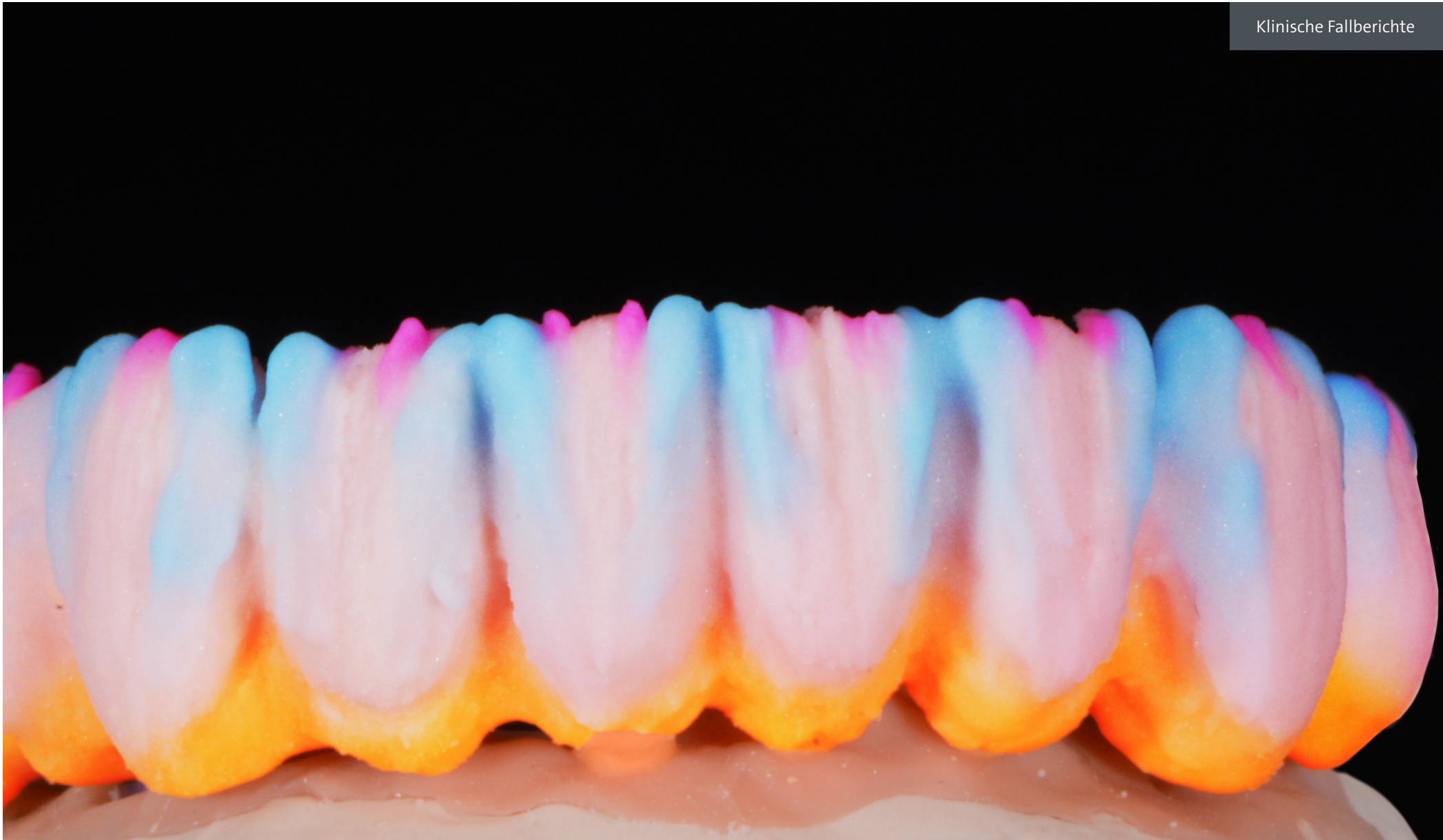



oxiom®  
MULTI LEVEL®

Anthogyr  
A Straumann Group Brand

# Innovative Lösungen für Implantologie und Prothetik

Fotos:

Anthogyr - Titelfoto: Jean-Pierre CASU Kosmeteeth Dental-labor, Hr. PALMIERI, Palmieri Dentallabor Seite 6, Dr. Gian Battista GRECO Seite 28, Hr. Alain ARDIC, Vision Esthétique Dentallabor Seite 74 - Alle Rechte vorbehalten, Abbildungen nicht rechtsverbindlich.



# Klinische Fälle

## Einzelzahnrestaurationen

1

Extraktion, Sofortimplantation und provisorische Sofortversorgung eines mittleren Schneidezahns – AxIN® und die ideale Positionierung des Schraubenkanals

S. 8-9 Dr. Claude AUTHELAIN, Hr. Alain ARDIC

2

Ersatz eines mittleren OK-Schneidezahns mit einer AxIN® verschraubten Einzelzahnrestaurations auf einem Axiom® TL Tissue Level Implantat

S. 10-11 Dr. Jonatan BELEY, Hr. Jean-Marc ETIENNE

3

Ersatz eines mittleren OK-Schneidezahns mit einer AxIN® verschraubten Einzelzahnrestaurations

S. 12-13 Dr. Philippe COLIN, Hr. Fabio LEVRATTO

4

Einzelkrone auf einem Axiom® TL Tissue Level Implantat

S. 14-15 Dr. Philippe COLIN, Fr. Zeliha SAHIN KARAKUS

5

AxIN® Restauration auf einem Axiom® BL Bone Level PX Implantat, Sofortimplantation nach Extraktion

S. 16-17 Dr. Egon EUWE, Hr. Pasquale PALMIERI

6

Ästhetische Rehabilitation im Frontzahnbereich mit AxIN®

S. 18-19 Dr. Christophe FORESTI, Hr. Cyrille FERREIRA

7

Merkmale eines mittleren Schneidezahns: Hartgewebe, Weichgewebe, AxIN® Restauration, natürlich aussehende Versorgung

S. 20-21 Dr. Patrice MARGOSSIAN, Hr. Stevie PASQUIER, Hr. Gilles PHILIP

8

AxIN® Angulierte provisorische Lösung

S. 22-23 Dr. Patrice MARGOSSIAN, Hr. Stevie PASQUIER, Hr. Gilles PHILIP

9

Einzelzahnrestaurations mit Axiom® TL Tissue Level Implantat

S. 24-25 Dr. Antoine MONIN, Hr. Romain CIAFFOLONI

10

Axiom® BL Bone Level Implantat nach Extraktion von Zahn 11 und Enukleation einer Zyste

S. 26-27 Dr. Nicolas RENOU, Dr. Jean-Baptiste VERDINO Hr. Gilles GIORDANENGO

11

Maxilläre Totalrehabilitation: die **inLink®** Verbindung

S. 30-31 Dr. Claude AUTHELAIN, Dr. Issur OTTMUN-CHUND, Hr. Alain ARDIC

12

Vorteile der **Axiom® Multi Level®** Lösung bei Totalrehabilitationen

S. 32-33 Dr. Francis BAILLY, Hr. Alexandre BIENFAIT

13

Rehabilitation des OK-Seitenzahnbereichs mit **Axiom® BL** Bone Level Implantaten und **inLink®** Sekundärteilen

S. 34-35 Dr. Reda BEN KIRAN, Hr. Jean-Pierre CASU

14

**Axiom® TL** Tissue Level Implantate im mandibulären Seitenzahnbereich

S. 36-37 Dr. Philippe BOGHANIM, Hr. Pascal AUGÉ

15

Maxilläre Rehabilitation auf **Axiom® BL** Bone Level und **Axiom® TL** Tissue Level Implantaten

S. 38-39 Dr. Pierre BRUET, Hr. Laurent DESABRES

16

OK-Rehabilitation mit Sofortimplantation nach Exzision und provisorischer Sofortversorgung und UK-Brücke mit **Axiom® TL** Tissue Level Implantaten

S. 40-41 Dr. Paolo CALAMAI, Hr. Duccio ZACCARELLI

17

**Axiom® BL** Bone Level Implantat und **inLink®** Sekundärteil: Relevanz bei umfangreichen Rehabilitationen

S. 42-43 Dr. Philippe COLIN, Hr. Fabio LEVRATTO

18

Sofortversorgung auf **Axiom® BL** Bone Level Implantaten mit **inLink®** Sekundärteilen

S. 44-45 Dr. Leonardo DASSATTI, Hr. Federico FOLEGATTI

19

Bone Level oder Tissue Level Implantate? Bimaxilläre Versorgung mit **Axiom® BL** Bone Level und **Axiom® TL** Tissue Level Implantaten

S. 46-47 Dr. Loïc DAVID, Hr. Jérôme OZENNE

20

Frontzahnbrücke auf **Axiom® TL** Tissue Level Implantaten nach Exzision von 2 gescheiterten Implantaten und einer frakturierten Wurzel

S. 48-49 Dr. Egon EUWE, Hr. Pasquale PALMIERI

21

Sofortbelastungsprotokoll mit **Axiom® Multi Level®**

S. 50-51 Dr. Christophe FORESTI, Hr. Cyrille FERREIRA

22

Festsitzende Sofortversorgung beider Kiefer mit **inLink®** Sekundärteilen

S. 52-53 Dr. Giuliano FRAGOLA, Hr. Rafa POMBO

23

Totalrehabilitation mit dem **Multi Level®** System

S. 54-55 Dr. Carlos GARGALLO, Hr. Rafa POMBO

---

24

Mandibuläre Totalrehabilitation mit **Axiom® TL Tissue Level** Implantaten

S. 56-57 Dr. Gian Battista GRECO, Hr. Federico FOLEGATTI

---

25

Bimaxilläre Totalrehabilitation ohne Lappenpräparation und ohne künstlichen Zahnfleischsaum mit **Axiom® TL Tissue Level** Implantaten

S. 58-59 Dr. Thomas GUILLAUMIN, Hr. Philippe CAVELIUS

---

26

Brücke auf **Axiom® TL Tissue Level** Implantaten

S. 60-61 Dr. Philippe HERAUD, Hr. Frédéric FOURET

---

27

Bimaxilläre Totalrehabilitation auf **Axiom® Multi Level®** mit Sofortbelastungsprotokoll unter Anwendung der Einmodelltechnik

S. 62-63 Dr. Diego LONGHIN, Hr. Luigino BENVEGNI

---

28

Bimaxilläre Totalrehabilitation mit **Axiom® BL Bone Level** Implantaten und **inLink®** Sekundärteilen

S. 64-65 Dr. Andrea LUCIANI, Hr. Massimo MOTISI, Hr. Giuseppe EMANUELE

---

29

Mandibuläre Totalrehabilitation mit Sofortbelastung auf 4 interforaminalen **Axiom® TL Tissue Level** Implantaten mit **inLink®** Sekundärteilen

S. 66-67 Dr. Federico MANDELLI, Hr. Stefano ROTA

---

30

Bimaxilläre Totalrehabilitation mit Sofortversorgung auf **inLink®** Sekundärteilen

S. 68-69 Dr. José-Luis PADRÓS, Corus Garbident Dental Lab

---

31

Brücke auf **Axiom® TL Tissue Level** Implantaten mit Sofortbelastungsprotokoll

S. 70-71 Dr. Sergio SALINA, Hr. Federico FOLEGATTI

---

32

Maxilläre Sofortversorgung einer zahnlosen Patientin mit **Axiom® TL Tissue Level** Implantaten

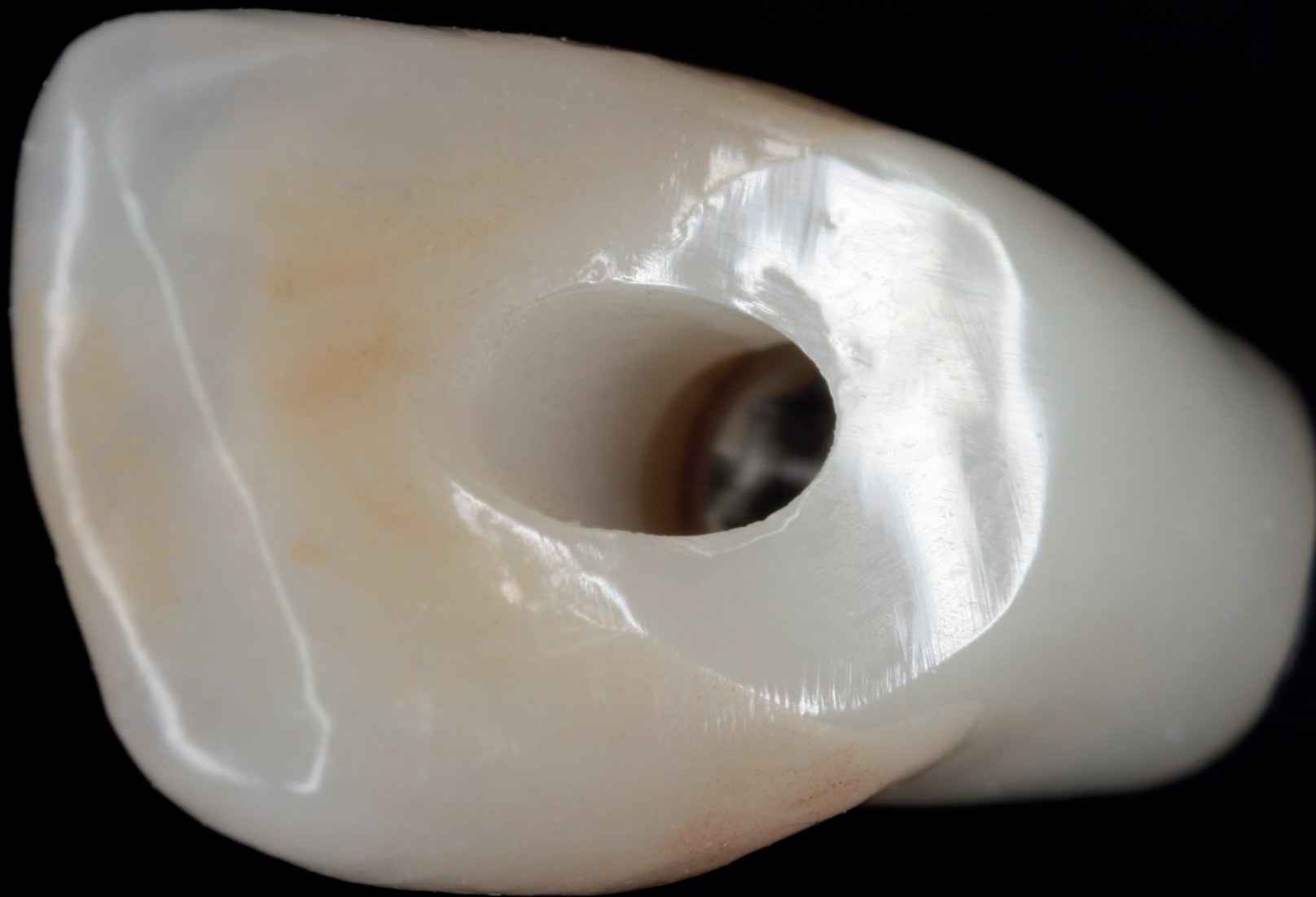
S. 72-73 Dr. Jean-Baptiste VERDINO, Hr. Jean-Michel MOAL, Hr. Gilles GIORDANENGO

---

## DANKSAGUNG

S. 74-79 Zahnärzte und Dentallabore

---





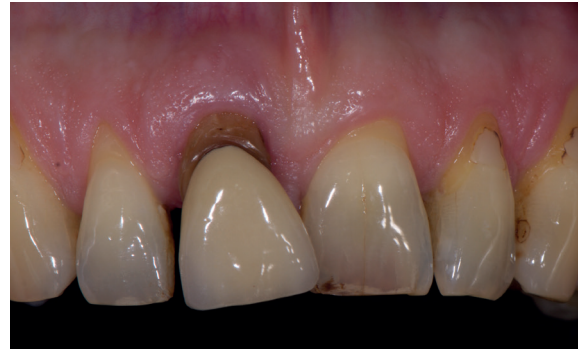# Einzelzahnrestorationen

# Extraktion, Sofortimplantation und provisorische Sofortversorgung eines mittleren Schneidezahns AxIN® und die ideale Positionierung des Schraubenkanals

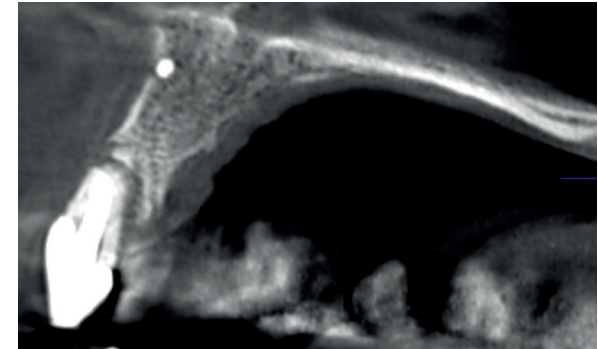
Dr. Claude AUTHELAIN, Hr. Alain ARDIC

## Fallbericht

Der Patient stellt sich verspätet (nach einer Verletzung, die wahrscheinlich bereits einen Monat zurückliegt) mit einer Wurzelfraktur an Zahn 11 vor.

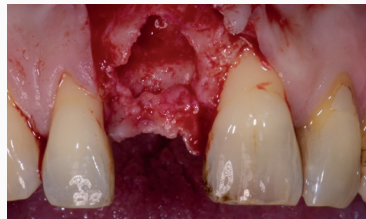

1. Bei der klinischen Untersuchung zeigt sich eine hochgradige Zahnmobilität.

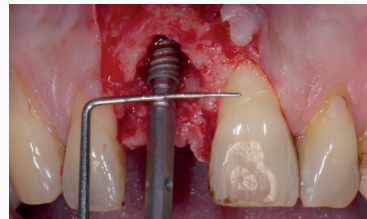


2. Auf der DVT-Aufnahme ist eine Transversalfraktur der Zahnwurzel mit Verlust des vestibulären Kortex zu erkennen.

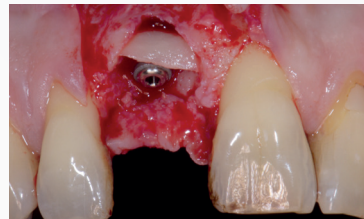
S. 8



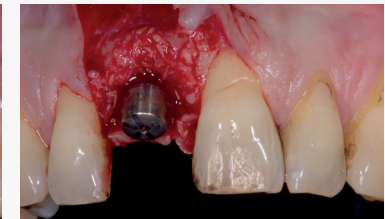
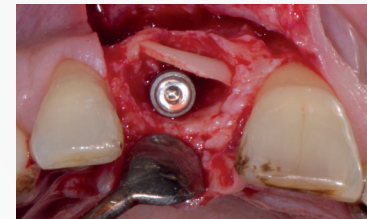
3. Nach der Zahnextraktion bestätigt das Debridement der Alveole einen ausgedehnten vestibulären Knochendefekt.



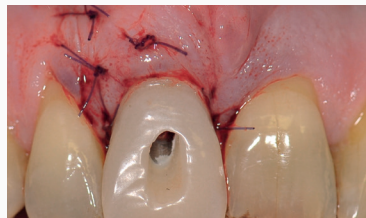
4. Es ist dennoch möglich, ein Axiom® BL Bone Level Implantat PX mit einem Durchmesser von Ø 3,4 mm zu setzen. Nach dem Setzen des Implantats wird der Knochendefekt aufgefüllt.



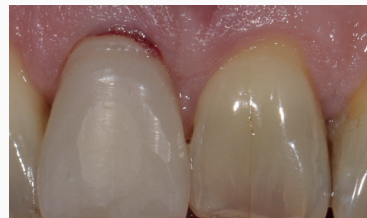5 & 6. Eine aus dem Ramus entnommene kleine Knochenlamelle wird in die zuvor vorbereitete Ausfräsung am vestibulären Aspekt der Alveole impaktiert.



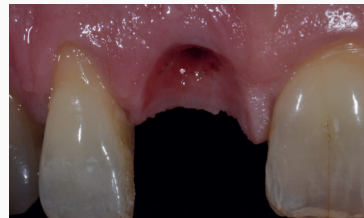
7. In den Spaltraum wird ein Gemisch aus autologem (gemahlenem) Knochentransplantat eingebracht.



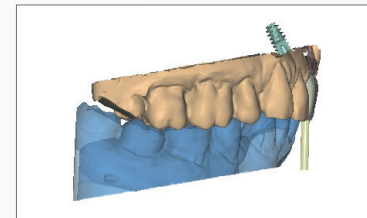
8. Eine provisorische Krone wird auf das Implantat geschraubt, und die Wunde wird verschlossen. Bei Sofortimplantationen im Frontzahnbereich wird das Implantat fast ausnahmslos mit vestibulärer Achsausrichtung gesetzt.



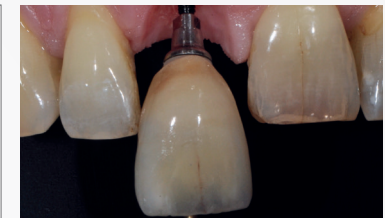9. Nach 1 Monat Einheilzeit.



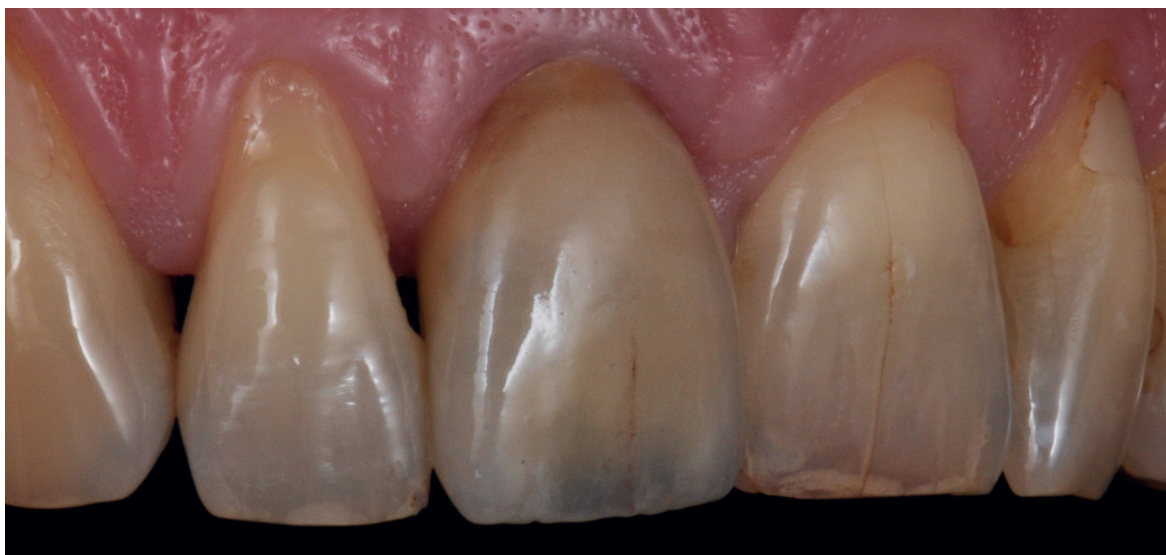10. Weichgewebssituation nach 6 Monaten.



11. CAD-Konstruktion der Simeda® Prothetik.



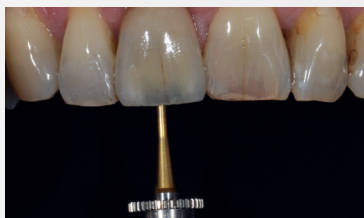12. Eingliederung der Keramikkrone aus Sina ML Zirkondioxid auf einer AxIN® Titanbasis. Da der angulierte Schraubenzugang den Ausgleich von Achsdivergenzen ermöglicht, kann eine verschraubte Versorgung gewählt werden.



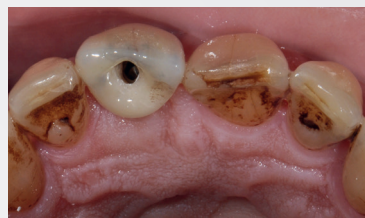16. Lächeln nach abgeschlossener Behandlung.

## Fazit

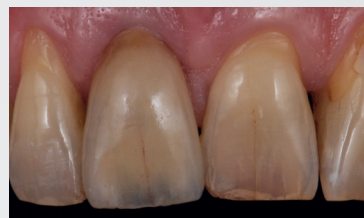Nach der aktuellen Datenlage spricht alles dafür, verschraubte Prothetiklösungen zu wählen. Diesem Trend folgend ermöglicht das AxIN® System einen Achsausgleich bis 25° und erweitert das Indikationsspektrum für verschraubte Prothetikversorgungen.



13. Anziehen der Schraube mit 25 Ncm unter Verwendung des AxIN® Kugelschlüssels.



14. Mit dem AxIN® System kann der Schraubenkanal zum palatinalen Aspekt „umgelenkt“ und damit in einem sicheren Abstand zur belastungsanfälligen Inzisalkante platziert werden, sodass eine Schwächung dieser Kante vermieden wird.



15. Eingegliederte Krone. Perfekte ästhetische Integration der Restauration.



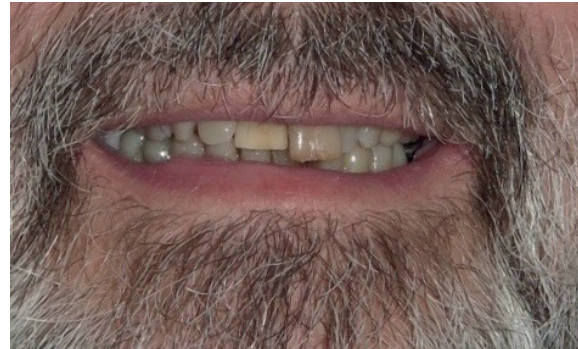## Ersatz eines mittleren OK-Schneidezahns mit einer AxIN® verschraubten Einzelzahnrestauration auf einem Axiom® TL Tissue Level Implantat

Dr. Jonatan BELEY, Hr. Jean-Marc ETIENNE

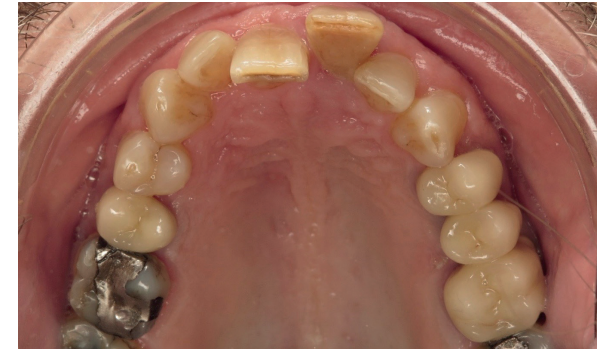### Fallbericht

Ein 65-jähriger Patient mit signifikanter Zahnmobilität des linken Oberkiefer-Schneidezahns stellt sich in unserer Praxis vor.

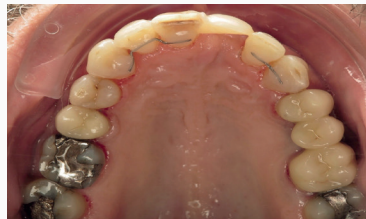Diagnose einer Verletzung des parodontalen Halteapparats von Zahn 21 infolge eines okklusalen Traumas mit vestibulärer Verkipfung und deutlicher Extrusion des Zahns, die den Patienten beim Kauen stört und seine Lebensqualität beeinträchtigt.



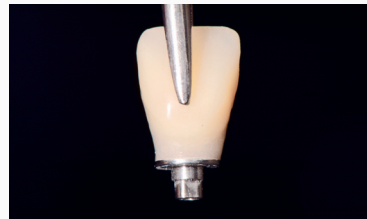1. Präoperatives Lächeln des Patienten.



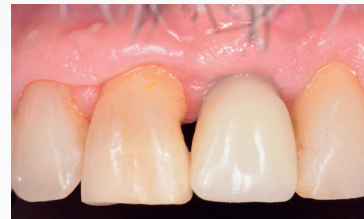2. Okklusale Ansicht vor der kieferorthopädischen Behandlung.



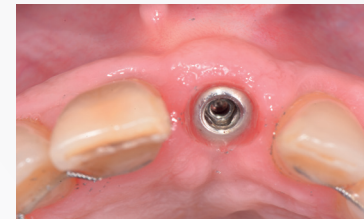3. Okklusale Ansicht nach der kieferorthopädischen Behandlung, der Extraktion von Zahn 21 und der provisorischen kosmetischen Verblendung.



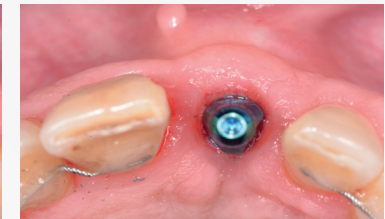4. Weichgewebekonditionierung mit verschraubter Provisoriumskrone mit geradem Schraubenkanal. Das Emergenzprofil des Axiom® TL Tissue Level Implantats, Plattform R, für einen mittleren Schneidezahn ist interessant.



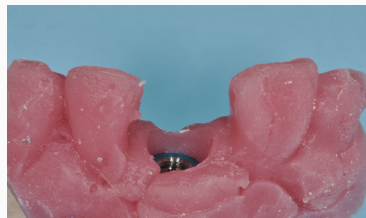
5. Intraorale Ansicht der eingegliederten provisorischen Krone.



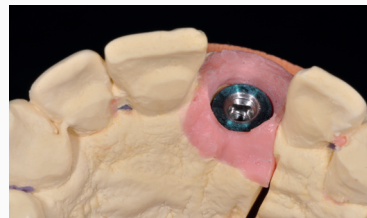
6. Intraorale Ansicht des Axiom® TL Tissue Level Implantats.



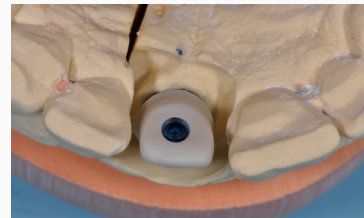
7. Abformung der Implantatposition mit indexiertem Repositions-Abformpfosten/Pop-in. Nach Aufbau mit Hart- und Weichgewebetransplantaten ist die vestibuläre Kontur schliesslich zufriedenstellend.



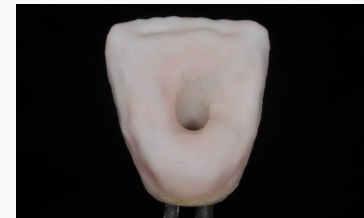8. Das durch die Provisoriumskrone ausgeformte Emergenzprofil.



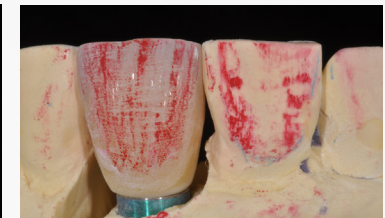9. Meistermodell und Implantatanalog.



10. Gefräste Sina Z Zirkondioxid-Restauration auf dem Meistermodell.

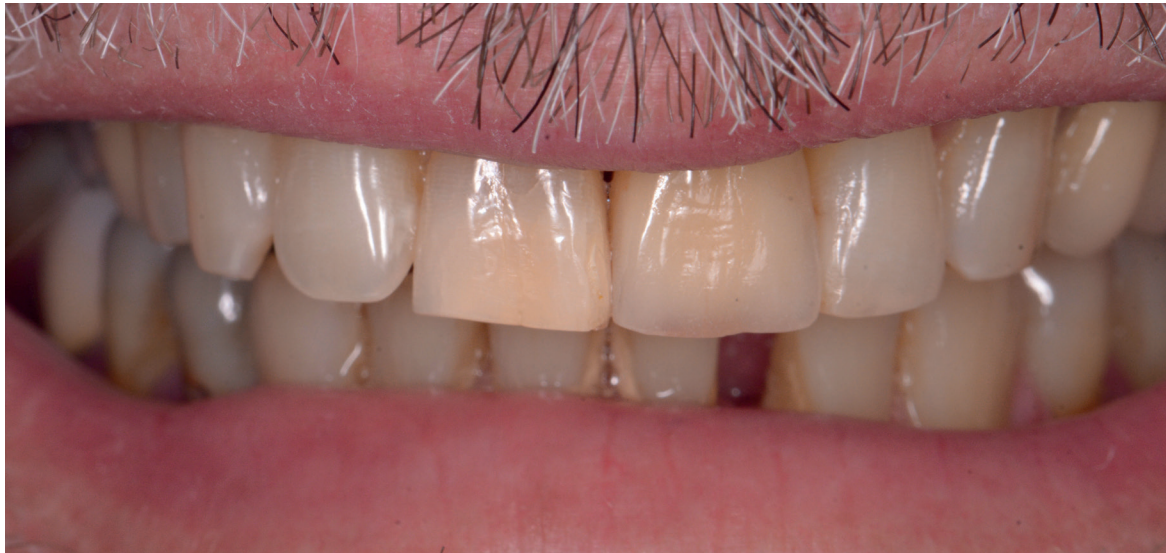

11. Keramisierung der Krone.



12. Keramisierung der Krone auf der Laborbasis.



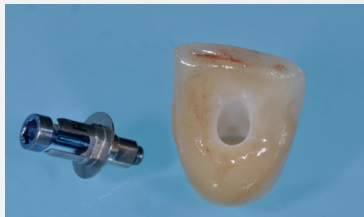

20. Lächeln nach abgeschlossener Behandlung.

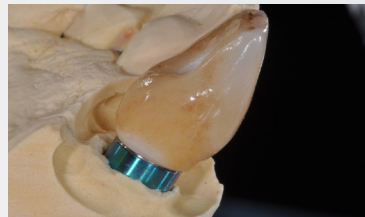
## Fazit

Durch die Wahl eines Axiom® TL Tissue Level Implantats konnte die Implantat-Sekundärteil-Verbindung nach koronal verschoben werden. Dies bedeutet mehr Sicherheit für Patienten mit Parodontalerkrankungen in der Vorgeschichte. Darüber hinaus wird mit dem Emergenzprofil der Plattform R ein natürlicher Übergang erreicht. Die innovative AxIN® Basis ermöglicht ein Design mit durchmesserreduziertem Schraubenkanal und optimierter, mittig-palatinaler Positionierung der Zugangsöffnung. Durch die nicht-adhäsive Befestigung wird weder Kleber noch Zement benötigt, Irritationen, die das periimplantäre epitheliale Gewebe reizen können.

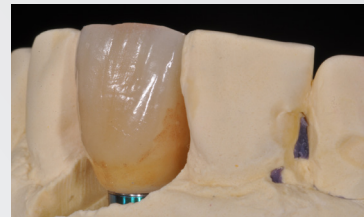
S. 11



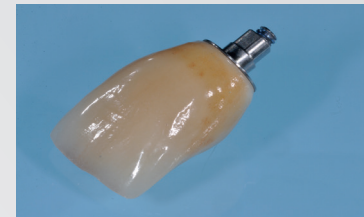13. Keramik-verblendete Krone und Laborbasis.



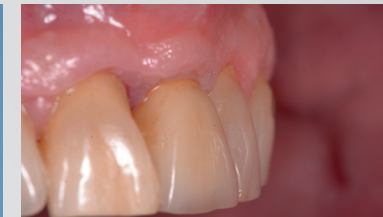14. Individuelle Charakterisierung der prothetischen Krone.



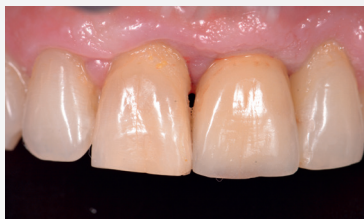15. Individuelle Charakterisierung der prothetischen Krone.



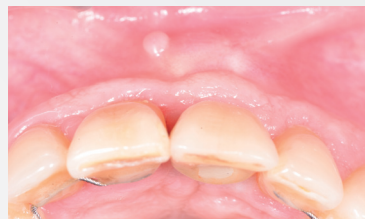16. Fertiggestellte Krone auf der definitiven Basis.



17. Eingegliederte AxIN® verschraubte Einzelzahnrestauration mit Zirkondioxidgerüst, Profilansicht.



18. Eingegliederte Restauration, Frontalansicht.



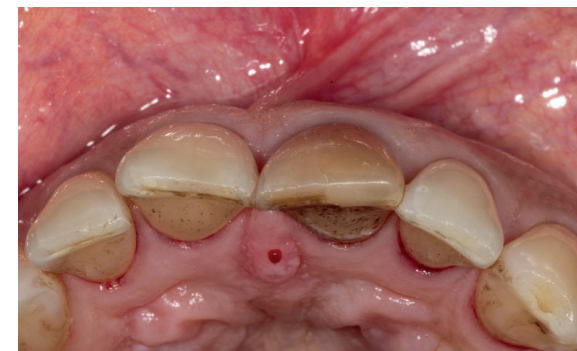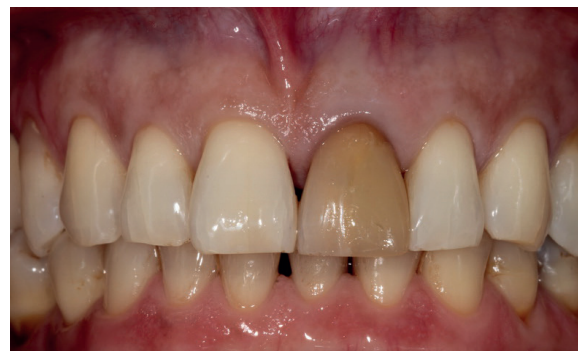19. Eingegliederte Restauration, okklusale Ansicht. Durch den durchmesserreduzierten Schraubenkanal wird weniger Kompositkunststoff für den Verschluss des Schraubenzugangs benötigt.



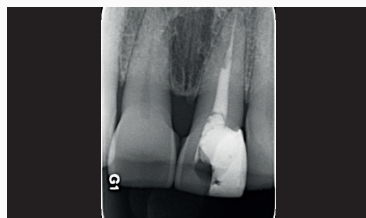
Dr. Philippe COLIN, Hr. Fabio LEVRATTO

## Fallbericht

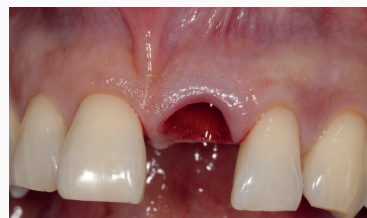Eine 56-jährige Patientin. Die Patientin wünscht einen implantatgetragenen Zahnersatz für den mittleren Schneidezahn in ihrem linken Oberkiefer, da dieser Zahn empfindlich ist und ihr seit langem das Leben schwer macht. Der allgemeine Gesundheitszustand der Patientin ist gut, sie raucht etwa 15 Zigaretten pro Tag, parafunktionale Verhaltensmuster sind nicht bekannt oder ersichtlich. Behandlungsvorschlag: Extraktion von Zahn 21 und Sofortimplantation mit provisorischer Sofortversorgung ohne okklusale Belastung, verschraubte definitive Krone, eine Verblendschicht auf Zahn 11 zur Angleichung und um die Papillenräume zu schliessen.



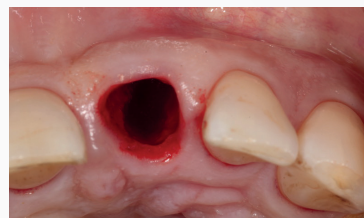
1 & 2. Mittelschwere chronische Parodontitis mit Attachmentverlust, ohne Sondierungstiefe, durchschnittlicher parodontaler Biotyp, Verlust von Geschmacksknospen, 11 mit Zahnmobilität nach Protrusionskontakt mit 42, Zahn 21 klopfempfindlich, bemüht niedrige Lachlinie, die aufgrund der widerstrebenden Haltung der Patientin schwierig zu analysieren ist.



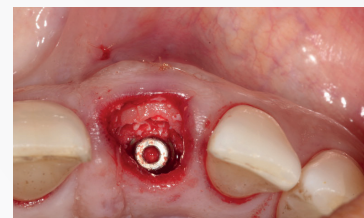
3. Präoperative Röntgenaufnahme.



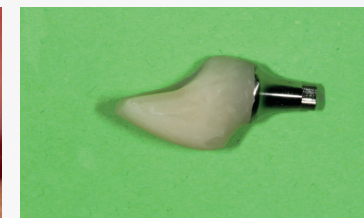4. Atraumatische Extraktion von Zahn 21.



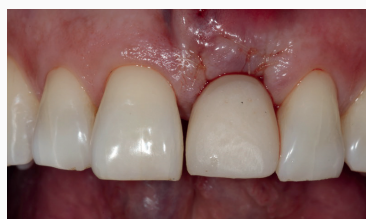5. Kürettage der Extraktionsalveole (mit Kürette und Rosenbohrer bei niedriger Drehzahl und unter Spülung), palatinal orientierte Präparation des Implantatbetts nach Sondierung des Schneidezahnkanals.



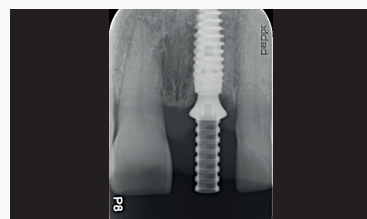6. Aufbau mit einem am Tuber maxillae entnommenen Bindegewebestransplantat, Einmodellierung von Bio-Oss® Partikeln in den vestibulären Hiatus zwischen dem Alveolarkamm und dem gesetzten Axiom® BL Bone Level PX Implantat 4 x 12 mm.



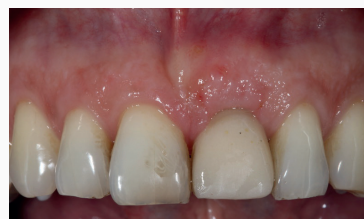7. Ein Provisoriumssekundärteil mit 5 mm Durchmesser, geradem Schraubenkanal und einer Höhe von 2,5 mm wird auf das Implantat gesetzt und im Mund der Patientin unter Kühlung bearbeitet. Unter Verwendung eines zuvor angefertigten Silikon-schlüssels wird die provisorische Krone hergestellt.



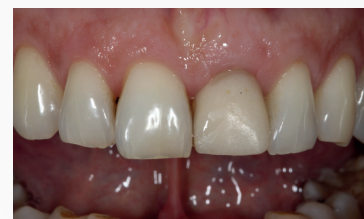8. Die statische und insbesondere die dynamische Okklusion werden sorgfältig eingestellt, um Protrusionskontakte zu vermeiden, besonderes Augenmerk wird auf die Reinigungsfähigkeit des Sekundärteils gelegt.



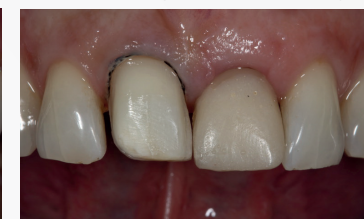9. Röntgenaufnahme nach diesem Behandlungsschritt.



10. Nach 1 Monat Einheilzeit. Gute Stabilisierung der Weichgewebe durch das konkave, ausreichend hohe Provisoriumssekundärteil.

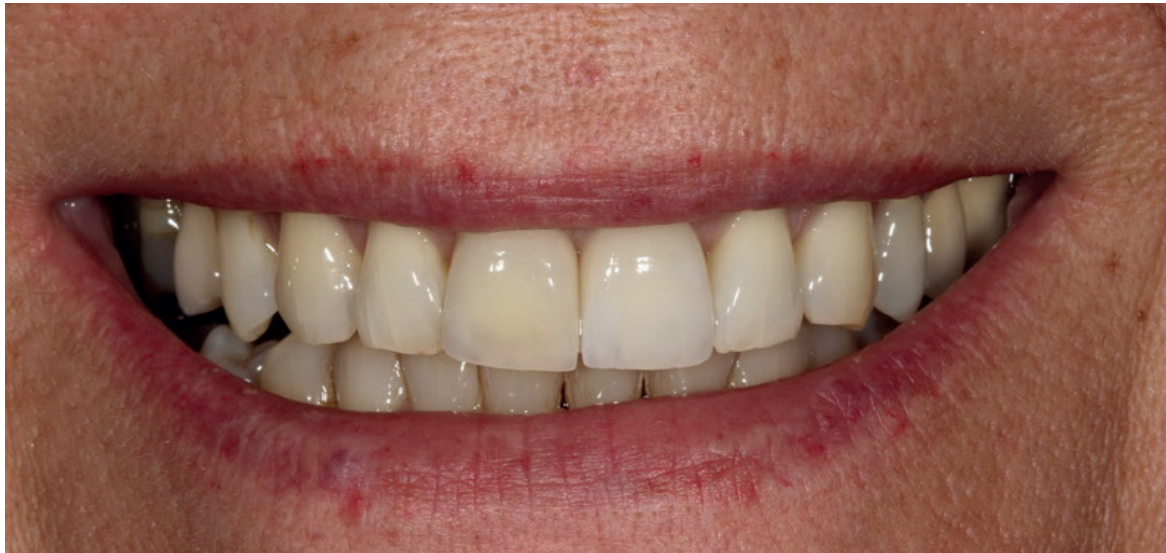

11. Situation 3 1/2 Monate nach Setzen des Implantats. Erfolgreich abgeschlossene Weichgewebestabilisierung. Sichtbare Papillenräume zwischen Zahn 11 und Zahn 12 und Gingivarezession an Zahn 21.



12. Die Präparation von Zahn 11 erfolgt unter Verwendung des zuvor erstellten Mock-ups: mesial nahezu nicht existente interdentale Papille, distal Gingivarezession mit sichtbarem Dentin und ausgeprägtem Papillenraum.

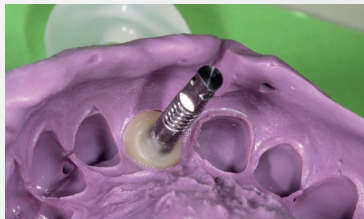



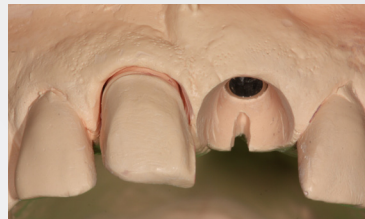**22.** 2 Monate nach Eingliederung der Prothetik. Die Patientin ist mit dem Ergebnis zufrieden, bemängelt aber zu Recht den etwas helleren Farbton der Krone auf Position 21. Da die Krone auf dem AxIN® Sekundärteil verschraubt ist und kein Zement verwendet wurde, könnte sie problemlos entfernt werden, um dies zu korrigieren. Allerdings würde eine Entfernung der Krone das Weichgewebeattachement stören.

## Fazit

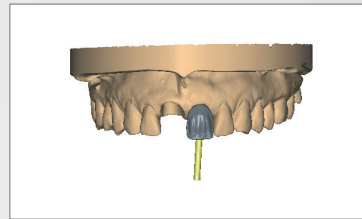
Obgleich eine verschraubte Krone auf einer AxIN® Basis eine Angulation des Zugangskanals der Sekundärteilschraube bis 25° ermöglicht, ist bei Frontzahnkronen häufig eine linguale Angulation von mehreren Grad erforderlich, um zu vermeiden, dass der Schraubenzugang zu dicht an der belastungsanfälligen Schneidekante der Krone liegt. Mit dieser Lösung kann eine herkömmliche Krone, die auf das Sekundärteil zementiert wird, vermieden werden. Generell erweitern verschraubte Prothetikkomponenten das Anwendungsspektrum und sind daher heute die Lösung der Wahl für festsitzende Implantatprothetik.



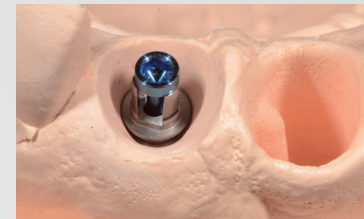**13.** Die Kontur von Zahn 21 wird mit einem individuellen Abformpfosten nachgebildet, und die Abformung wird mit Impregum vorgenommen.



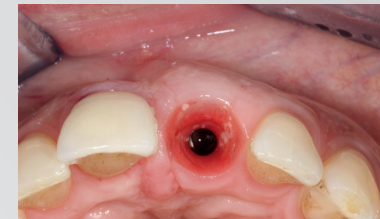
**14.** Arbeitsmodell.



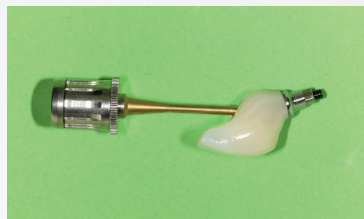**15.** Simeda® CAD-Modell.



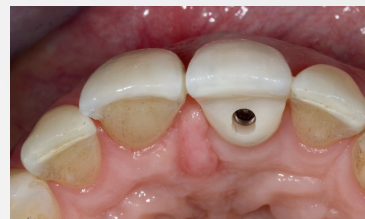**16.** Basisanalog mit Laborschraube auf dem Modell.



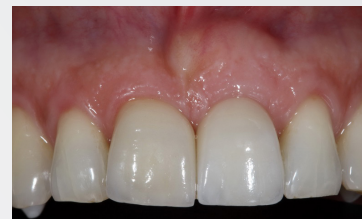**17.** Das periimplantäre Weichgewebe 3 1/2 Monate später nach Entfernung der provisorischen Krone. Aufbringen der Verblendschicht auf Zahn 21.



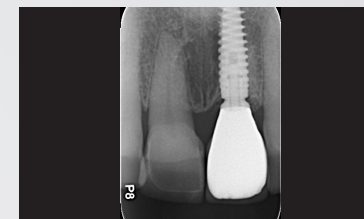**18.** Vollkeramikkrone aus Sina ML Zirkondioxid auf einer AxIN® Basis Ø 4 mm, Höhe 1,5 mm. Die Prothetikschrube wird mit 25 Ncm angezogen. Aufgrund der Okklusionsbedingungen wurde der distale Winkel der Verblendkeramik reduziert.



**19.** Der angulierte Schraubenzugang ermöglicht eine ideale Positionierung der Zugangsöffnung auf dem Cingulum ohne Überkonturierung, der Schraubenkanal hat einen Durchmesser von nur 2 mm.



**20.** Frontalansicht nach 2 Monaten. Durch die Wahl der Basis wurde die vestibuläre Kammkontur angehoben, um die Kompression der Weichgewebe zu verstärken, aber auch um ausreichend Raum für die vestibuläre Keramisierung zu lassen.



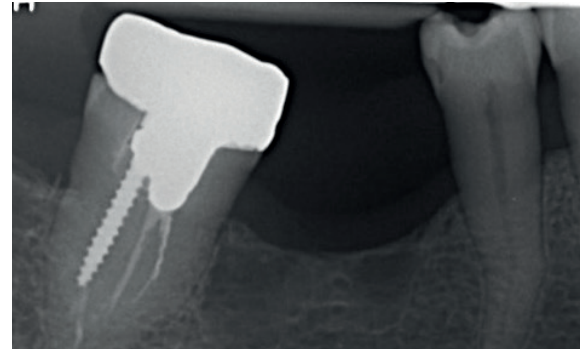
**21.** Abschliessende Röntgenaufnahme.



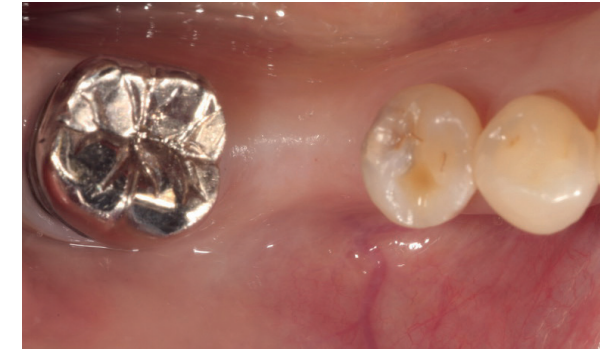Dr. Philippe COLIN, Fr. Zeliha SAHIN KARAKUS

### Fallbericht

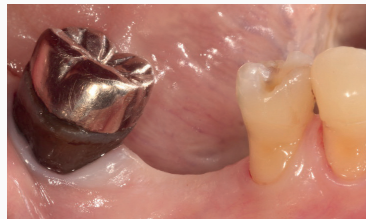
Eine 65-jährige Patientin mit einem guten allgemeinen Gesundheitszustand. 36 und 46 fehlen bereits seit mehreren Jahren. Wir beschreiben die Behandlung im 4. Quadranten.



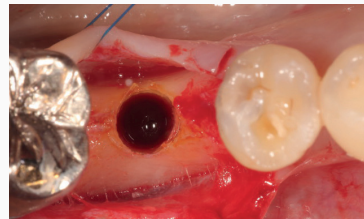
1. Präoperative Röntgenaufnahme.



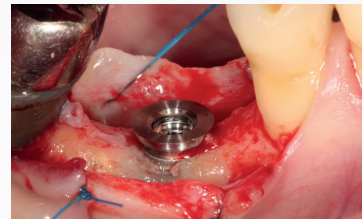
2. Präoperative Situation, okklusale Ansicht.



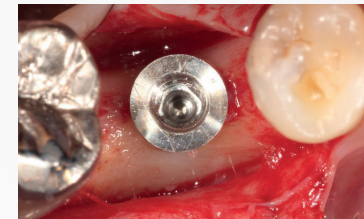
3. Präoperative Situation, vestibuläre Ansicht.



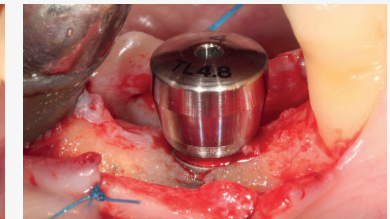
4. Implantatbettpräparation: mittlere bis geringe Knochendichte, Weichgewebetiefe 2 mm.



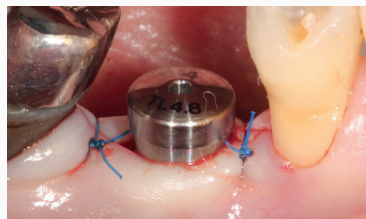
5. Axiom® TL Tissue Level REG Implantat, Ø 4,0 mm, Länge 10 mm, Plattform R (4,8 mm), Höhe Implantatthals 1,5 mm.



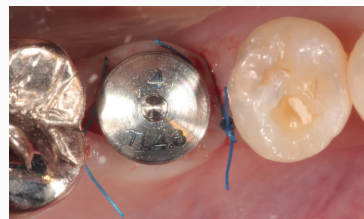
6. Leicht subkrestale Platzierung, um die zu erwartende Resorption des vestibulären Knochens auszugleichen.



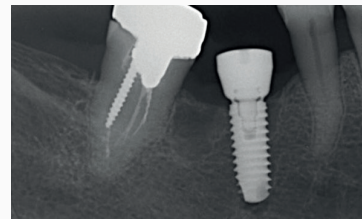7. Einheitschraube mit konischem Profil zur Ausformung des Emergenzprofils. Man beachte die dünne vestibuläre Knochenwand.



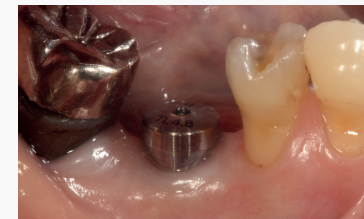
8. Nahtverschluss.



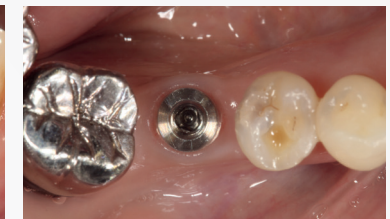9. Nach Nahtverschluss: okklusale Ansicht.



10. Röntgenaufnahme: Implantat mit eingesetzter Einheitschraube.

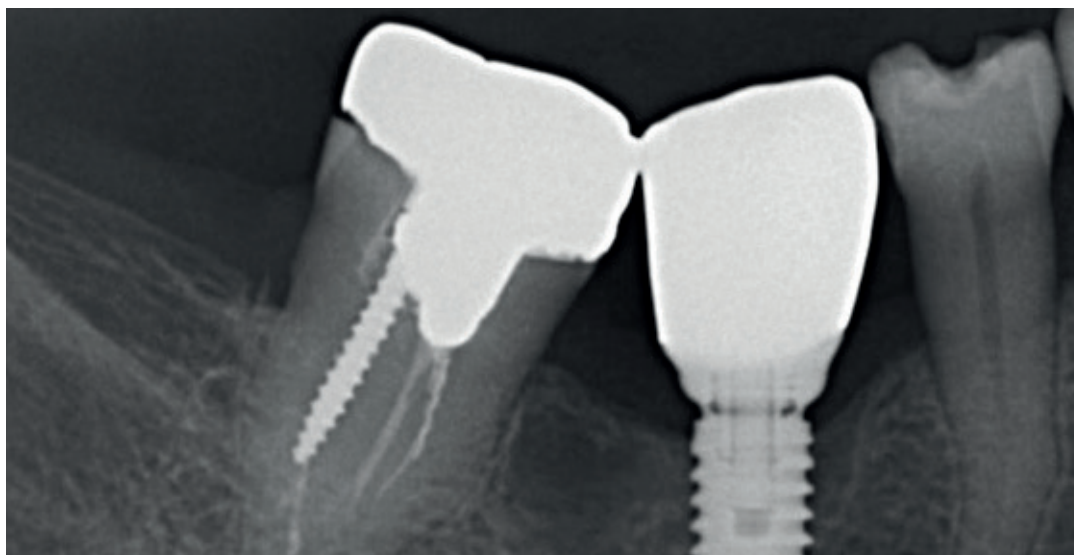


11. Situation nach 3 Monaten, vestibuläre Ansicht.



12. 3 Monate postoperativ nach Entfernung der Einheitschraube. Abformung mit indexiertem Repositions-Abformpfosten/Pop-in.





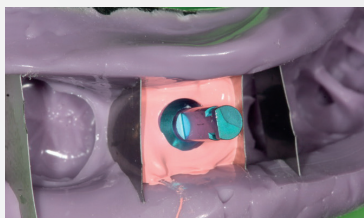
21. Röntgenaufnahme nach Abschluss der Behandlung. Die Knochenresorption von schätzungsweise 0,5 mm ist wahrscheinlich durch das anfänglich dünne Weichgewebe bedingt.



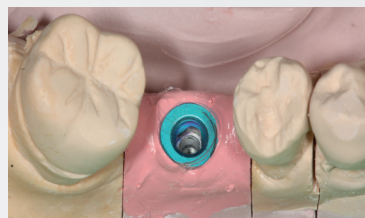## Fazit

Die Lösung mit einer verschraubten Krone auf einem Axiom® TL Tissue Level Implantat verhindert, dass das Weichgewebeattachement bei der Abdrucknahme und den Einproben gestört wird. Die Implantat-Prothetik-Verbindung ist zudem nach koronal verlagert und liegt in einem sicheren Abstand zum Knochenkamm. Die Krone darf nur mechanisch gereinigt werden. Dank des durchmesserreduzierten Schraubenzugangs, der mit Teflonband und einem Komposit verschlossen wird, ist eine bakterielle Infiltration zwischen Implantat und Sekundärteil so gut wie ausgeschlossen. Selbst wenn Bakterien eindringen, hat dies neben dem erwartbaren Knochenumbau keinerlei Auswirkungen auf das Knochenniveau. Ein weiterer Vorteil neben diesen biologischen Argumenten ist die zementfreie Befestigung, da Zement schwere Komplikationen auslösen kann. Da die Platzierung einer verschraubten Krone auf dem Axiom® TL Tissue Level Implantat relativ einfach ist und die Implantat-Prothetik-Verbindung neben dem Titansekundärteil keine weiteren Zwischenaufbauten benötigt und zuverlässig ist, bietet diese Lösung eine wertvolle Alternative für Einzelzahnrestaurationen, insbesondere im Seitenzahnbereich.

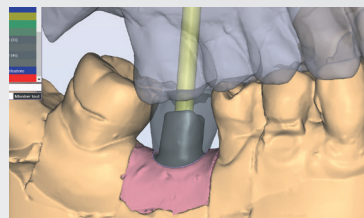
S. 15



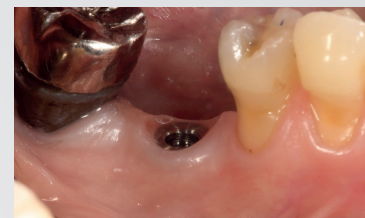13. Zahnfleischmaske und Axiom® TL Tissue Level Implantatanalog. Segmentierung mit Rasierklingen.



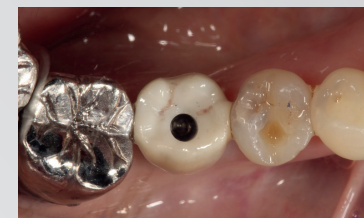14. Gipsmodell und Implantatanalog - blauer Farbkode - Plattform R (4,8 mm).



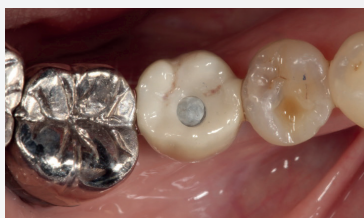15. CAD/CAM-Modell der Sameda® Prothetik.



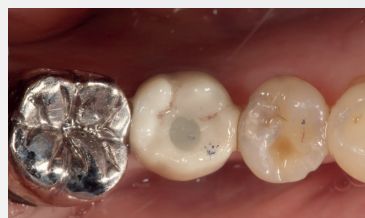16. Stabiles Weichgewebe nach 5 Monaten, vor der Eingliederung der Krone.



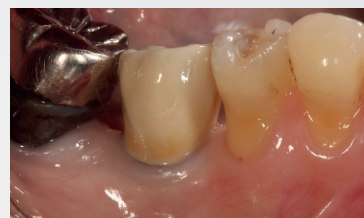17. Eingegliederte Krone, okklusale Ansicht. Der Schraubenzugang hat einen reduzierten Durchmesser von 2,1 mm.



18. Verschluss des Schraubenkanals mit Teflonband.



19. Mit Komposit abgedichtete Zugangsöffnung.



20. Eingegliederte definitive Sameda® Krone, vestibuläre Ansicht. Die Einzelzahnrestaurations besteht aus einer auf eine Titanbasis zementierten Zahnkrone aus Sina Z Zirkondioxid.

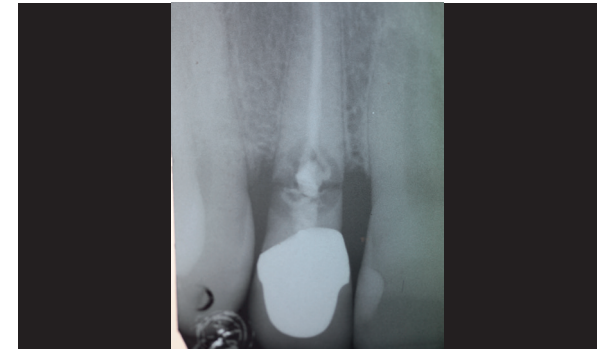
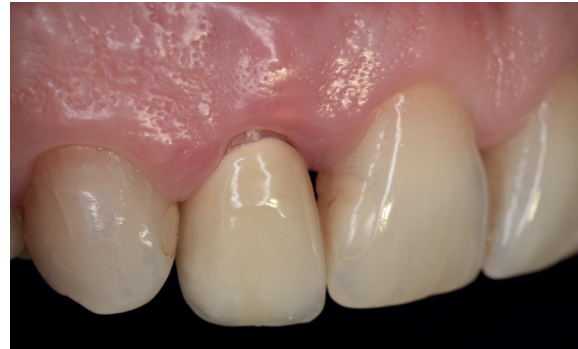

## AxIN® Restauration auf einem Axiom® BL Bone Level PX Implantat, Sofortimplantation nach Extraktion

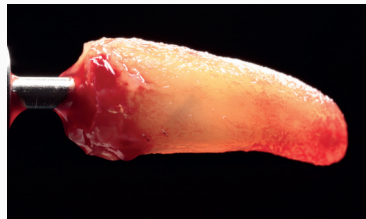Dr. Egon EUWE, Hr. Pasquale PALMIERI

### Fallbericht

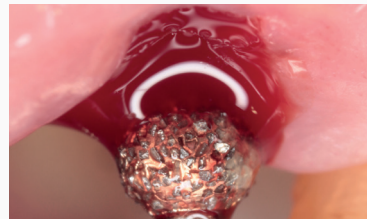
Ein 48-jähriger Patient.



1 & 2. Situation vor Zahnextraktion.



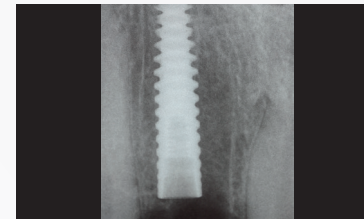
3. Atraumatische Zahnextraktion.



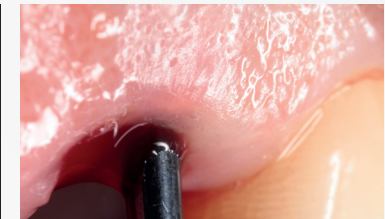4. Deepithelisierung der Alveolarränder.



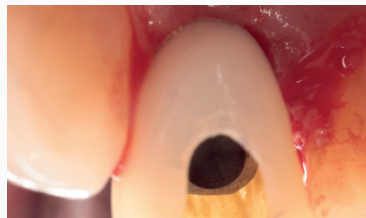5. Axiom® BL Bone Level Implantat PX, 16 x 3,4 mm.



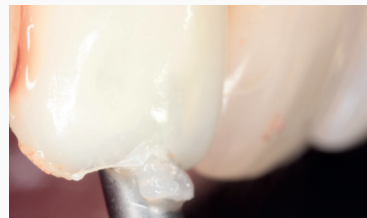6. Gute vertikale Positionierung.



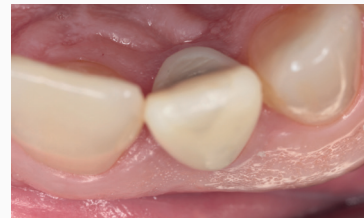7. Auffüllung mit Bio-Oss® Knochenregenerationsmaterial.



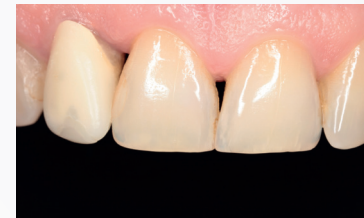8.a. Herstellung und Eingliederung des Provisoriums.



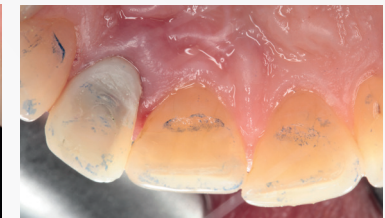8.b. Der Schraubenzugang der provisorischen Krone liegt im Bereich der belastungsanfälligen Schneidekante.



9. Okklusale Ansicht während der anfänglichen Heilungsphase. Schraubenzugang im Bereich der belastungsanfälligen Schneidekante.

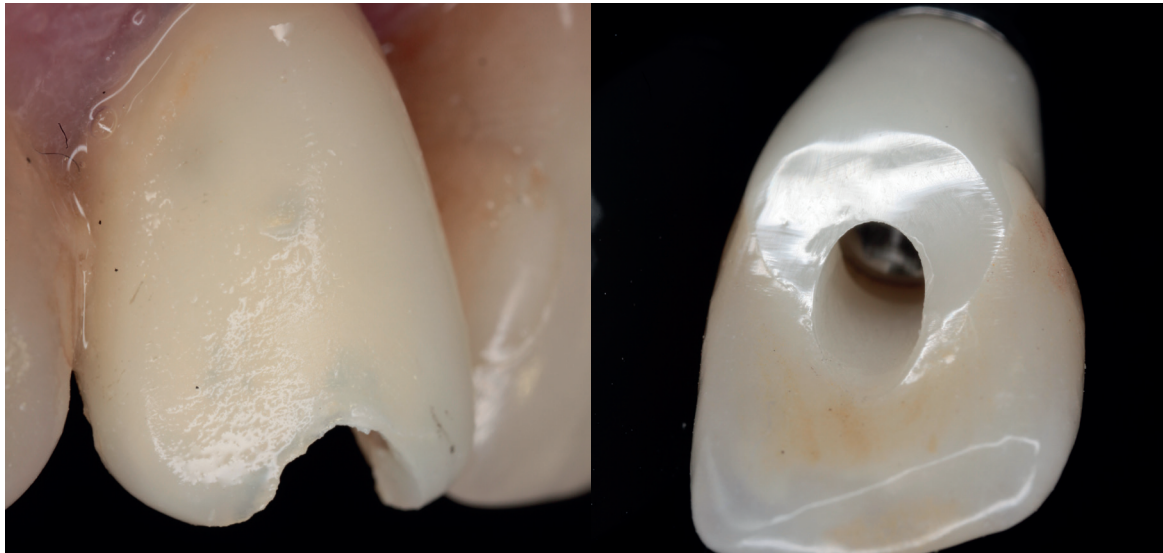


10. Nach der ersten Heilungsphase, Frontalansicht.



11. Prüfung der Okklusion.



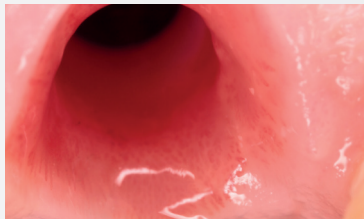


21. Provisorische Krone mit geradem Schraubenkanal versus Schraubenzugang mit AxIN® Basis.

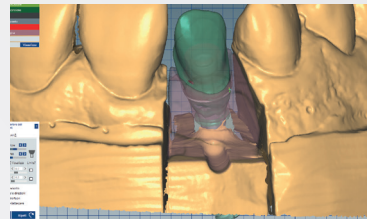
## Fazit

Dieser Fall zeigt, dass der Schraubenzugang einer provisorischen Krone mit einem geraden Schraubenkanal in einer ungünstigen Position (im Bereich der belastungsanfälligen Schneidekante) zu liegen kommt. Bei der definitiven AxIN® Krone wurde der durchmesser-reduzierte Schraubenzugang in einen mechanisch stabileren Bereich der Restauration verlagert. Dies ist von essentieller Wichtigkeit bei kleineren Zähnen und bei ausgeprägtem Overbite.

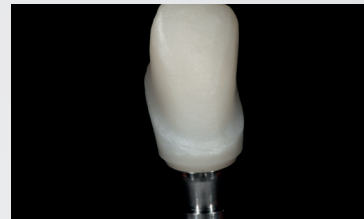S. 17



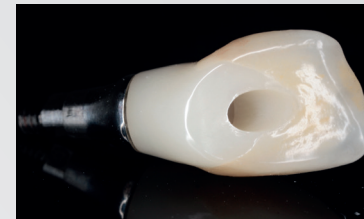12. Nach Aufbau mit Bindegewebstransplantat in Taschentechnik und viermonatiger Weichgewebestabilisierung.



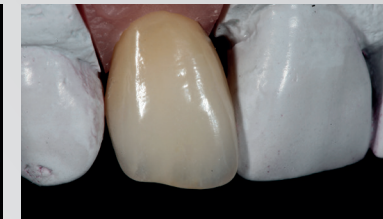13. CAD-Konstruktion.



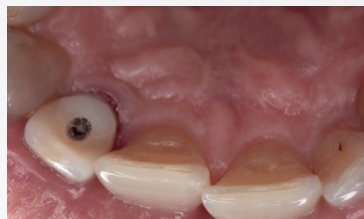14. Gefräste Sina T Zirkondioxidkrone auf einer AxIN® Basis.



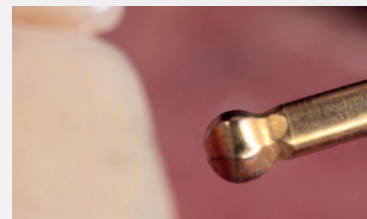
15. Keramikkrone auf AxIN® Basis.



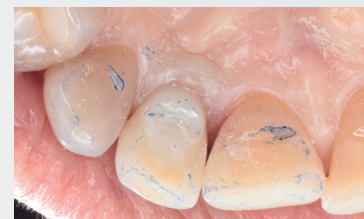16. Prothetische Versorgung auf dem Modell.



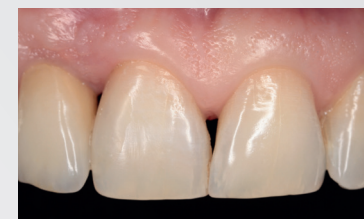17. Eingegliederte definitive Restauration. Die Prothetischschraube wird mit 25 Ncm angezogen.



18. Die prothetische Versorgung wird 2 Wochen nach Eingliederung zur Kontrolle entfernt.



19. Prüfung der Okklusion (Kontaktpunkte).



20. Eingegliederte und mit 25 Ncm angezogene Restauration.

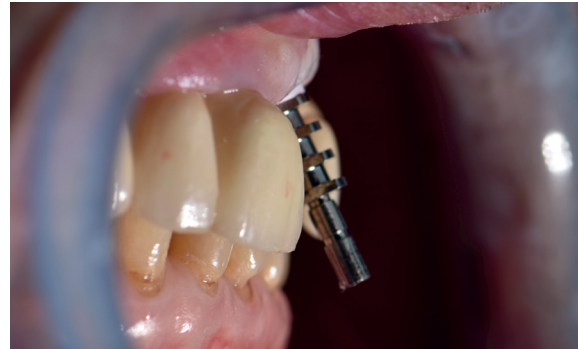

Dr. Christophe FORESTI, Hr. Cyrille FERREIRA

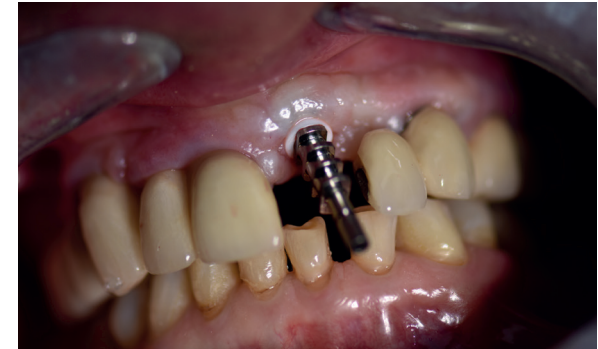## 🔍 Fallbericht

Herr B., 81 Jahre alt, stellt sich in unserer Praxis mit einer Fraktur des mittleren linken Oberkiefer-Schneidezahns, Pfeilerzahn seiner von seinem vorherigen Zahnarzt vor etwa 10 Jahren eingepassten Hybridversorgung 21.(22).23.24.25.(26).27, vor. Aufgrund des guten Zustands der vorhandenen Brücke und des Alters unseres Patienten wird beschlossen, Zahn 22 als Freie der Brücke zu belassen und Zahn 21 durch eine implantatgetragene Einzelzahnrestauration zu ersetzen. Nach der Extraktion von Zahn 21 und der Versorgung des infektiösen Bereichs wird ein herausnehmbares Provisorium eingepasst, damit der Bereich abheilen kann.

S.18




1. Sagittale Ansicht der implantatprothetischen Ausrichtung.




2. Abformpfosten mit Abformring, Frontalansicht.



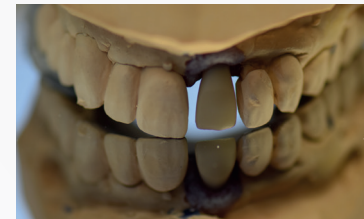3. Gefräste Sina T Zirkondioxidkrone.



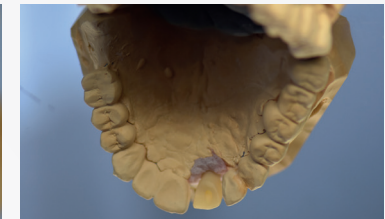
4. Krone und AxIN® Basis auf dem AxIN® Schlüssel für Laborkomponenten.



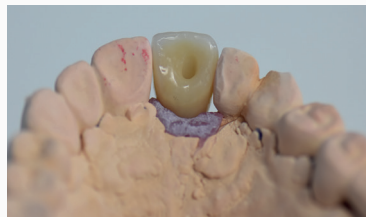5. Laborbasis und gefräste Krone.



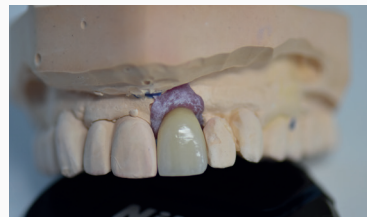6. Fräsen der Infrastruktur im verkleinerten Massstab.



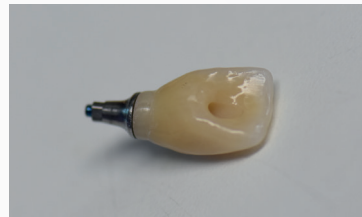7. Design mit palatinalen Schraubenkanälen.



8. Prüfung der Okklusion im Labor.



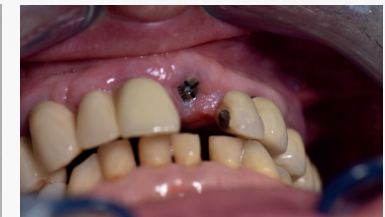9. Vestibuläres Emergenzprofil.



10. Überprüfung der palatinalen Verblendkeramik der definitiven Krone auf der Laborbasis.

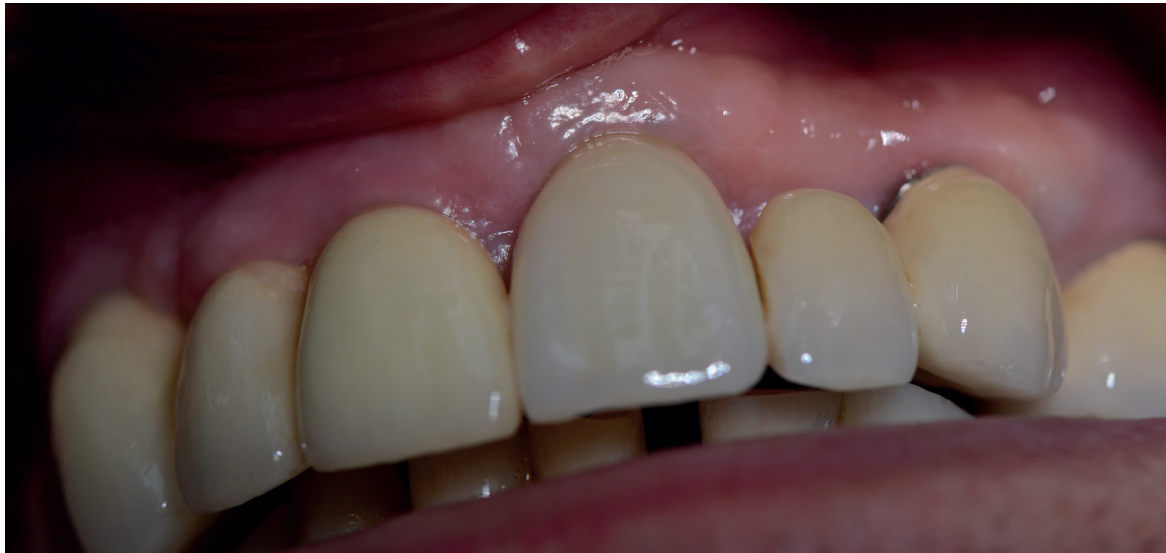

11. Fertiggestellte, auf der definitiven Basis befestigte Restauration.



12. Leicht subgingival positionierte Einheitschraube.



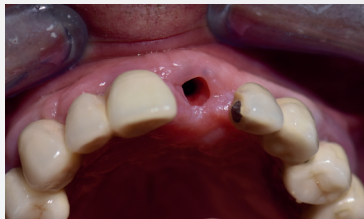

17. Optimale Weichgewebssituation.

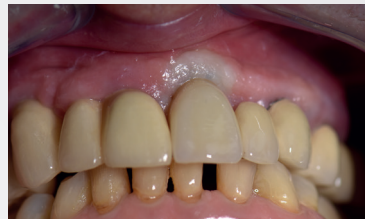## Fazit

Wenn eine vorhandene Keramiklösung eine vollkeramische Versorgung fordert, um ein ästhetisches Gesamtergebnis sicherzustellen, ermöglicht die Verwendung der AxIN® verschraubten Einzelzahnrestauration:

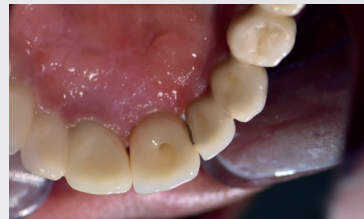- einen optimierten Schraubenzugang mit kleinem Durchmesser
- die Verwendung von perfekt kompatiblen Prothetikkomponenten
- die problemlose Demontage, um ästhetische Ergebnisse mit – und dies ist von vorrangiger Bedeutung – einer vollständig skalierbaren Lösung zu erreichen



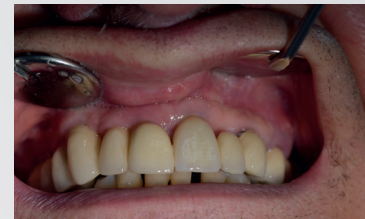13. Das Emergenzprofil bewirkt eine leichte Verformung der Weichgewebe.



14. Vestibuläre Überkompression.



15. Palatinaler Schraubenzugang.



16. Emergenzprofil, vestibuläre Ansicht.

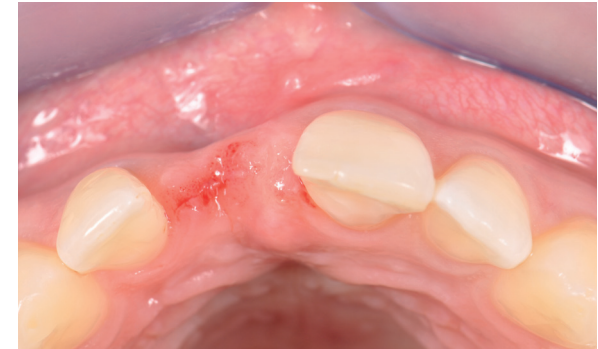
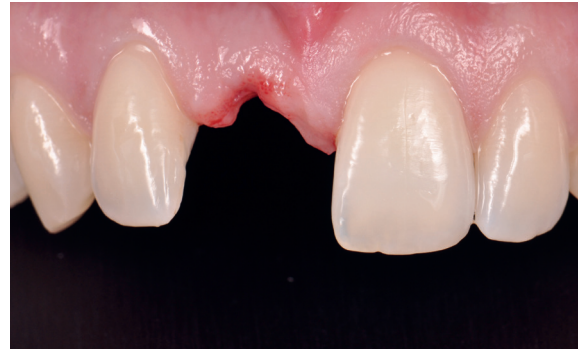
## Merkmale eines mittleren Schneidezahns: Hartgewebe, Weichgewebe, AxIN® Restauration, natürlich aussehende Versorgung

Dr. Patrice MARGOSSIAN, Hr. Stevie PASQUIER  
Hr. Gilles PHILIP

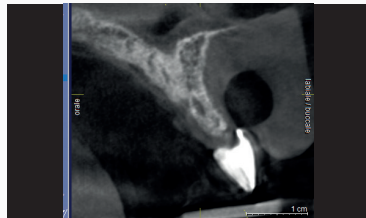
### Fallbericht

Eine 24-jährige Patientin mit fehlendem Zahn 11 nach traumatischer Avulsion im Kindesalter.

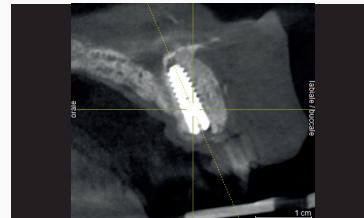
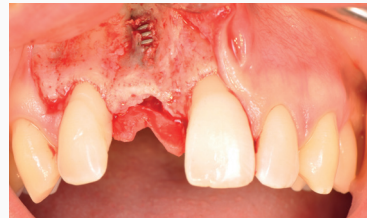

**1, 2 & 3. Ausgangslage:** gemäss fotografischer Analyse und DVT-Aufnahme liegt ein im Wesentlichen horizontaler Gewebedefekt mit ausgeprägter Konkavität des vestibulären Kortex vor.

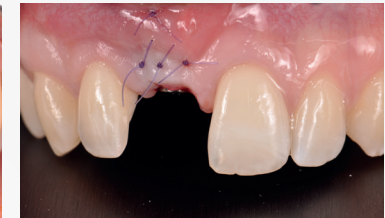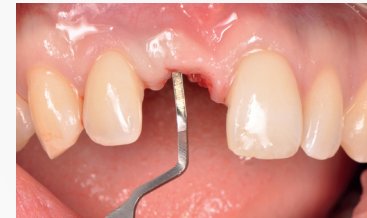S.20



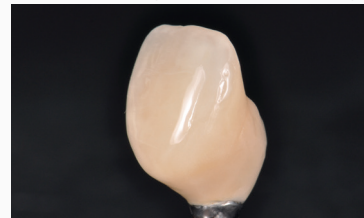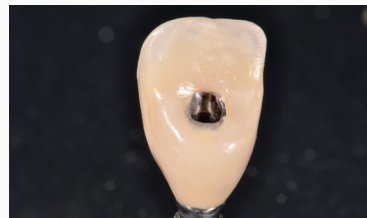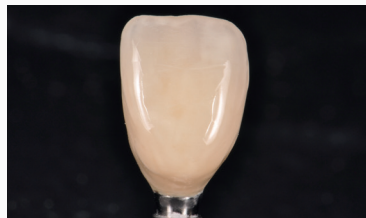3.



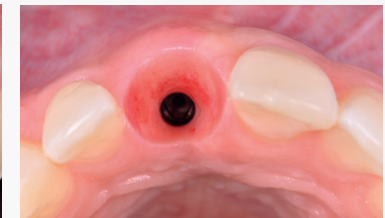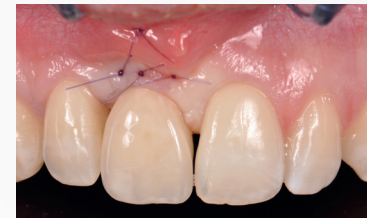**4 & 5. Implantatchirurgisches Verfahren:** um eine adäquate Rekonstruktion des vestibulären Knochens zu gewährleisten, wird ein zweizeitiges Verfahren gewählt. Ein konisches Implantat wird mit einem Insertionsdrehmoment von 40 Ncm gesetzt. Aufgrund der Konkavität des vestibulären Kortex liegen Teile des Implantatgewindes frei. Für die geführte Knochenregeneration wird ein Gemisch aus autologem Knochentransplantat aus der Spina nasalis und einem Xenograft in den Defekt eingebracht. Zur Stabilisierung wird das Transplantat mit einer resorbierbaren Membran abgedeckt, die mit Pins befestigt wird. Als Übergangslösung wird ein Kunststoffzahn mit Kleber an den angrenzenden Zähnen befestigt.



**6 & 7. Aufbau und Ausformung des Weichgewebes:** Freilegung des Axiom® BL Bone Level PX Implantats nach 6 Monaten Einheilzeit. Ein am Tuber maxillae entnommenes Bindegewebstransplantat wird in Tunneltechnik in eine vestibuläre, mit einer Löffelkurette (MJK Instruments) präparierte Tasche eingebracht.

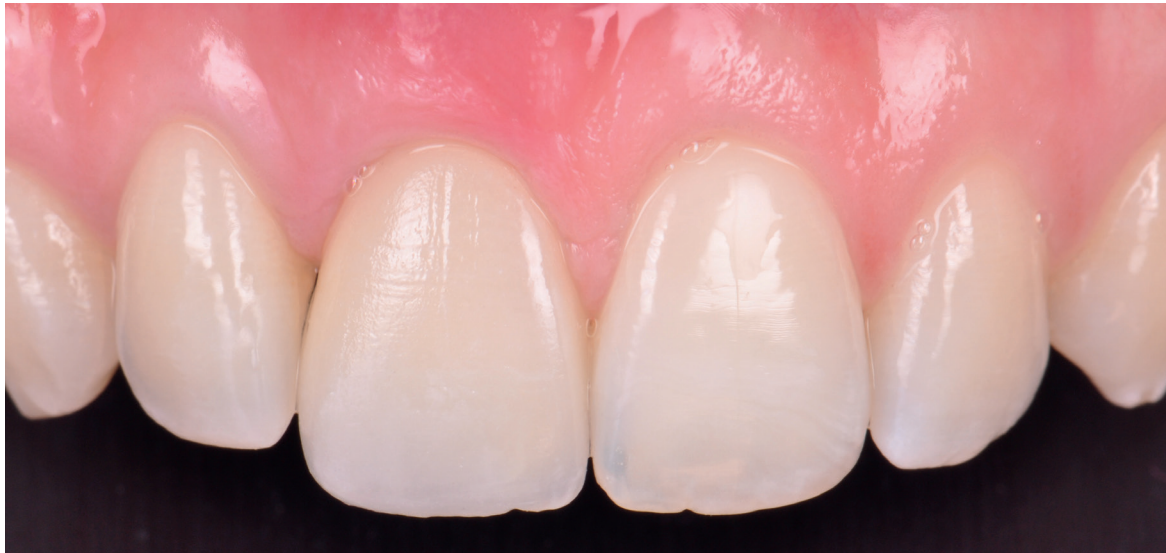

**8, 9 & 10. Provisorische Versorgung und Weichgewebekonditionierung:** für die Ausformung des Weichgewebes ist die Versorgung mit einem Provisorium von entscheidender Bedeutung. Für die provisorische Versorgung wird ein Kunststoffzahn auf ein gerades Provisoriumssekundärteil aus Titan polymerisiert und anschliessend in das Implantat geschraubt.



**11 & 12.** Die anatomischen Konturen (vestibulär konkav und proximal konvex) erlauben eine natürliche Weichgewebekonditionierung unter Nutzung der natürlichen Heildynamik.





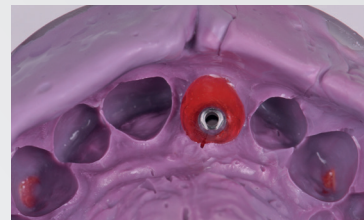
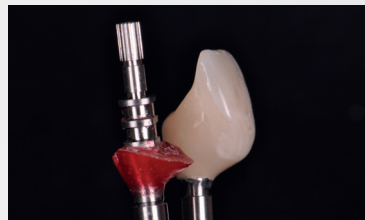21. Lächeln nach abgeschlossener Behandlung.

## Fazit

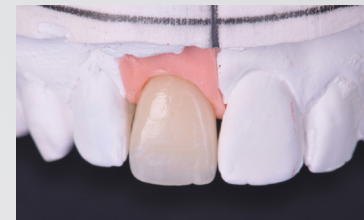Die Herstellung einer implantatgetragenen Einzelzahnrestauration stellt sowohl im Hinblick auf das chirurgische als auch das prothetische Verfahren stets eine Herausforderung dar. Ziel der Restauration ist das Erreichen einer harmonischen und natürlich aussehenden Rot-Weiss-Ästhetik.



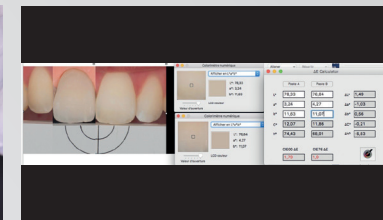
**13 & 14.** Vorbereitung der Abformung: Ziel der Abformung ist, die Implantatposition und die periimplantäre Weichgewebssituation für das Laborverfahren exakt zu übertragen. Im ersten Schritt wird ein individueller Abformpfosten mit den Konturen der provisorischen Versorgung angefertigt.



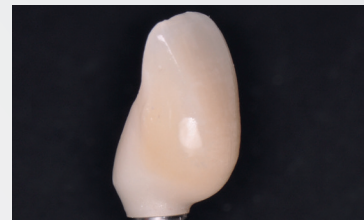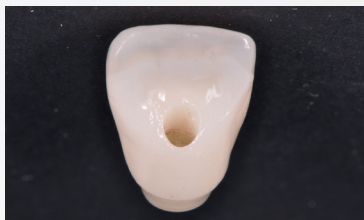**15.** Die Abformung wird mit einem offenen Löffel und einem Abformmaterial auf Polyether-Basis durchgeführt.



**16.** Die ästhetischen Gesichtssachsen werden dank Ditrax System direkt auf das Kiefermodell übertragen und dienen als Referenz für die vestibuläre Form.



**17.** Die Zahnfarbe wird anhand eines digitalen Fotos exakt gemessen (elab), und mittels digitaler Einprobe wird die ermittelte Zahnfarbe überprüft.



**18 – 20.** Als definitive prothetische Versorgung wird eine AxIN® verschraubte Einzelzahnrestauration hergestellt. Das Ziel ist eine verschraubte Sina Z Zirkondioxid-Einzelzahnkrone mit anguliertem Schraubenzugang bis 25°. Da die Prothetikschrube in die Titanbasis eingesetzt wird, bevor die prothetische Krone auf die Basis geklickt wird, bietet diese Lösung einen neuartigen Ansatz, der sich von dem der anderen Systeme am Markt unterscheidet. Durch die Materialersparnis im durchmesserreduzierten Schraubenkanal kann das Zirkondioxidgerüst mehr palatinal positioniert werden, sodass mehr Platz für die vestibuläre Keramikisierung mit Verblendkeramik zur Verfügung steht und verbesserte ästhetische Ergebnisse erreicht werden.

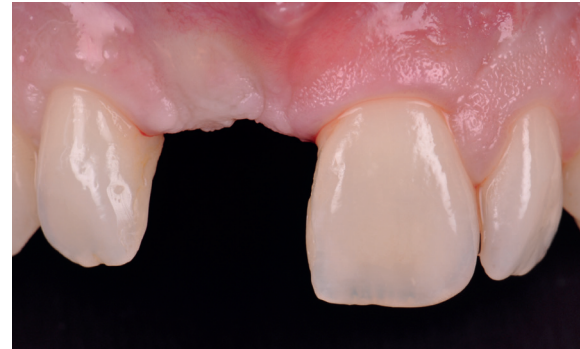



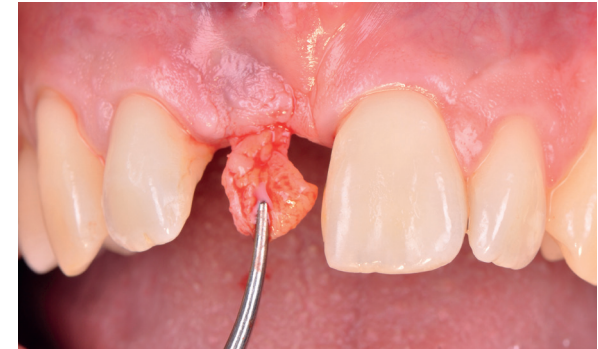Dr. Patrice MARGOSSIAN, Hr. Stevie PASQUIER  
Hr. Gilles PHILIP

## Q Fallbericht

Eine 32-jährige Patientin, die ihren mittleren Oberkiefer-Schneidezahn durch einen Unfall verloren hatte. Im Rahmen der Implantatbehandlung wird eine Knochenrekonstruktion mit GBR durchgeführt. In diesem Bericht beschreiben wir die Weichgewebekonditionierung und die Herstellung einer verschraubten provisorischen Versorgung am Termin der 2. Phase des implantatprothetischen Verfahrens.



1. Gingivasituation am Termin der 2. Phase der Implantatbehandlung.

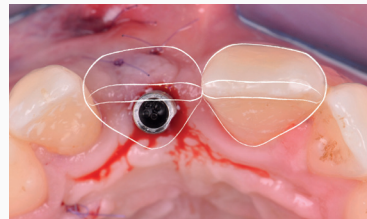


2. Minimalinvasive Freilegung des Implantats. Für den vestibulären Volumenaufbau wird ein palatinales Bindegewebstransplantat in Tunneltechnik eingebracht, um das Gewebenvolumen um den Implantatthals zu vergrößern.

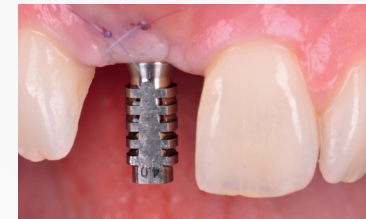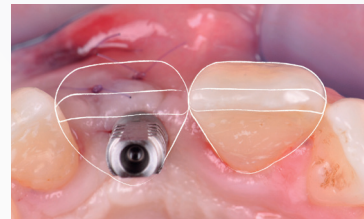
S.22



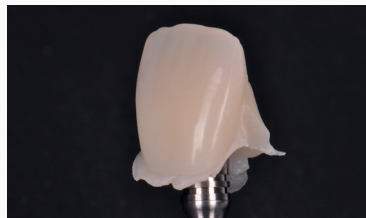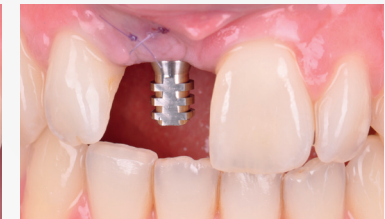3. Wahl der provisorischen angulierten Komponente. Für eine optimale Anpassung an die Anatomie des zu ersetzenden Zahns und eine optimale Insertionstiefe des Implantats stehen 2 Basisdurchmesser und 2 Halshöhen zur Verfügung. 4 Angulationen sind möglich.



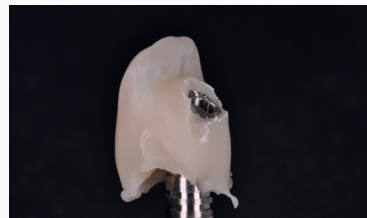
4 & 5. Vergleich der klinischen Situation in der okklusalen Ansicht: Provisoriumskomponente mit 0° und 10° Angulation. Die Implantatposition berücksichtigt die natürliche Anatomie, d. h. die Implantatachse ist auf die belastungsanfällige Schneidekante des Zahns ausgerichtet. Die neuen AxIN® Provisoriumsskandarteile ermöglichen die Positionierung des Schraubenzugangs am Cingulum. Hier wurde eine Basis mit einem Durchmesser von 4 mm und einer Höhe von 2,5 mm gewählt.



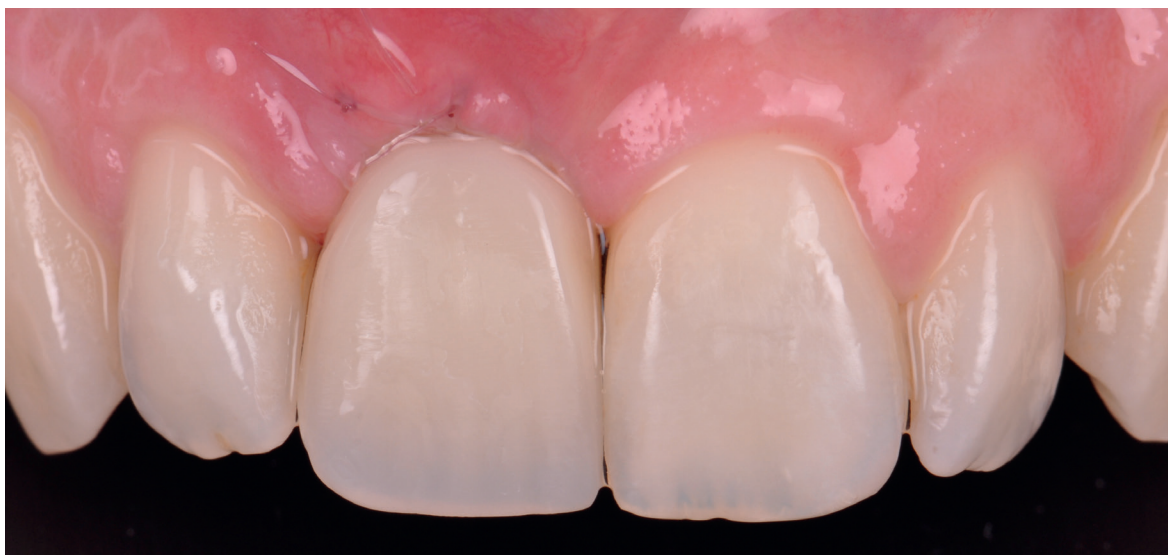6 & 7. Die Höhe der Komponente wird der okklusalen Höhe entsprechend gekürzt.



8 & 9. Die provisorische Krone aus PMMA-Kunststoff härtet intraoral aus, anschließend werden die Kronenränder extraoral nachbearbeitet und beschliffen um eine Reizung der Schleimhautmanschette durch Schleifpartikel zu vermeiden.



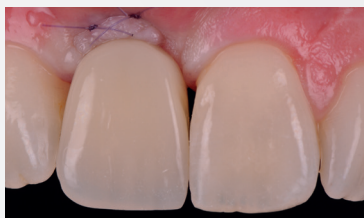10, 11 & 12. Die transgingivalen Konturen werden beschliffen und poliert, um ein optimiertes Attachment der vestibulären und proximalen Mukosa zu erreichen.



14. Klinische Situation 15 Tage postoperativ.

## Fazit

Die angulierte AxIN® Provisoriumskomponente ist ein ausserordentlicher Fortschritt für die ästhetische Implantologie. Sie ermöglicht einen Paradigmenwechsel hinsichtlich der dreidimensionalen Implantatpositionierung im Frontzahnbereich. Die AxIN® Restauration mit der in die Versorgung integrierten Schraube berücksichtigt die natürliche Anatomie des Zahns. Der Schraubenzugang kann im nicht sichtbaren palatinalen Bereich positioniert werden, während gleichzeitig vestibulär mehr Platz für die Keramisierung bleibt, sodass verbesserte ästhetische Ergebnisse erreicht werden.



13. Klinische Situation am Termin der 2. Behandlungsphase.



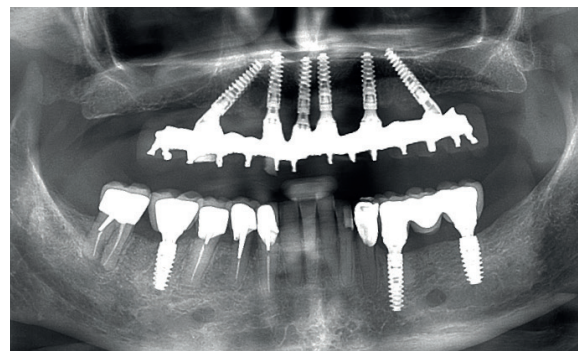
## 9 Einzelzahnrestauration mit Axiom® TL Tissue Level Implantat

Dr. Antoine MONIN, Hr. Romain CIAFFOLONI

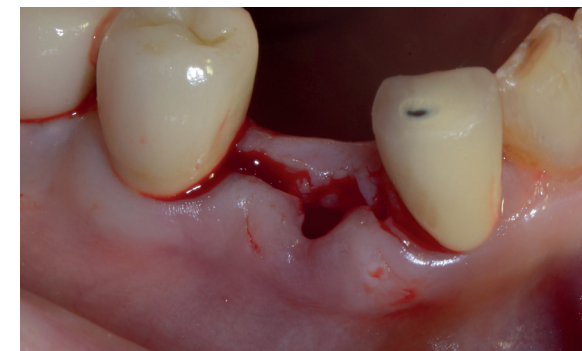
### Fallbericht

Frau M., Alter 65 Jahre, kam mit stechenden, wiederkehrenden Schmerzen an Zahn 44 in unsere Zahnarztpraxis. Die klinische und röntgenologische Untersuchung ergab eine intraossäre Wurzelfraktur. Der Behandlungsvorschlag beinhaltete eine Wurzelextraktion mit Sofortimplantation eines Axiom® TL Tissue Level PX Implantats. Das Implantat wurde ohne Einbringen von Biomaterialien direkt in die Extraktionsalveole eingesetzt. 4 Monate nach der Implantatbehandlung wurde das Implantat mit einer verschraubten Einzelzahnrestauration versorgt.

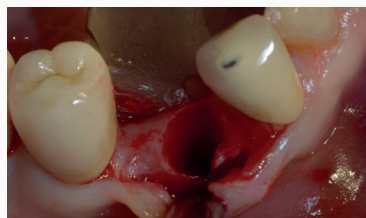
S.24




1. Präoperative Röntgenaufnahme.



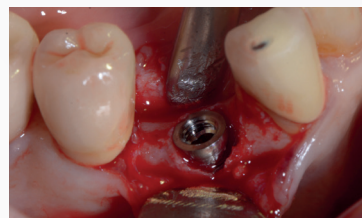
2. Nach Extraktion von Zahn 44.



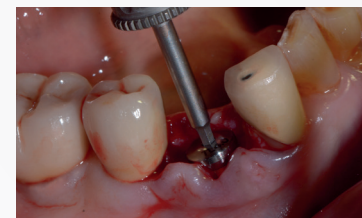
3. Extraktionsalveole und Mini-Lappenpräparation.



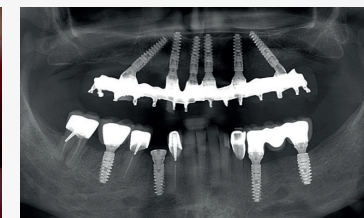
4. Axiom® TL Tissue Level PX Implantat - Ø 3,4 mm, Länge 8 mm, Plattform N (Ø 4,0 mm) Halshöhe 2,5 mm.



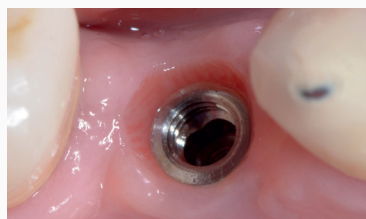
5. Gesetztes Implantat.



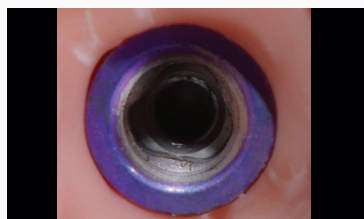
6. Platzierung der Einheitschraube (koronale Höhe 2 mm).



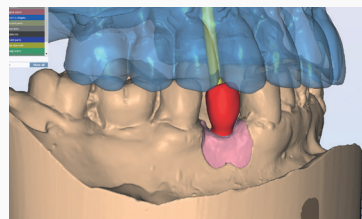
7. Postoperative Röntgenaufnahme.



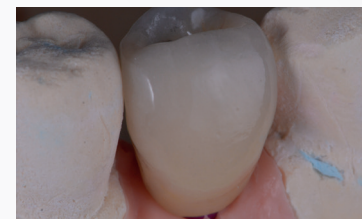8. Weichgewebssituation nach einer Einheitszeit von 4 Monaten.



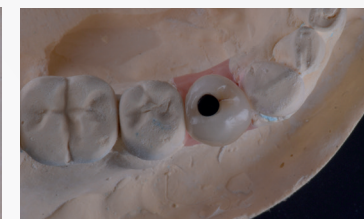9. Implantatanalog für Axiom® TL Tissue Level Implantat (Farbcode rosa), Plattform N = 4,0 mm.



10. Konstruktion der Simeda® Restauration - Individuelles Sekundärteil CoCr.

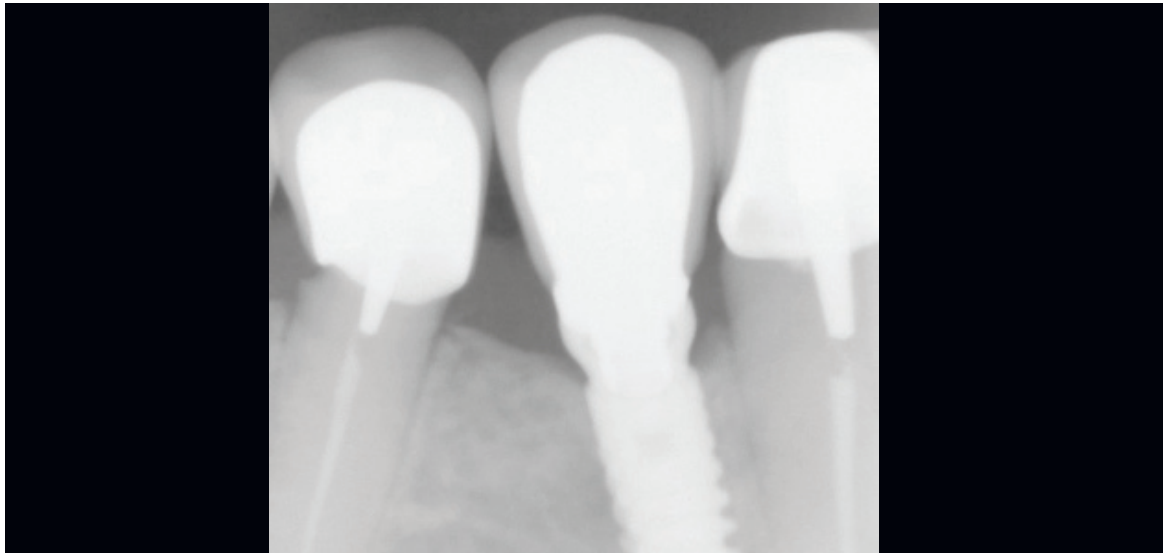


11. Definitive Restauration - Vestibuläre Ansicht.



12. Definitive Restauration - Okklusale Ansicht.



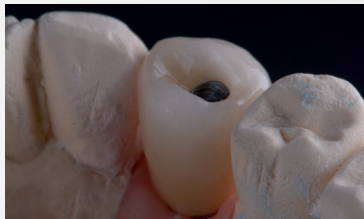

17. Röntgenaufnahme beim Nachuntersuchungstermin.

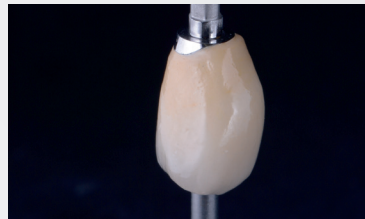## Fazit

Auch wenn eine prothetische Versorgung auf einem Axiom® TL Tissue Level Implantat entfernt werden muss, bleibt die Integrität des periimplantären biologischen Raums erhalten, sodass die Langlebigkeit der implantatgestützten prothetischen Restauration gesichert ist. Die ideale Implantatpositionierung und Insertionstiefe ist bei Sofortimplantationsprotokollen nach Zahnextraktion in der ästhetischen Zone der Schlüssel zum Behandlungserfolg.

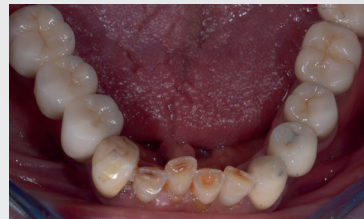S. 25



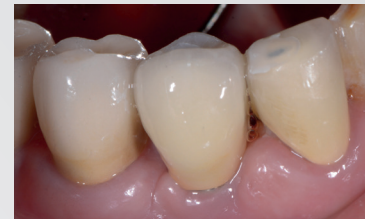13. Definitive Restauration – Palatinale Ansicht.



14. Verschraubte Krone.



15. Definitive eingegliederte Krone – Okklusale Ansicht.



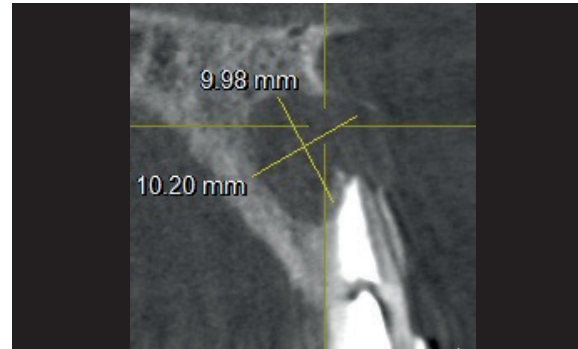
16. Definitive eingegliederte Krone – Vestibuläre Ansicht.



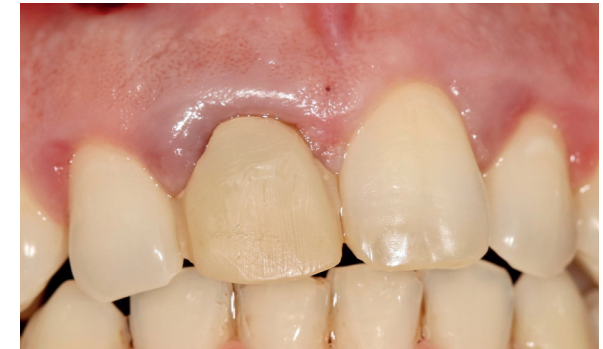Dr. Nicolas RENOU, Dr. Jean-Baptiste VERDINO  
Hr. Gilles GIORDANENGO

## Fallbericht

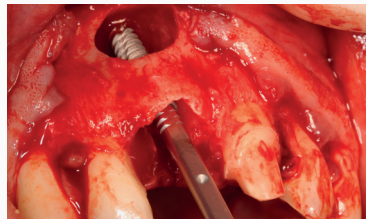
Ein 40-jähriger Patient mit einer grossen periapikalen Zyste an Zahn 11 mit vestibulärer Invasion. Die Zahnextraktion und Enukleation der Zyste, das Setzen eines Axiom® BL Bone Level Implantats und die Rekonstruktion des Zystendefekts erfolgten in einer Sitzung. Nach einer Einheilzeit von 6 Monaten wurde das Implantat mit einem AxIN® angulierten verschraubten Provisoriumsekundärteil mit provisorischer Krone versorgt.



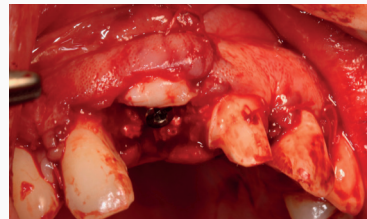
1. Die Schnittbildaufnahme von Zahn 11 zeigt eine recht grosse Zyste mit einem Durchmesser von 10 mm und Invasion der vestibulären Knochenwand.



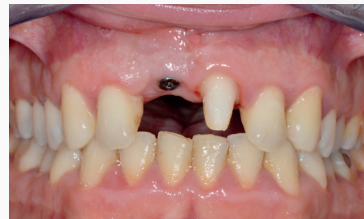2. Ausgangslage.



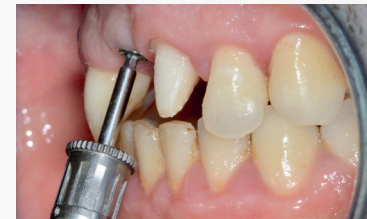3. Platzierung eines Axiom® BL Bone Level Implantats nach Extraktion von Zahn 11 und gründlichem Debridement.



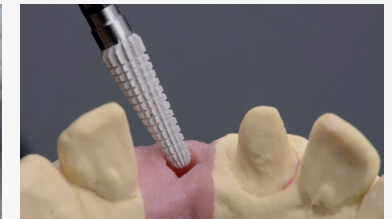4. Nach Auffüllung des vestibulären Zysten-defekts mit Knochentransplantat und der Platzierung eines vestibulären Bindegewebs-transplantats.



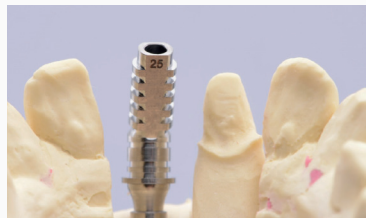5. Situation nach Einheilung des Implantats und Entfernung des zahn-gestützten Provisori-ums.



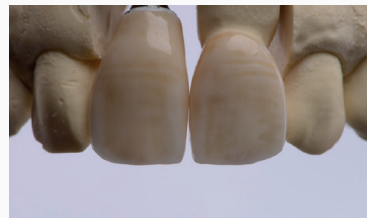6. Vestibuläre Ausrichtung der Implantatachse in der Profilansicht.



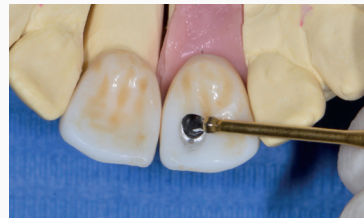7. Vorbereitung der Weichgewebe-konditionierung.



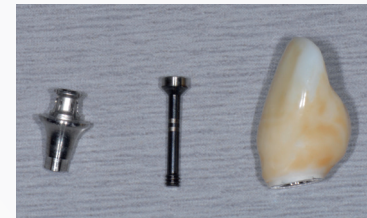8. Basis + anguliertes AxIN® Provisoriumsekundärteil auf dem Modell.



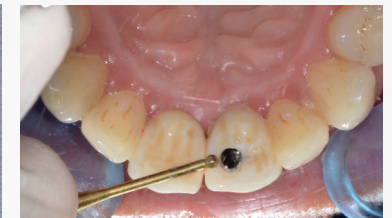9. Provisorische Versorgung auf dem Modell.



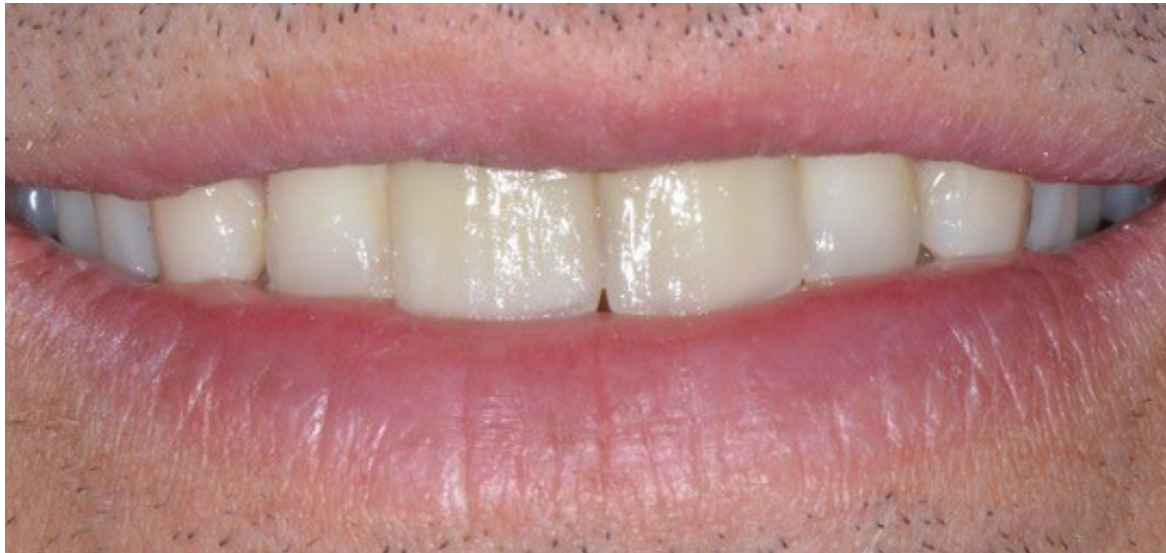10. Okklusale Ansicht der provisorischen verschraubten AxIN® Versorgung.



11. Provisorische AxIN® Versorgung: Basis, Schraube und provisorische Krone.



12. Anziehen der Schraube mit 25 Ncm unter Verwendung des Anthogyr Kugelschlüssels.

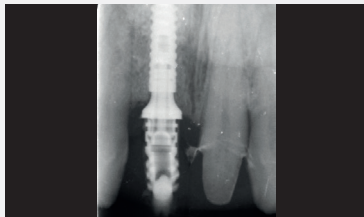


20. Lächeln nach abgeschlossener Behandlung.

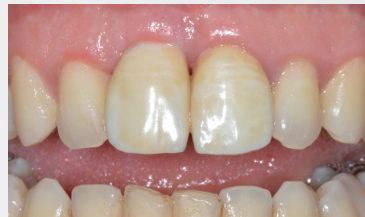## Fazit

Diese neue AxIN® verschraubte provisorische Versorgung kann eine Lösung mit zahlreichen Vorteilen sein:

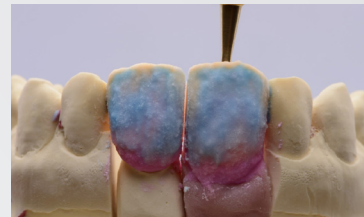- Herstellung einer verschraubten provisorischen Einzelzahnrestauration mit anguliertem Schraubenzugang bis 25°.
- Biologisch sichere nicht-adhäsive Befestigung ohne Kleber oder Zement.
- Die genaue Passung der Prothetikkomponenten und die einfache Anwendung im Mund des Patienten sorgen für echten Komfort und eine adäquate Standzeit bis zur Eingliederung der endgültigen Prothetik.



13. Postalveolare Röntgenaufnahme zur Prüfung der Passung der Prothetik.



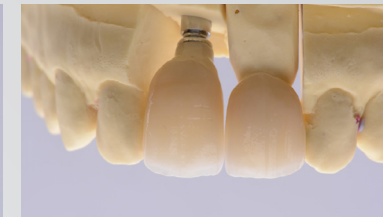14. Eingegliederte provisorische Versorgung, Frontalansicht.



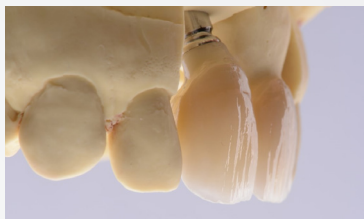15. Keramisierung der Krone.



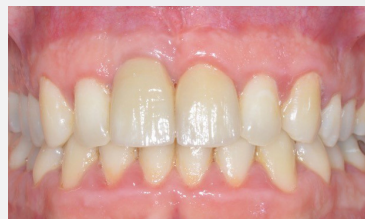16. Keramisierung der Krone.



17. Definitive Sina ML Zirkondioxidversorgung auf dem Modell.



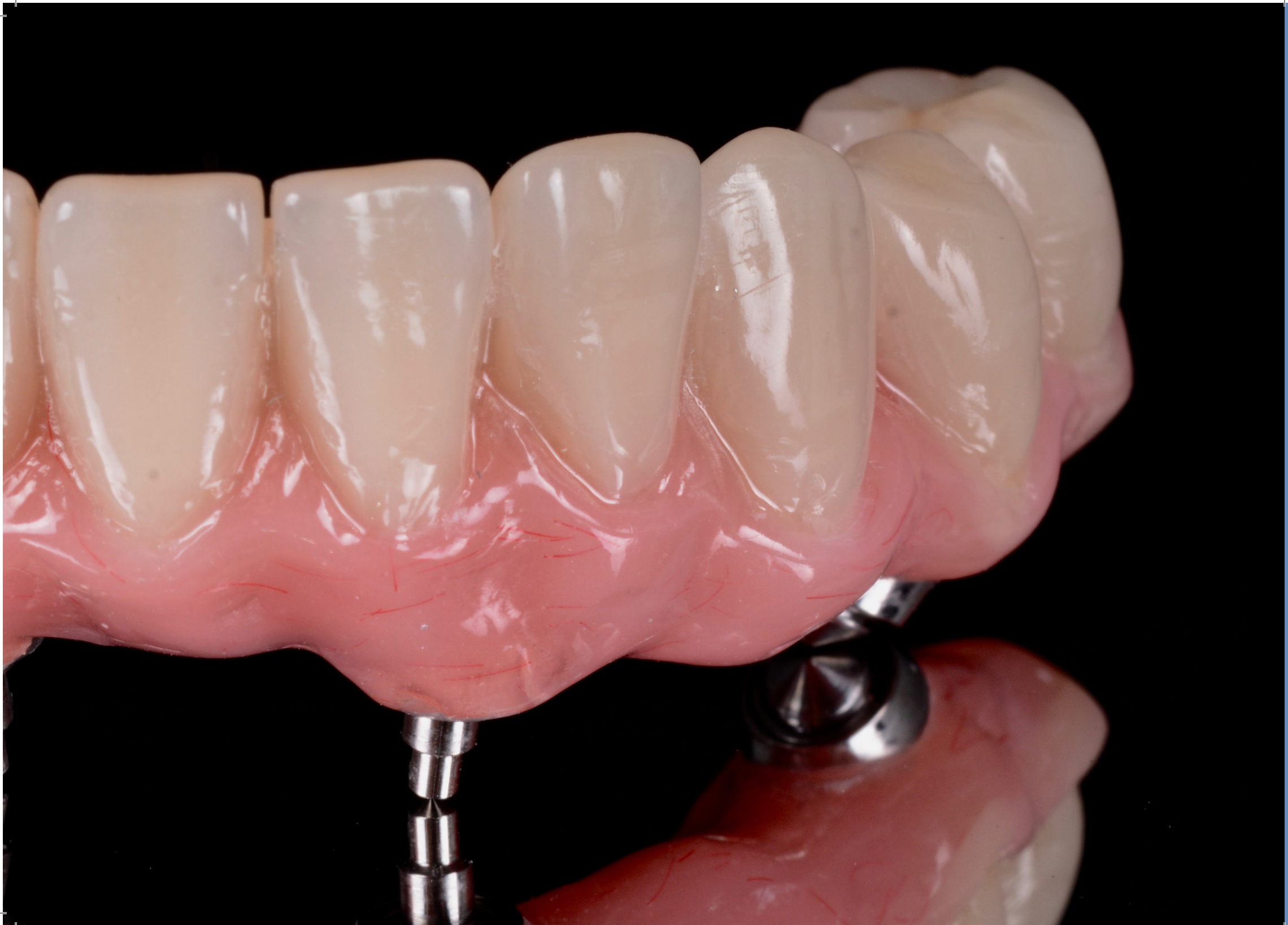18. Definitive Sina ML Zirkondioxidversorgung auf dem Modell.



19. Eingegliederte definitive Versorgung, Frontalansicht.





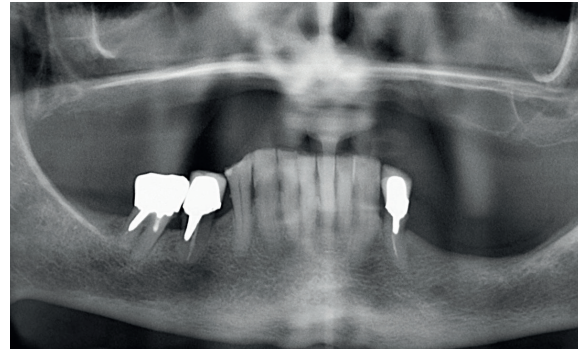


# Mehrgliedrige Versorgungungen

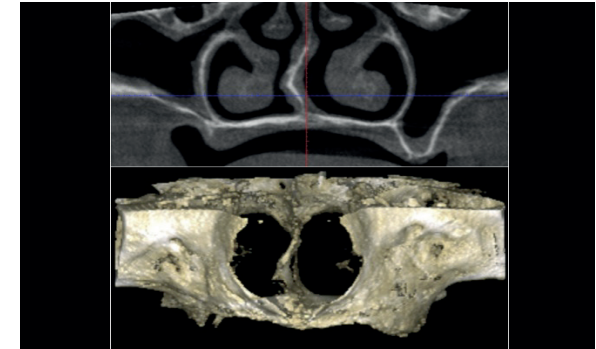
Dr. Claude AUTHELAIN, Dr. Issur OTTMUN-CHUND  
Hr. Alain ARDIC

### Fallbericht

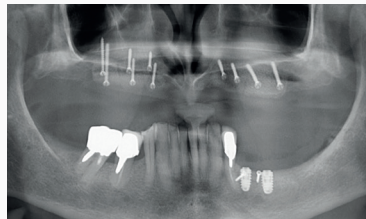Eine 65-jährige Patientin mit vollständigem Retentionsverlust ihrer bereits mehrfach überarbeiteten Oberkiefervollprothese. Die klinische Untersuchung sowie die Panorama-Röntgenaufnahme und die DVT-Aufnahme zeigen eine schwere Knochenresorption, die mit der langen Zahnlosigkeit assoziiert ist. Der Behandlungsplan umfasst eine Totalrehabilitation des Oberkiefers und erfordert eine bilaterale Sinusbodenelevation und den horizontalen Aufbau des Alveolarkamms.



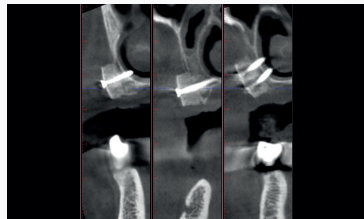
1. Präoperative Panorama-Röntgenaufnahme.



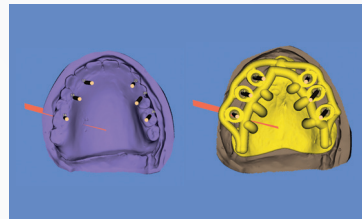
2. Die DVT-Aufnahme verdeutlicht das unzureichende Knochenvolumen.



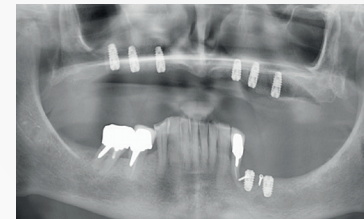3. Bilaterale Sinusbodenelevation mit Allograft (Biobank®).



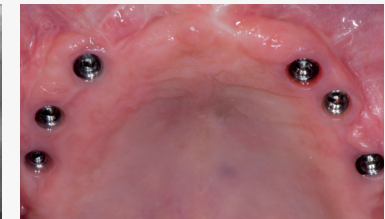
4. Die DVT-Aufnahme zeigt den Kammaufbau mit synthetischen Allograft-Knochenblöcken (Biobank®).



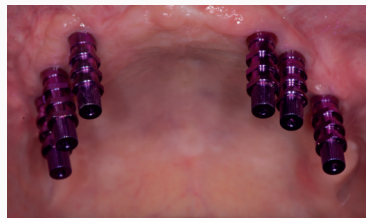5. Digitale Planung der Implantatpositionen mit geführter Chirurgie.



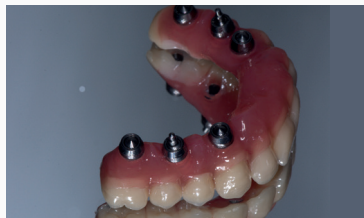6. Postoperative Panorama-Röntgenaufnahme: 6 Axiom® BL Bone Level PX Implantate (3,5 x 8 mm).



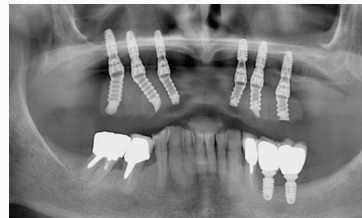7. Situation nach 6 Monaten Einheilzeit.



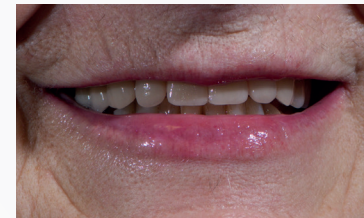8. Abformung für die provisorische Versorgung: auf die inLink® Sekundärteile geschraubte Pick-up-Abformpfosten.



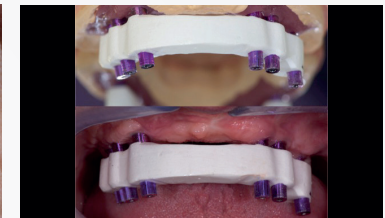
9. Provisorische Versorgung: 2 geführte Halteschrauben vereinfachen das Einsetzen der Versorgung.



10. Röntgenaufnahme mit eingesetzter provisorischer Versorgung.

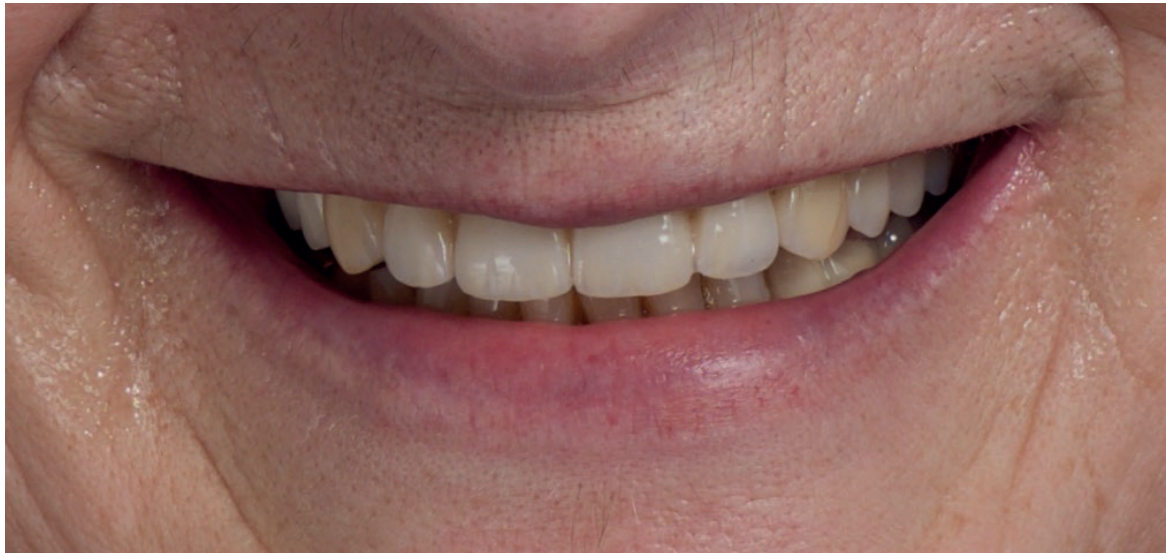

11. Provisorische Versorgung im Mund der Patientin.



12. Validierungsschlüssel aus Gips zur Validierung der Abformung für die definitive Versorgung.

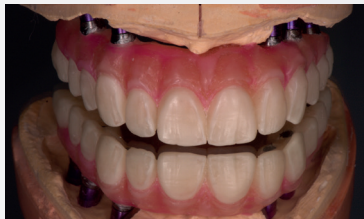



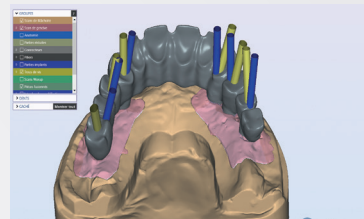
21. Lächeln nach abgeschlossener Behandlung.

## Fazit

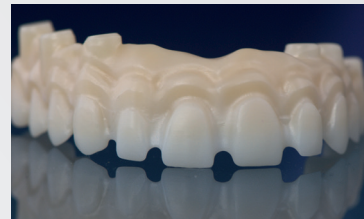Trotz der umfangreichen Knochenrekonstruktion reichte das ortsständige Knochenangebot nicht aus, um alle Implantate mit einer idealen Achsausrichtung zu setzen (insbesondere Implantate 12 und 14, siehe Abb. 5). Dank des abgewinkelten inLink® Zugangs können die Schraubenkanäle prothetikorientiert positioniert werden, sodass der von der Prothetik eingenommene Raum maximal reduziert wird.



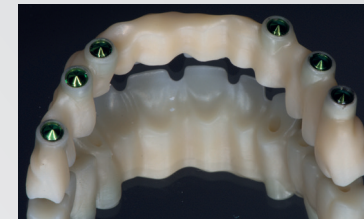
13. Wachmodell.



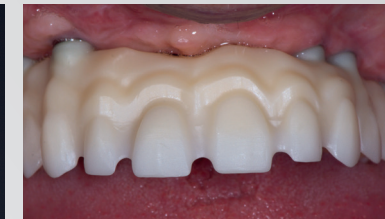14. CAD-Modell des Sineda® Zirkondioxidgerüsts. Die gelb dargestellten Schraubenkanäle und die blau dargestellten Implantatachsen verdeutlichen die Angulation der Schraubenkanäle.



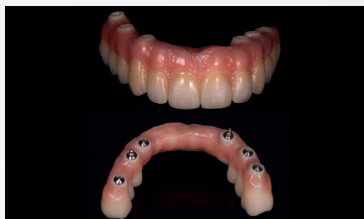15. Sina ML Zirkondioxidgerüst, Sineda®.



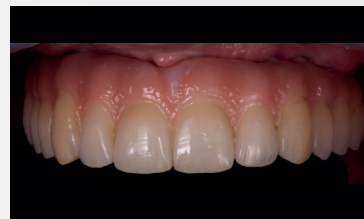16. Mit eingesetzten Halteschrauben für die Einprobe.



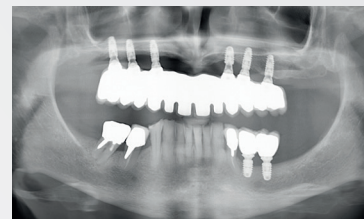
17. Einprobe des Gerüsts.



18. Vollständig keramisierte Zirkondioxid-Versorgung.



19. Eingegliederte definitive Versorgung.



20. Panorama-Röntgenaufnahme mit eingesetzter definitiver Versorgung.

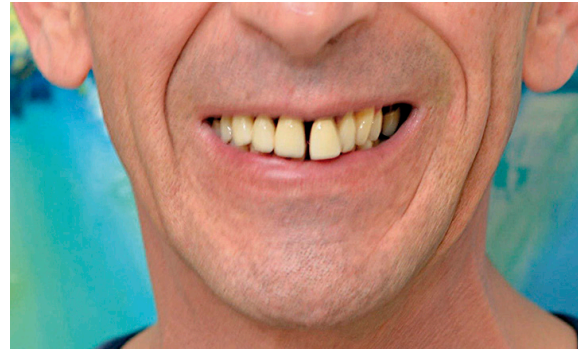Dr. Francis BAILLY, Hr. Alexandre BIENFAIT

### Fallbericht

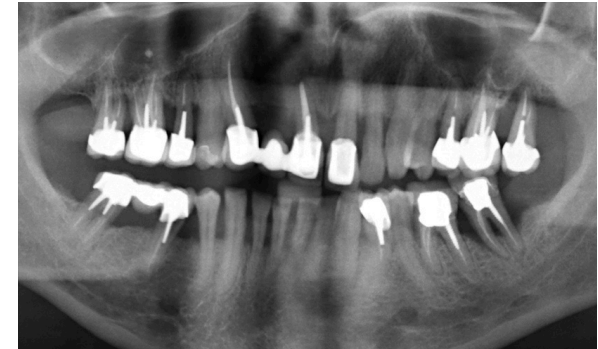Ein 49-jähriger Patient mit hoher Zahnmobilität und Schmerzen. Die Panorama-Röntgenaufnahme zeigt eine Parodontalerkrankung im Endstadium mit Zahnwanderung.

Der Behandlungsplan sieht zunächst die Versorgung nur des Oberkiefers mit einer maxillären Full-Arch-Versorgung auf 4 Implantaten vor. Hierfür ist nur ein chirurgisches Verfahren erforderlich, bis zur Eingliederung der Prothetik wird eine Gesamtbehandlungsdauer von 5 Monaten veranschlagt.

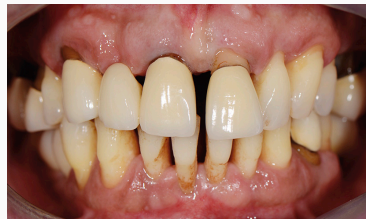S.32



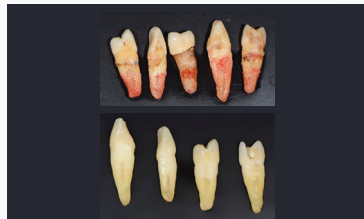1. Präoperatives Lächeln.



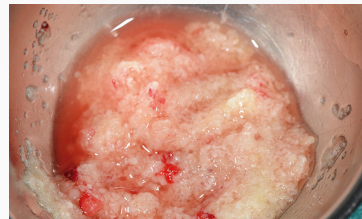2. Präoperative Panorama-Röntgenaufnahme.



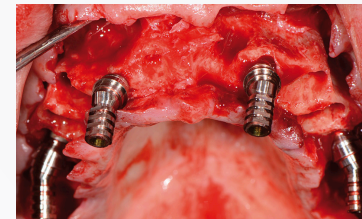
3. Ausgangslage.



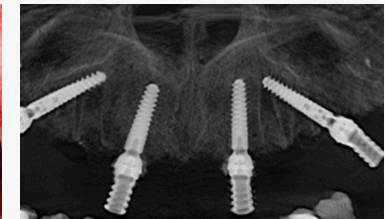
4. Verwendung des Prof. Itzhak BINDERMAN Smart Dentin Grinder, um aus den patienteneigenen Zähnen ein autologes, aufgereinigtes, mit RPF vermischtes Knochenersatzmaterial zur Defektauffüllung zu erhalten. 4 Zähne des Patienten werden im Smart Dentin Grinder gemahlen.



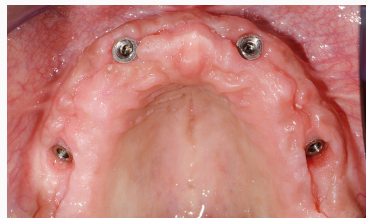
5. Knochenersatzmaterial aus nur 4 Zähnen.



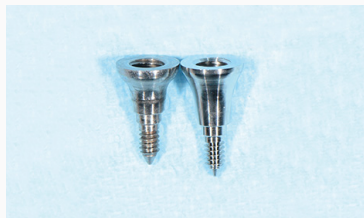6. Zum Ausgleich der anguliert gesetzten Implantate werden Provisoriumssekundärteile mit 25° Angulation auf die Implantate gesetzt. Auf diesen Sekundärteilen wird am Ende des Verfahrens die provisorische Vollprothese befestigt.



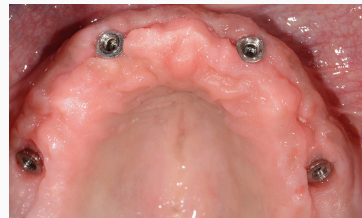7. Panorama-Röntgenaufnahme nach Abschluss des chirurgischen Verfahrens – distal zwei Axiom® BL Bone Level Implantate mit aufgeschraubten inLink® Sekundärteilen, in Regio 12 und 22 wurden zwei Axiom® TL Tissue Level Implantate gesetzt.



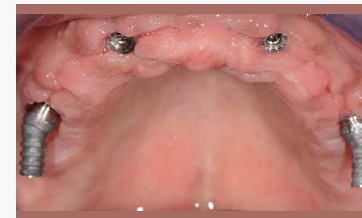8. Der Kieferkamm sieht dank der Rekonstruktion mit autologem Knochenersatzmaterial und APRF 3 Monate später äusserst zufriedenstellend aus.



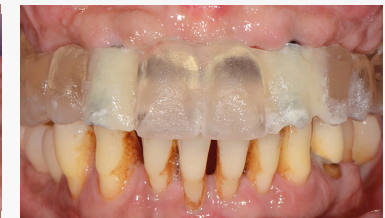9. Nachdem ein stabiles Gingivaniveau erreicht ist, setzen wir anstelle der bisherigen 2,5 mm Sekundärteile 3,5 mm inLink® Sekundärteile (in der Abbildung rechts) auf die distalen Implantate, um die Pflege und Instandhaltung der geplanten Vollprothese zu erleichtern.



10. Klinische Situation mit den leicht supragingival eingesetzten neuen Sekundärteilen.

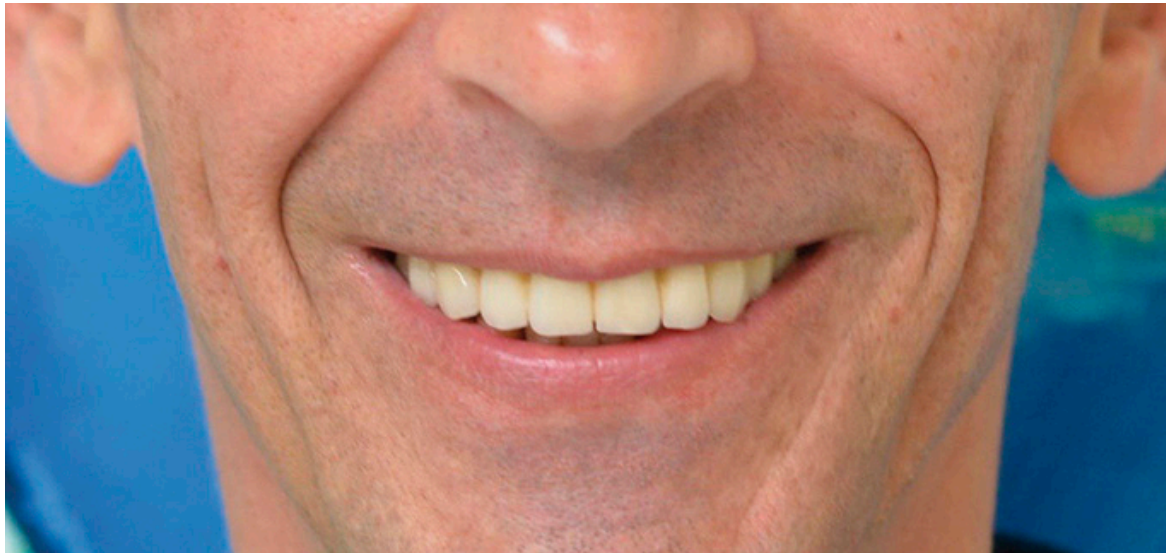

11. Die um 360° drehbaren Provisoriumssekundärteile vereinfachen die korrekte Ausrichtung und eine optimale Positionierung der Zugungskanäle. Die provisorische Versorgung wird auf diesen neuen Sekundärteilen befestigt.



12-13. Einpassung und ästhetische Beurteilung.





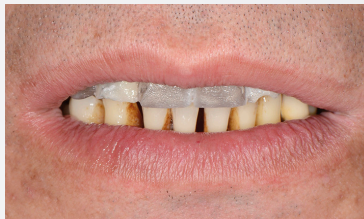21. Lächeln nach abgeschlossener Behandlung.



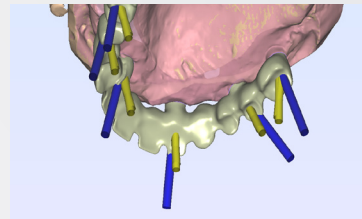
## Fazit

Für diesen Indikationstyp erweist sich das Axiom® Multi Level® System als besonders vorteilhaft:

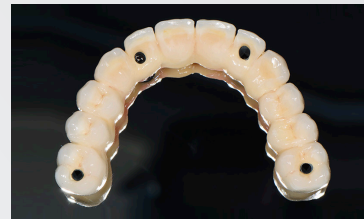- Die inLink® Verbindung mit Halteschraube ermöglicht den Ausgleich von Implantatdivergenzen und eine Abwinkelung der Schraubenkanäle bis 25° für eine optimale Positionierung des Schraubenzugangs.
- Die um 360° drehbaren Sekundärteile vereinfachen die korrekte Ausrichtung während der chirurgischen Phase und die Herstellung der Prothetik.
- Die in das Gerüst integrierten Halteschrauben erleichtern die intraorale Handhabung der Versorgung.



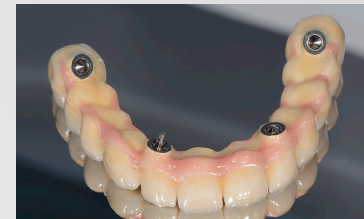13. Ästhetische Beurteilung.



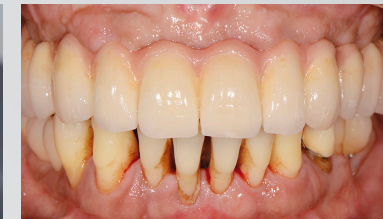14. CAD-Modell des Simeda® Gerüsts: Die gelb dargestellten Schraubenkanäle und die blau dargestellten Implantatachsen verdeutlichen die Angulation der Schraubenkanäle.



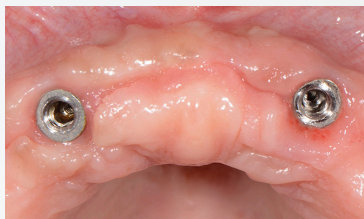15-16. Simeda® Keramikprothese auf Titan-gerüst. Trotz starker Angulation der Implantatachsen sind die Schraubenzugänge adäquat positioniert, ohne die Keramik zu schwächen.



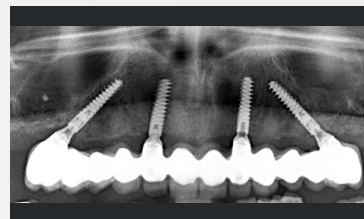
16. Keramikprothese. Eine geführte Halteschraube erleichtert das Einsetzen der Versorgung.



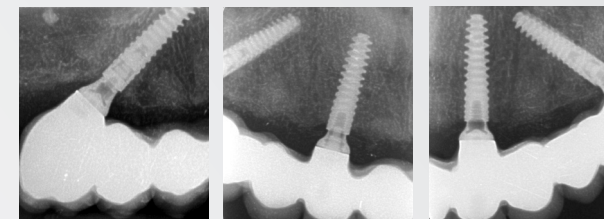
17. Eingegliederte Versorgung.



18. Weichgewebssituation nach 10 Monaten, gesundes Zahnfleisch.



19. Panorama-Röntgenaufnahme 10 Monate nach dem Setzen der Implantate.



20. Postalveolare Röntgenaufnahme 10 Monate nach dem implantat-chirurgischen Verfahren. Das Knochengewebe sieht hervorragend aus.





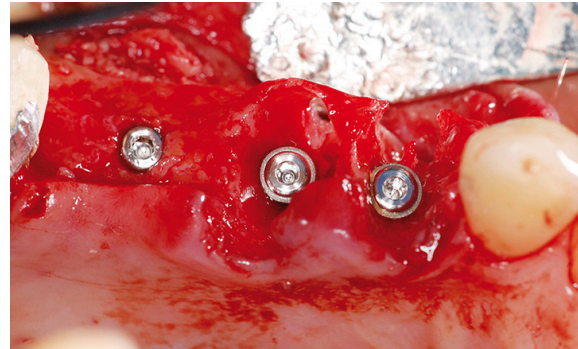
## Rehabilitation des OK-Seitenzahnbereichs mit Axiom® BL Bone Level Implantaten und inLink® Sekundärteilen

Dr. Reda BEN KIRAN, Hr. Jean-Pierre CASU

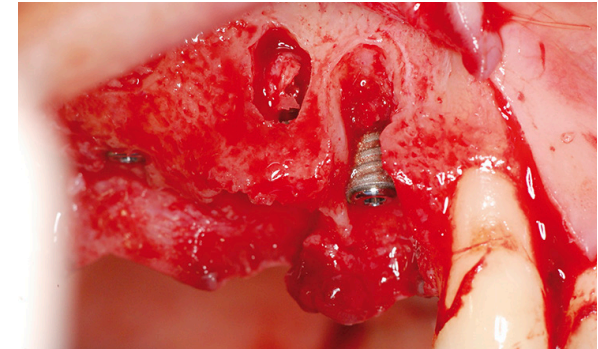
### Fallbericht

Eine 51-jährige Patientin, Zahn 16 fehlt, Zähne 14 und 15 nicht erhaltungswürdig. Die chirurgische Extraktion der Zahnwurzeln 14 und 15, die einseitige Sinusbodenelevation und die Implantation von 3 Axiom® BL (Bone Level) PX Implantaten erfolgten in einer Sitzung. Nach einer Einheilzeit von 6 Monaten wurden die 3 osseointegrierten Implantate freigelegt, und nach weiteren 6 Wochen wurden die Einheilschrauben durch inLink® Sekundärteile ersetzt. Nach weiteren 4 Wochen wurde die verschraubte Brücke eingesetzt.

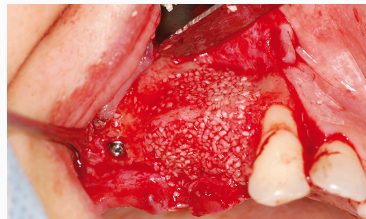
S.34



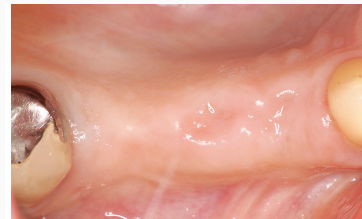1. Platzierung von Axiom® BL (Bone Level) PX Implantaten nach Zahnextraktion und unilateraler Sinusbodenelevation.



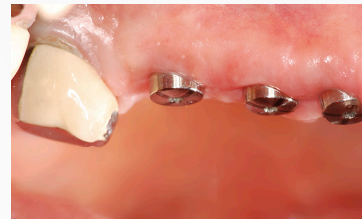2. Knochendefekte im vestibulären Bereich.



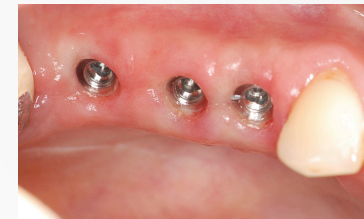3. Knochenersatzmaterial.



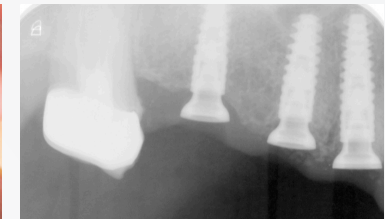4. 6 Monate später, vor dem Freilegen der Implantate.



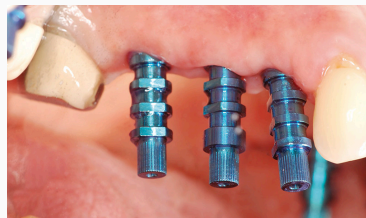5. Auf die freigelegten Implantate gesetzte kompakte Einheilschrauben.



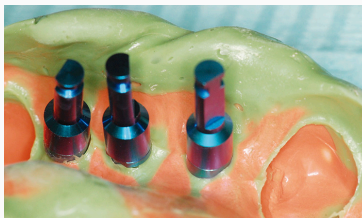6. Platzierung von inLink® Sekundärteilen (Gingivahöhe 2,5 mm, Plattform-Ø 4,8 mm).



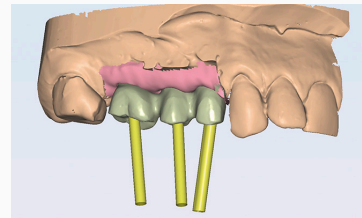
7. Röntgenaufnahme mit inLink® Sekundärteilen am Tag ihrer Platzierung.



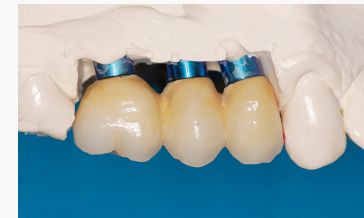8. Für die Abformung platzierte Abformpfosten.



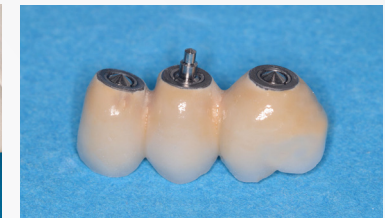9. Positionierung der Implantatanaloge in der Abformung.



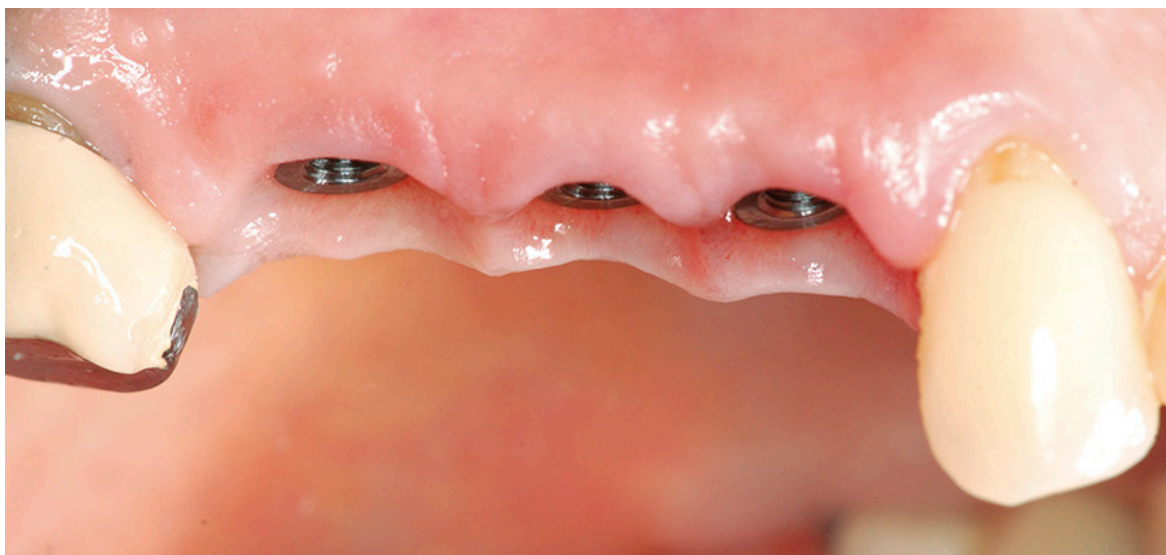10. CAD-Modell der Simeda® Prothetik, in Regio 14 mit 25° Angulation. Mittig in der Okklusionsfläche von 14 positionierter Schraubenzugang.



11. Die definitive Brücke, bereit für die erste Einprobe.



12-13. Definitive Versorgung, mittig mit geführter Halteschraube, um das Einsetzen der Versorgung zu vereinfachen.

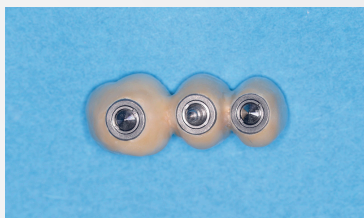


18. Entfernung der Versorgung 6 Wochen nach der Eingliederung. Hervorragende Weichgewebssituation.

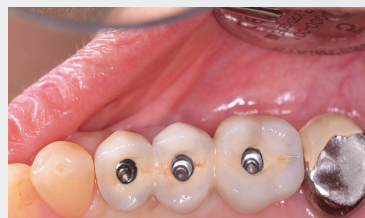## Fazit

Da die ossären Defekte mit Knochenersatzmaterial aufgefüllt werden mussten, wurde ein zweizeitiges Verfahren mit Axiom® BL Bone Level Implantaten gewählt. Das kompakte Design der Einheitschrauben, die vor der Eingliederung der definitiven Versorgung auf die Implantate gesetzt wurden, und das dank der integrierten inLink® Verbindung deutlich vereinfachte prothetische Verfahren wurden von uns besonders geschätzt.

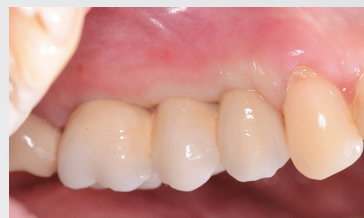Das ästhetische Ergebnis war äusserst zufriedenstellend.



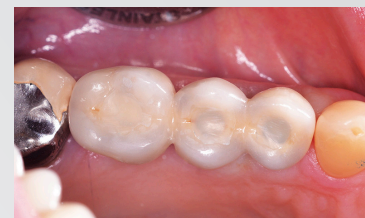13. Fertiggestellte definitive Versorgung mit integrierter inLink® Verbindung.



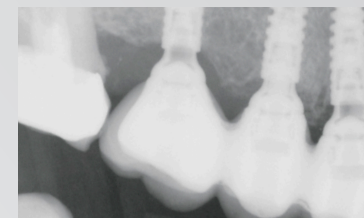14. Einfache Eingliederung dank integrierter Halteschrauben.



15. Eingegliederte Versorgung, vestibuläre Ansicht.



16. Okklusale Ansicht der eingegliederten Versorgung mit den nun verschlossenen Schraubenkanälen.



17. Abschliessende Röntgenaufnahme.



Dr. Philippe BOGHANIM, Hr. Pascal AUGÉ

## Fallbericht

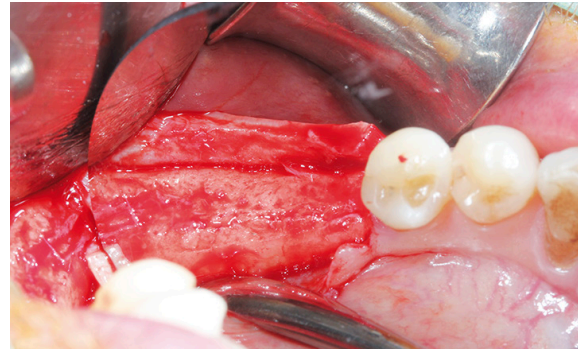
Ein 60-jähriger Patient mit beidseitig fehlenden Unterkiefer-Molaren.

Aufgrund des geringen ästhetischen Effekts im mandibulären Molarenbereich und des guten Zustands der oralen Weichgewebe entscheiden wir uns für die Platzierung von vier Axiom® TL Tissue Level Implantaten.

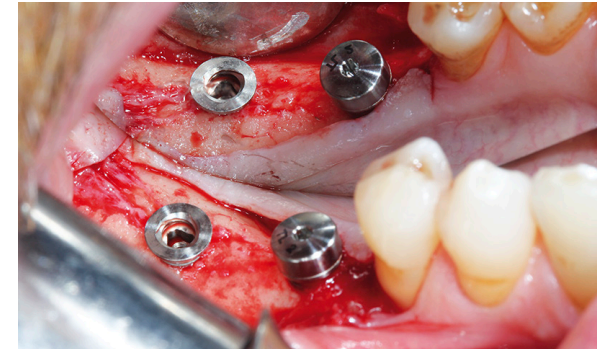
Das ortsständige Knochenangebot ist adäquat, der Knochen weist eine mittlere Dichte auf.

Das prothetische Verfahren ist drei Monate nach dem chirurgischen Verfahren geplant.

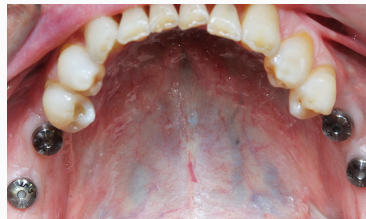S.36



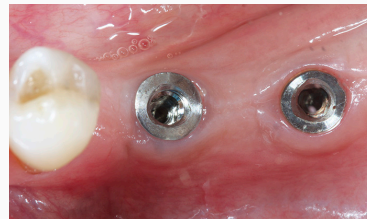1. Lappenpräparation.



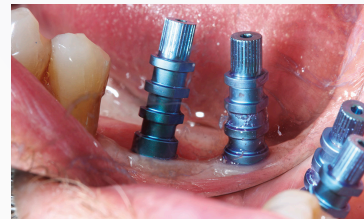2. Setzen von Axiom® TL Tissue Level Implantaten, Plattform Ø 4,8 mm.



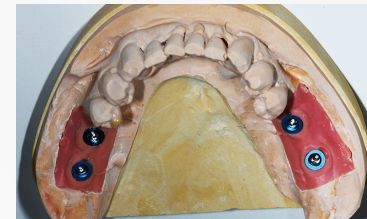
3. Situation 15 Tage postoperativ.



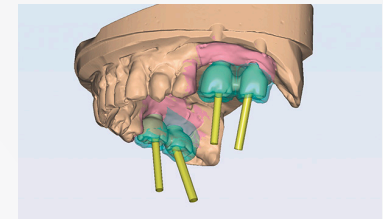
4. Abgeheilte Gingiva vor der Abdrucknahme.



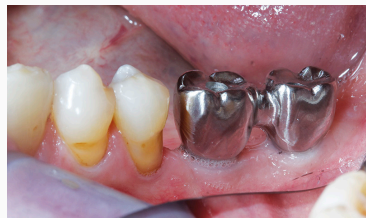5. Ø 4,8 mm Abformpfosten.



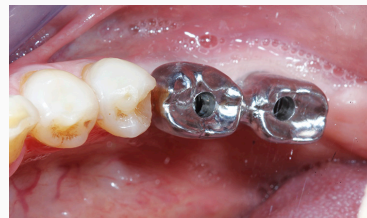6. Gipsmodell.



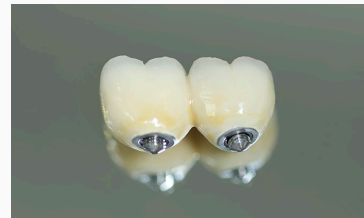7. CAD-Modell der zwei Simeda® Prothesen.



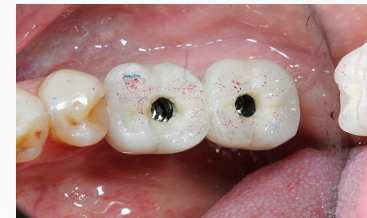8. Einprobe des Gerüsts.



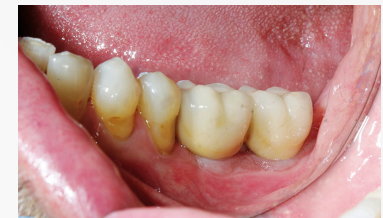9. Einprobe des Gerüsts: okklusale Ansicht.



10. Fertiggestellte definitive Versorgung mit inLink® Verbindung.

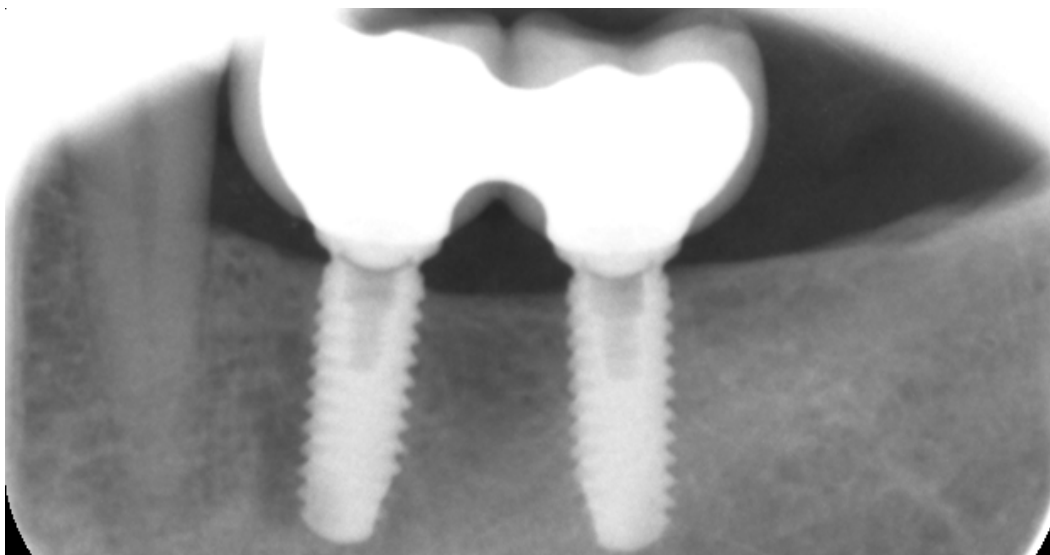


11. Eingegliederte Versorgung: okklusale Ansicht.



12. Eingegliederte Versorgung: bukkale Ansicht.





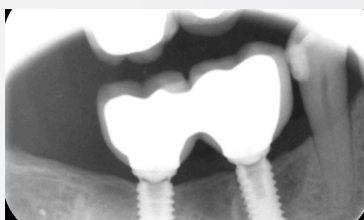
16. Röntgenaufnahme 1 Jahr nach Belastung - 3. Quadrant.



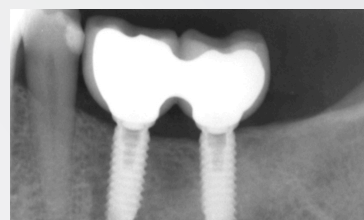## Fazit

Mit Beginn des Heilungsprozesses befördern Axiom® TL (Tissue Level) Implantate die Entwicklung eines sicheren biologischen Raums, die durch keine prothetischen Schritte wie Entfernen der Einheitschrauben oder der Provisoriumsschrauben verzögert wird.

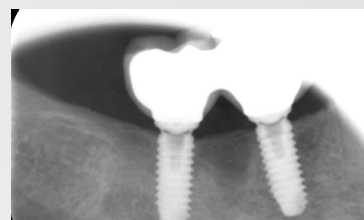
In diesem klinischen Fall beobachten wir, dass die periimplantären Weich- und Hartgewebe erhalten bleiben: das periimplantäre Zahnfleisch ist gesund und das Knochenniveau perfekt.



13. Röntgenaufnahme nach Belastung - 4. Quadrant.



14. Röntgenaufnahme nach Belastung - 3. Quadrant.



15. Röntgenaufnahme 1 Jahr nach Belastung - 4. Quadrant.

Dr. Pierre BRUET, Hr. Laurent DESABRES

## Fallbericht

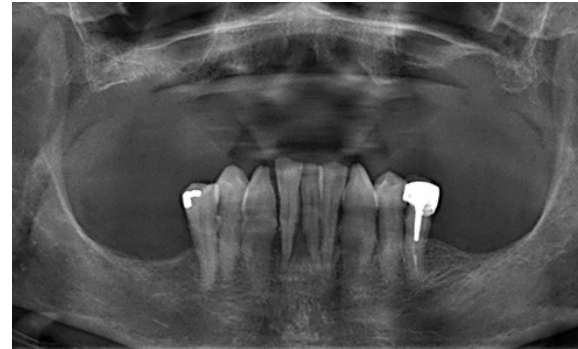Frau A., eine Patientin ohne auffällige medizinische Vorgeschichte, stellt sich mit dem Wunsch nach einer festsitzenden Versorgung im Oberkiefer in unserer Praxis vor.

Ästhetik und Funktion ihrer vorhandenen herausnehmbaren Vollprothese sind absolut nicht zufriedenstellend.

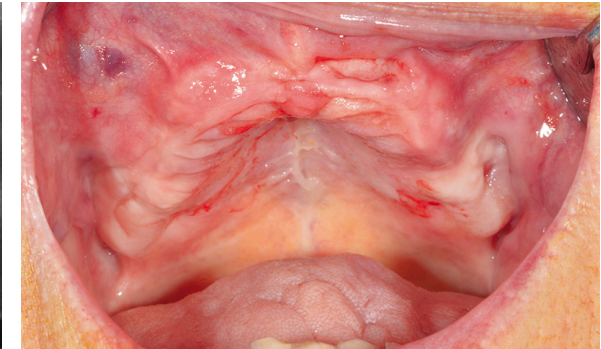
Wir schlagen eine verschraubte prothetische Versorgung auf 6 Axiom® TL (Tissue Level) Implantaten mit inLink® Technologie vor.

Unter Berücksichtigung des ortsständigen Knochenangebots planen wir die Sofortbelastung der Implantate nach 48 Stunden mit einer festsitzenden provisorischen Versorgung.

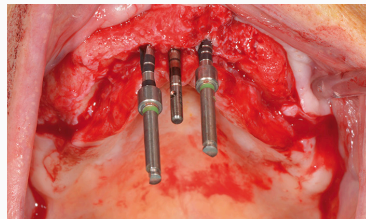
S.38



1. Präoperative Panorama-Röntgenaufnahme.



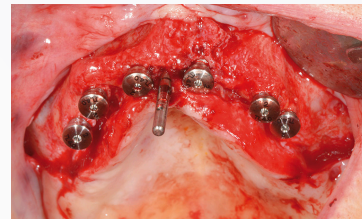
2. Präoperative klinische Situation.



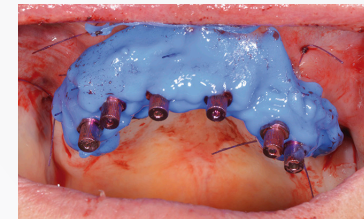
3. Kontrolle der Achsparallelität.



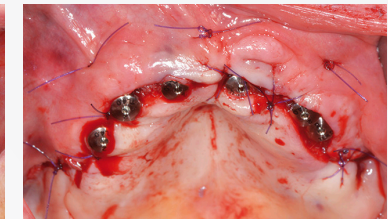
4. Axiom® TL (Tissue Level) Implantat.



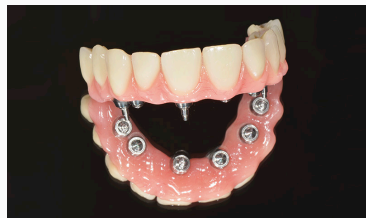5. Platzierte Einheitschrauben.



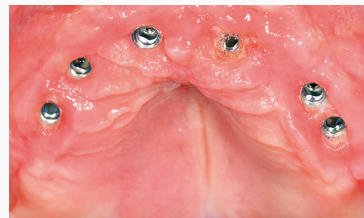6. Abformpfosten in Luxabite Abformmasse.



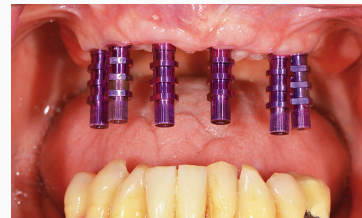7. Platzierte Einheitschrauben nach der Abformung.



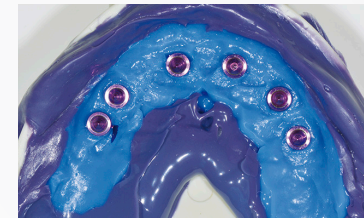8. Provisorische Versorgung mit 3 geführten Halteschrauben, um die Eingliederung der Versorgung in den Mund der Patientin zu vereinfachen.



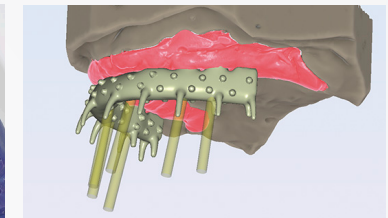
9. Follow-up nach 10 Tagen. Foto nach Entfernung der provisorischen Versorgung.



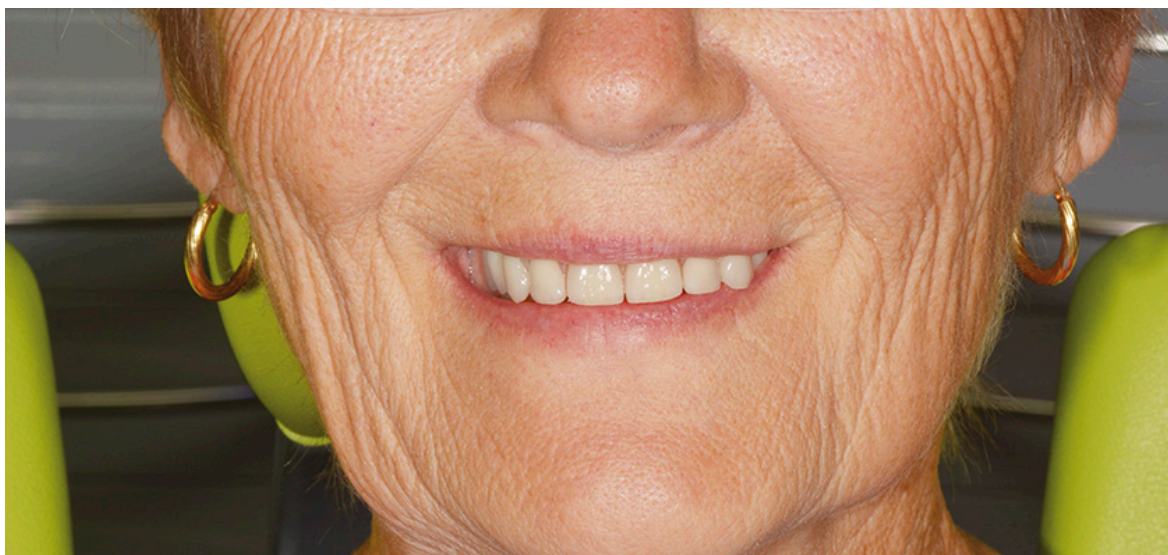10. Abformung für die definitive Versorgung (4,0 mm Abformpfosten).



11. Eingegliederte Versorgung: okklusale Ansicht.



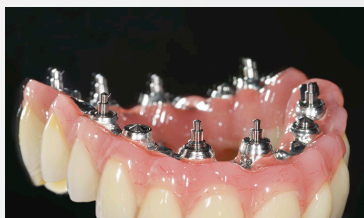12. CAD-Modell der definitiven Versorgung.



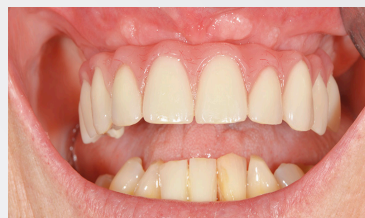17. Lächeln nach abgeschlossener Behandlung.

## Fazit

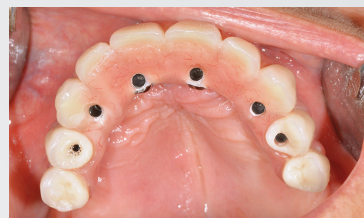Die Versorgung mit Axiom® TL (Tissue Level) Implantaten ist dank der vereinfachten chirurgischen Protokolle und der biologischen Sicherheit von grossem Vorteil für diese Patientin. Die biologische Breite wurde berücksichtigt, und die Implantate heilten perfekt ein.



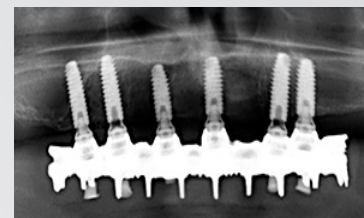
13. Fertiggestellte Versorgung mit 4 geführten Halteschrauben, um die Eingliederung der Versorgung in den Mund der Patientin zu vereinfachen.



14. Eingegliederte Versorgung.



15. Eingliederte Versorgung, palatinale Ansicht. Ideal ausserhalb der Okklusionskontakte positionierte Schraubenzugänge.



16. Panorama-Röntgenaufnahme mit eingegliedelter Versorgung.

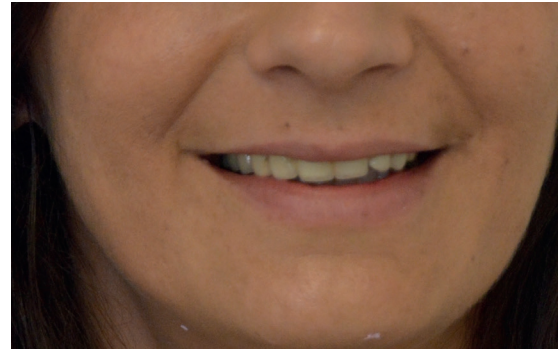

# OK-Rehabilitation mit Sofortimplantation nach Extraktion und provisorischer Sofortversorgung und UK-Brücke mit Axiom® TL Tissue Level Implantaten

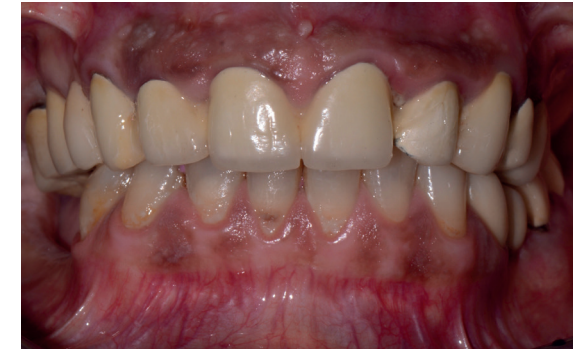Dr. Paolo CALAMAI, Hr. Duccio ZACCARELLI

## Fallbericht

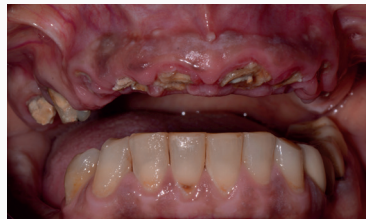44-Jährige Patientin mit vorhandener herausnehmbarer zahngetragener VMK-Prothese im Oberkiefer. Die klinischen und röntgenologischen Untersuchungen zeigen eine kariöse Kavität und Infektionen an allen Sekundärteilelementen der Oberkiefer-Prothese. Behandlungsplan, Oberkiefer: Extraktion aller verbliebenen Zähne und Sofortimplantation von 6 Axiom® TL Implantaten, Sofortbelastung mit einer provisorischen verschraubten und metallverstärkten Prothese. Unterkiefer: zwei Axiom® TL Implantate im 4. Quadranten mit Mini-GBR in „Sausage“-Technik (Stabilisierung der Knochenersatzpartikel mit einer Membran) und im 3. Quadranten Extraktion des nicht erhaltungswürdigen Zahns 37 und Versorgung mit einer neuen Keramikbrücke (Zirkondioxid) in Regio 34 bis 36. Nach 3 Monaten wird das einzige gedeckt eingehheilte Implantat in Regio 16 freigelegt, dieses Implantat hatte das für die Sofortbelastung erforderliche Insertionsdrehmoment von 35 Ncm nicht erreicht. Abformung, CAD/CAM-Herstellung des Simeda® Gerüsts, Einprobe und keramische Verblendung.



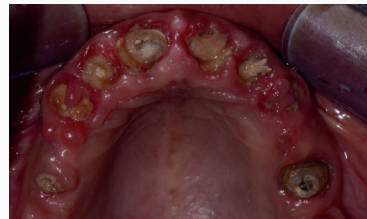1. Präoperatives Lächeln.



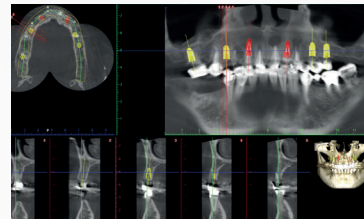
2. Ausgangslage.



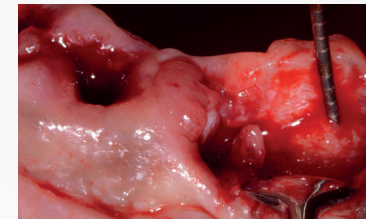
3. Alle als Stützfeiler der vorhandenen Prothese dienenden Zähne im Oberkiefer waren hochkariös mit nicht reversiblen internen Granulomen.



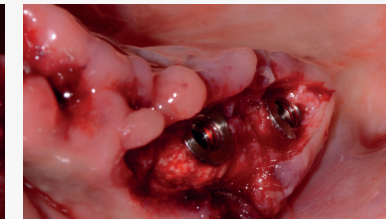
4. Okklusale Ansicht.



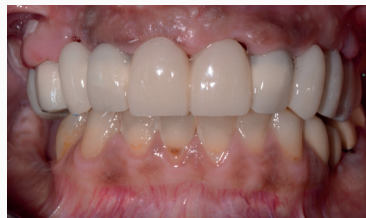5. DVT-gestütztes Design.



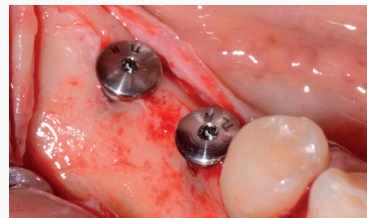
6. Bestimmung des Weichgewebevolumens im Oberkiefer zur Bestimmung der erforderlichen Schulterhöhen und Durchmesser der Implantatplattformen.



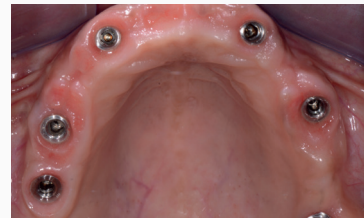7. Sofortimplantation von Axiom® TL Tissue Level Implantaten mit anschließender Sofortbelastung. Lediglich das Implantat in Regio 16 hatte das für die Sofortbelastung erforderliche Insertionsdrehmoment von 35 Ncm nicht erreicht.



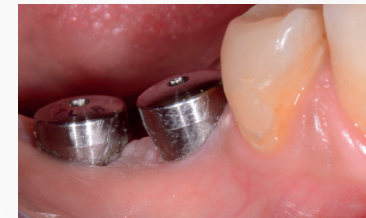8. Sofortbelastung 48 Stunden nach dem Setzen der Implantate mit einer metallverstärkten provisorischen Prothese.



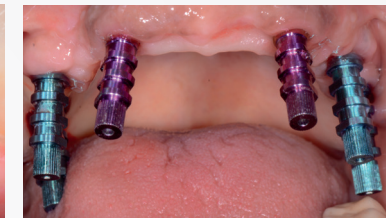9. 4. Quadrant: Ersatz der fehlenden Zähne mit zwei Axiom® TL Tissue Level Implantaten und simultanem Knochenaufbau mit Mini-GBR in „Sausage“-Technik.



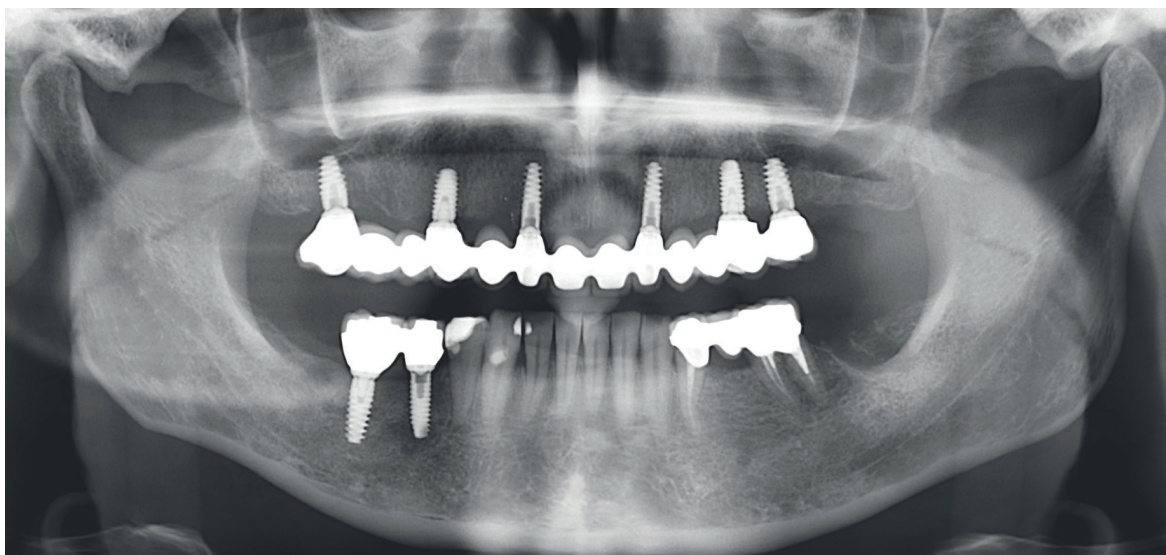
10. Heilungssituation im Oberkiefer.



11. Einheitschrauben im Unterkiefer.



12. Abformung der Oberkiefersituation.



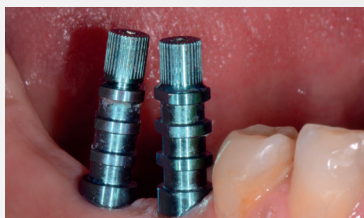21. Panorama-Röntgenaufnahme beim Follow-up nach 1 Jahr.



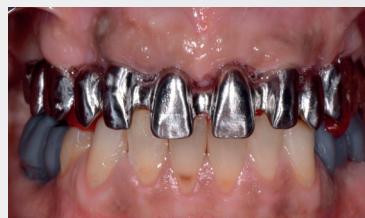## Fazit

Bei diesem Patientenfall konnten wir von den typischen Vorteilen des Axiom® Multi Level® Systems und der Axiom® TL Tissue Level Implantate profitieren, insbesondere: Die glatte Implantatschulter des Axiom® TL Tissue Level Implantats sorgt für einen sicheren Abstand zwischen der Sekundärteil-Implantat-Verbindung und dem krestalen Knochen und verhindert so Knochenresorption.\* Das Axiom® Multi Level® System ermöglicht den Ausgleich von Achsdivergenzen. Die in das Prothetikgerüst integrierten Schrauben können mit dem Kugelschlüssel über einen abgewinkelten Schraubenzugang angezogen werden. Auf diese Weise konnte der Durchmesser der Schraubenkanäle signifikant reduziert werden, und die integrierten Schrauben vereinfachen die Einproben im Mund des Patienten.

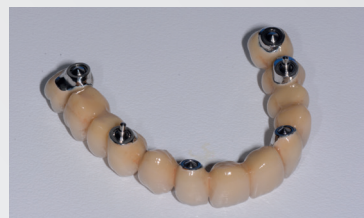\* Implantat-Sekundärteil-Verbindungen: "A Review of Biologic Consequences and Peri-implantitis Implications" Yuya Sasada, DDS/ David L. Cochran, DDS, PhD2 Int J Oral Maxillofac Implants 2017;32: 1296–1307. doi: 10.11607/jomi.5732.



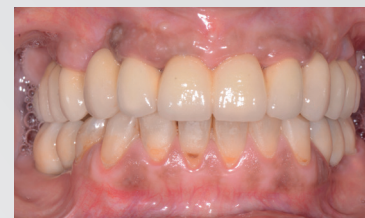13. Abformung im Unterkiefer.



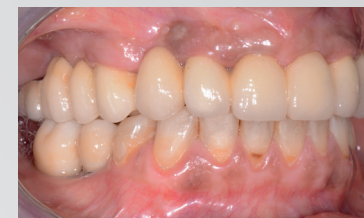14. Einprobe des Gerüsts im Oberkiefer und Simulation der Unterkieferkronen und Dokumentation der Höhen.



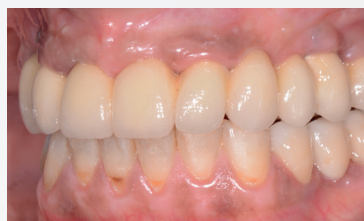15. Definitive Versorgung.



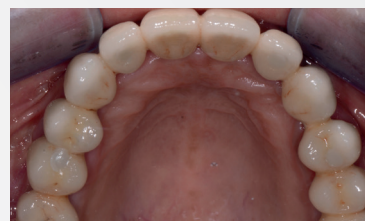16. Eingegliederte fertiggestellte Restauration.



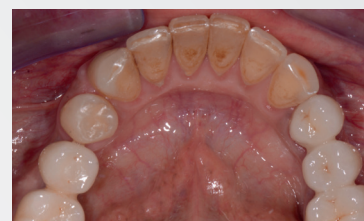17. Eingegliederte Restauration, Ansicht rechts.



18. Eingegliederte Restauration, Ansicht links.



19. Eingegliederte Versorgung im Oberkiefer, okklusale Ansicht.



20. Eingegliederte Restauration im Unterkiefer: okklusale Ansicht.



Dr. Philippe COLIN, Hr. Fabio LEVRATTO

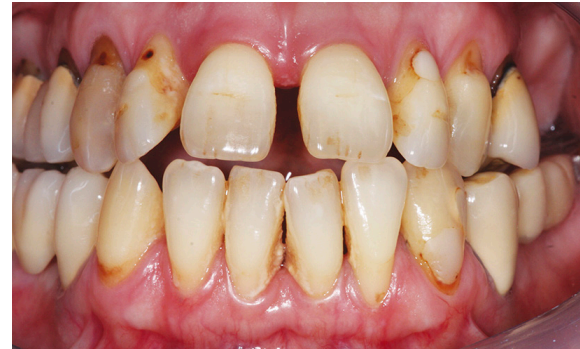## Fallbericht

Eine 53-jährige Patientin mit einem guten allgemeinen Gesundheitszustand. Die Patientin klagt über Beweglichkeit ihrer verbliebenen Zähne.

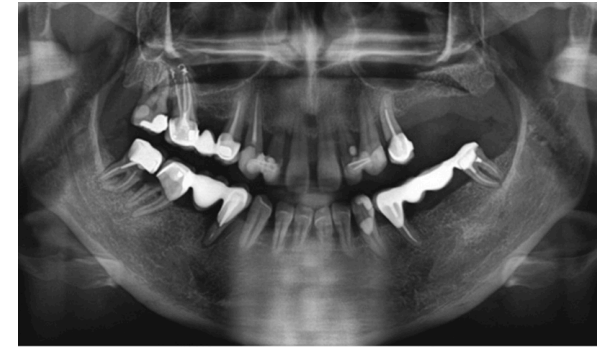
Sie wünscht eine funktionelle und ästhetische Rehabilitation. Ein herausnehmbarer Zahnersatz ist nicht gewünscht.

Chronische schwere Parodontitis mit genetischer Veranlagung ohne signifikante Risikofaktoren.

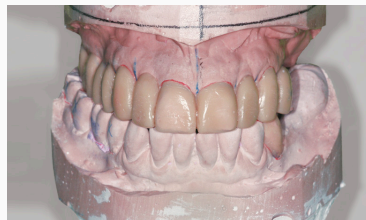
Wir schlagen einen multidisziplinären Behandlungsansatz vor.



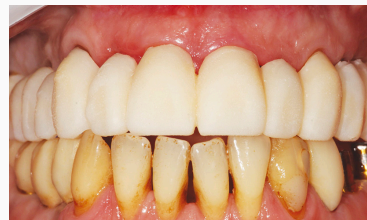1. Ausgangslage beim ersten Untersuchungstermin: Verlust der posterioren Vertikaldimension, fehlende Antagonistenkontakte im Frontzahnbereich mit Interposition der Zunge sowie Protrusion.



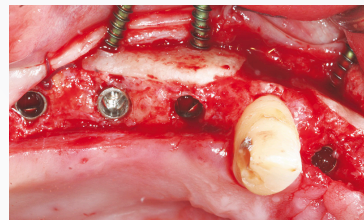
2. Präoperative Panorama-Röntgenaufnahme.



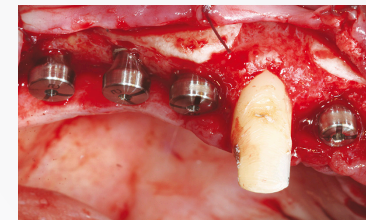
3. Auf der Grundlage der ästhetischen Analyse hergestelltes Wachmodell.



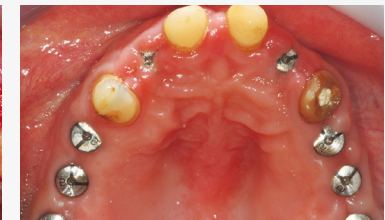4. Eingliederung einer provisorischen Versorgung im Oberkiefer. Diese Versorgung erlaubt die Einheilung der Sinuslifttransplantate und die natürliche Osseointegration der gesetzten Implantate. Die zahngestützte Prothese sitzt auf den Pfeilerzähnen 17, 13, 11, 21 und 23. Diese Zähne werden mit Ausnahme von Zahn 17 zum Zeitpunkt der Implantatbelastung gezogen.



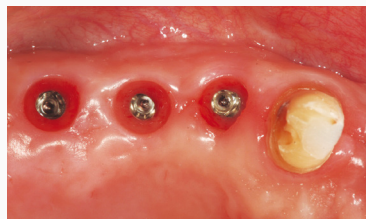
5. Axiom® BL (Bone Level) PX Implantat im 2. Quadranten. 6 Monate nach der Transplantation sind die kortikalen Knochenblöcke deutlich zu erkennen.



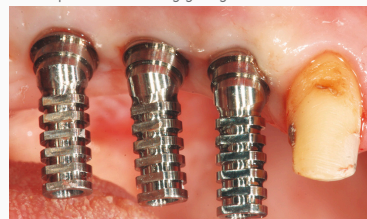
6. Einheitschrauben im 2. Quadranten.



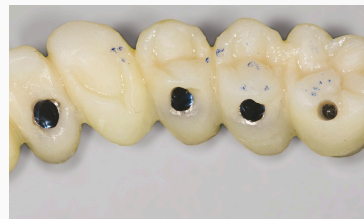7. Einheitschrauben 4 Monate nach dem Einsetzen.



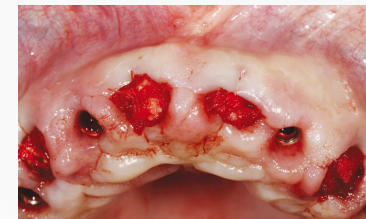
8. Weichgewebssituation nach Entfernung der Einheitschrauben im 2. Quadranten, unmittelbar vor dem Einsetzen der inLink® Sekundärteile.



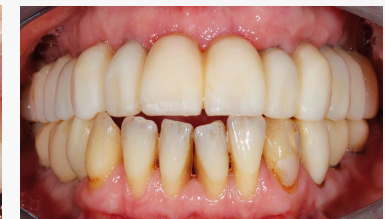9. Wahl von 25° angulierten Provisoriumsskondärteilen zur palatinalen Ausrichtung der Schraubenzugänge. Eine neue provisorische Versorgung als Prototyp für die definitive Versorgung wird hergestellt.



10. Palatinal ausgerichtete Schraubenzugänge im 2. Quadranten. 26 mit unzureichender Angulation für einen komplett palatinalen Zugang; für die definitive Versorgung wird daher eine rechts-okklusal positionierte Zugangsöffnung gewählt.

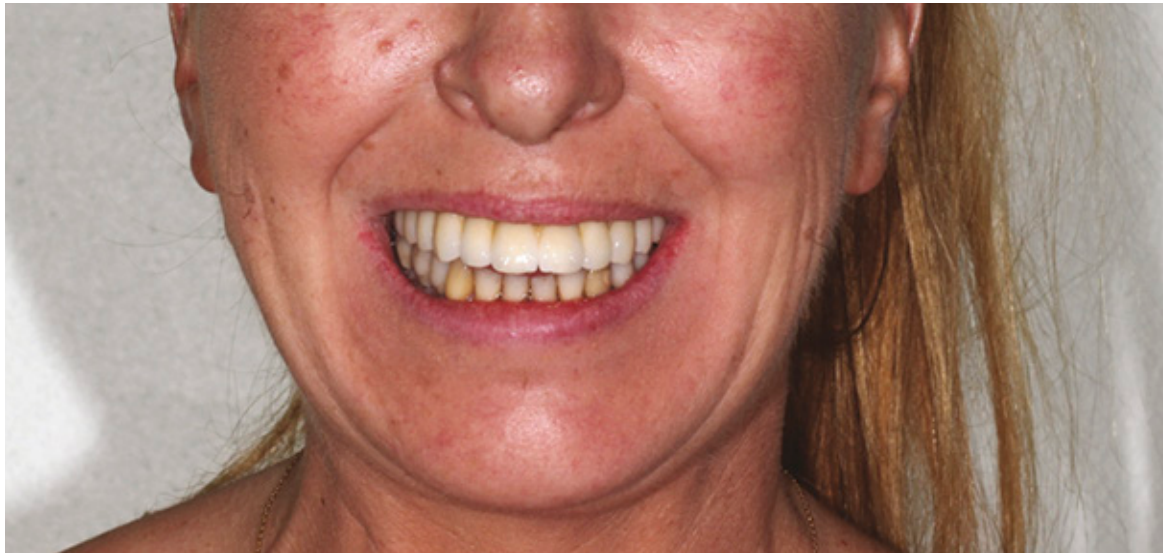

11. Anteriore inLink® Sekundärteile und Behandlung der Extraktionsalveolen nach Extraktion der Schneide- und Eckzähne.



12. Die zweite provisorische Versorgung auf inLink® Sekundärteilen.



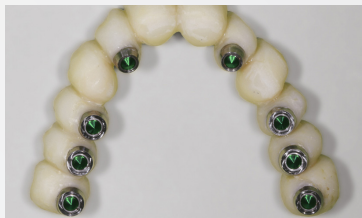

22. Patientenlächeln nach Abschluss der 2-jährigen Behandlung.

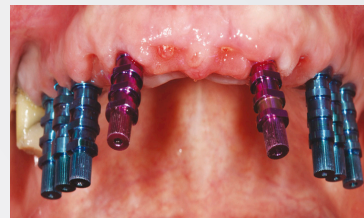## Fazit

Dieser multidisziplinäre Behandlungsansatz erforderte eine enge Zusammenarbeit zwischen dem Zahnarzt und dem Dentaltechniker. Dank innovativer Lösungen können heute zuverlässige Versorgungen mit vereinfachten Protokollen erreicht werden.

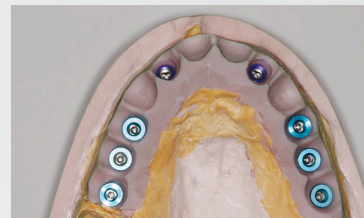
In diesem Fall ermöglicht die inLink® Verbindung mit anguliertem Schraubenkanal eine Verlagerung der Schraubenzugänge nach palatinal, sodass sie ausserhalb der Okklusionskontakte zu liegen kommen. Für Implantate mit vestibulärer Achsausrichtung ist dies ein echter klinischer Fortschritt.



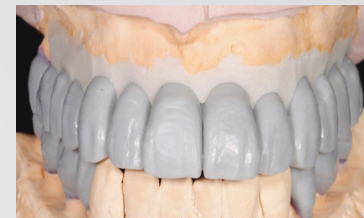13. Fertiggestellte Versorgung mit 4 geführten Halteschrauben, um die Eingliederung der Versorgung in den Mund der Patientin zu vereinfachen.



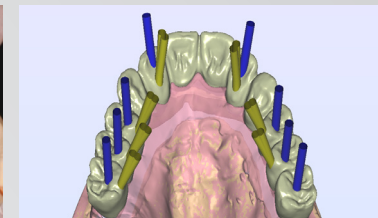
14. Eingegliederte Versorgung.



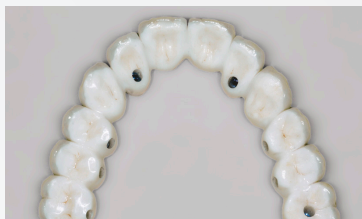15. Eingliederte Versorgung, palatinale Ansicht. Ideal ausserhalb der Okklusionskontakte positionierte Schraubenzugänge.



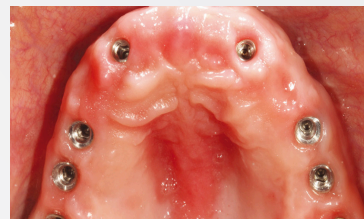16. Panorama-Röntgenaufnahme mit eingegliederten definitiven Prothesen im Mund der Patientin.



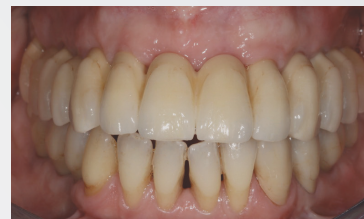17. CAD-Modell des Simeda® Gerüsts: Die gelb dargestellten Schraubenkanäle und die blau dargestellten Implantatachsen verdeutlichen die Angulation der Schraubenkanäle.



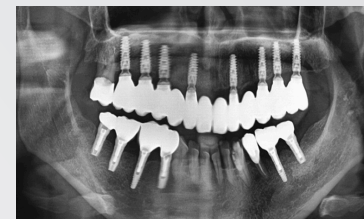18. Simeda® Vollkeramikprothese aus Zirkondioxid. Die Zugangskanäle zu den Halteschrauben sind nach palatinal ausgerichtet mit einer Angulation von 25°, ausgenommen in Regio 12, 22 und 26.



19. Okklusale Ansicht der inLink® Sekundärteile vor der Eingliederung der Versorgung.



20. Eingegliederte definitive Versorgung. Nur die vestibulären Flächen sind verblendet. Palatinal und okkusal ist das Zirkondioxidgerüst nicht verblendet. Diese Prothese ist eine nahezu identische Kopie des provisorischen Wachsmodells.



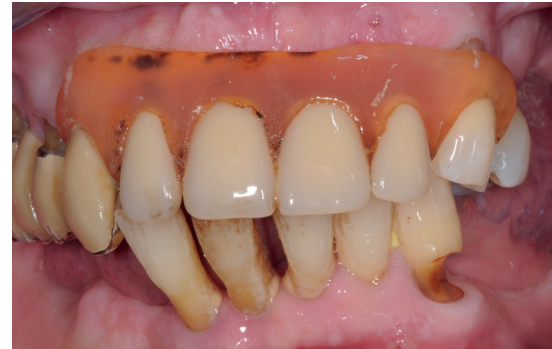21. Die postalveolare Panorama-Röntgenaufnahme am Ende der Behandlung bestätigt eine gute Knochenstabilität rund um die Implantathälse.

## Sofortversorgung mit Axiom® BL Bone Level Implantaten und inLink® Sekundärteilen

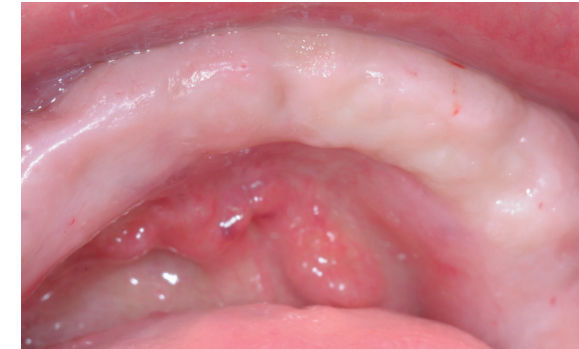
Dr. Leonardo DASSATTI, Hr. Federico FOLEGATTI

### Fallbericht

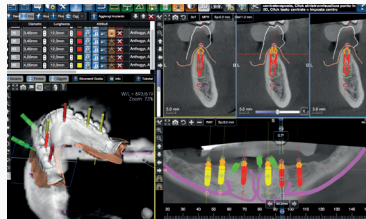Ein 75-jähriger Patient mit chronischer schwerer Parodontitis, er leidet unter Hypertonie und Diabetes und ist unter medikamentöser Behandlung. Grad-3-Zahnmobilität der verbliebenen Unterkiefer-Schneidezähne 33 bis 42. Unter Berücksichtigung der Vorerkrankungen des Patienten wird eine mandibuläre Rehabilitation mit Implantaten und provisorischer Sofortversorgung geplant. Die Implantatpositionen werden in einer Planungssoftware geplant, und für das chirurgische Verfahren ohne Lappenpräparation wird eine individuelle Bohrschablone angefertigt. Der Behandlungsplan beinhaltet 6 Axiom® BL Bone Level Implantate mit inLink® Sekundärteilen in den Positionen 36, 35, 33, 43, 45, 46, auf denen die provisorische Sofortversorgung befestigt wird.



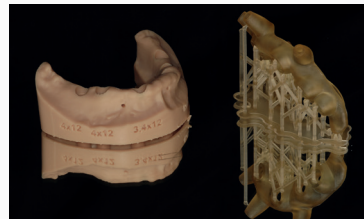
1. Ausgangslage beim ersten Untersuchungstermin.



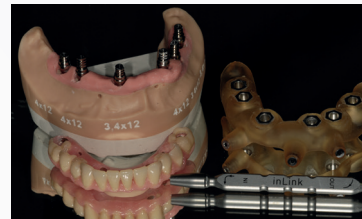2. Präoperative Ansicht, Planung des geführten chirurgischen Verfahrens.



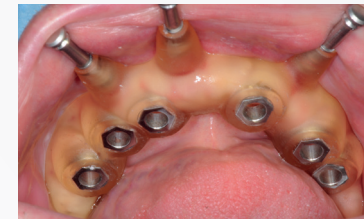
3. Die Planungssoftware.



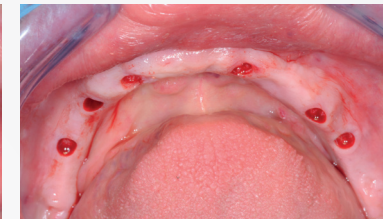
4. Das Meistermodell im Labor und Herstellung der Bohrschablone.



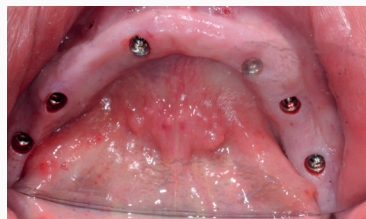5. Bohrschablone und provisorische Vollprothese vor dem chirurgischen Verfahren ohne Lappenpräparation.



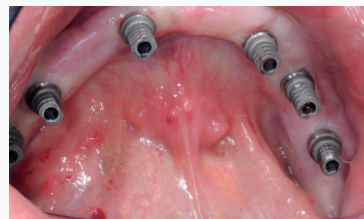
6. Verankerung der Bohrschablone mit selbstschneidenden Gewindestiften.



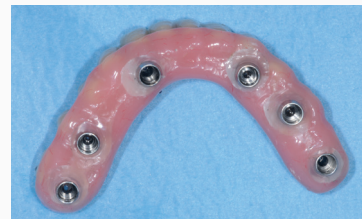7. Situation nach Ausstanzen des suprakrestalen Weichgewebes an den Implantatpositionen.



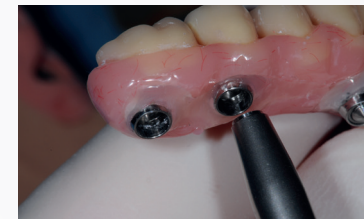8. Die sechs gesetzten Axiom® BL Bone Level Implantate.



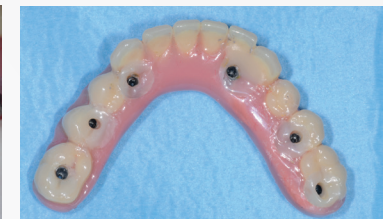9. Auf die inLink® Sekundärteile geschraubte provisorische Aufbauten zur Verankerung der Versorgung im Unterkiefer.



10. Kontrolle und Fertigstellung der Sekundärteile für die implantatprothetische Verbindung.

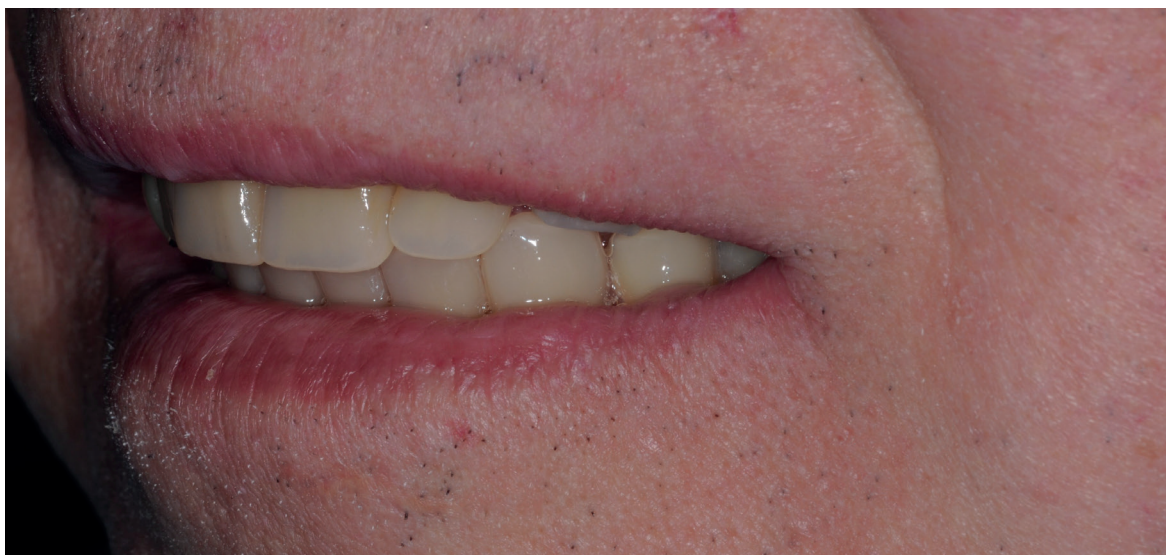

11. Einsetzen der inLink® Sekundärteile in die Sofortversorgung.



12. Fertiggestellte Sofortversorgung, okklusale Ansicht.

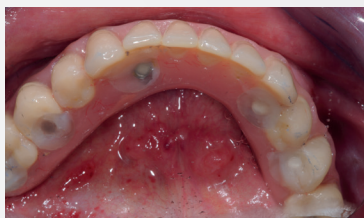



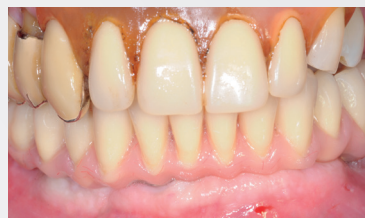22. Die natürlichen Konturen sorgen für ein harmonisches ästhetisches Ergebnis.

## Fazit

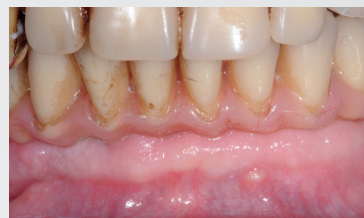inLink® Sekundärteile ermöglichen die Verlagerung der implantatprothetischen Verbindung nach oberhalb des Weichgewebeattachments. Dank der in die CAD/CAM-gefertigte Simeda® Versorgung integrierten Verbindung kann die prothetische Versorgung bei Bedarf entfernt werden, ohne die biologische Barrierefunktion des suprakrestalen Weichgewebes zu stören, sodass die Stabilität des krestalen Knochens langfristig gewährleistet ist.



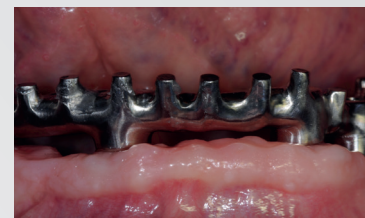13. Funktionskontrolle der eingegliederten Versorgung.



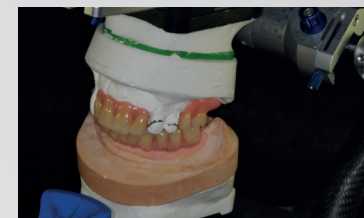14. Frontalansicht in Okklusion vor der Entlassung des Patienten aus der Praxis.



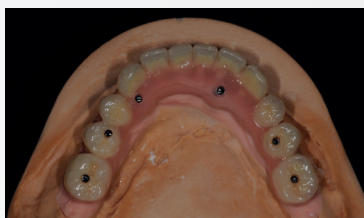
15. Weichgewebssituation nach 2 Monaten funktionaler Belastung.



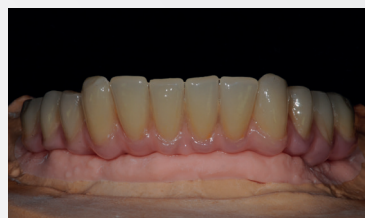16. CAD/CAM-Steg für das Simeda® Gerüst.



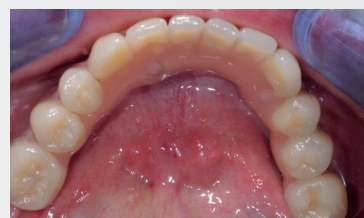17. Endbearbeitung der zwei Prothesen und Endkontrolle der Modelle in Artikulation.



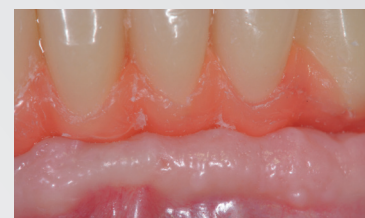18. Okklusale Ansicht mit den Zugangskanälen zur inLink® Verbindung der definitiven UK-Prothese.



19. Sorgfältige Ausgestaltung der Übergänge zwischen Mukosa und Steg mit anatomischen Profilen, um das natürliche Weichgewebe zu simulieren.



20. Implantatgetragene festsitzende Unterkiefer-Vollprothese. Die Schrauben wurden mit 25 Ncm angezogen und die Zugangsöffnungen mit Komposit verschlossen.



21. Perfekte Passung von Aufwachmodell und Weichgewebe.



## Bone Level oder Tissue Level Implantate? Bimaxilläre Versorgung auf Axiom BL® Bone Level und Axiom TL® Tissue Level Implantaten

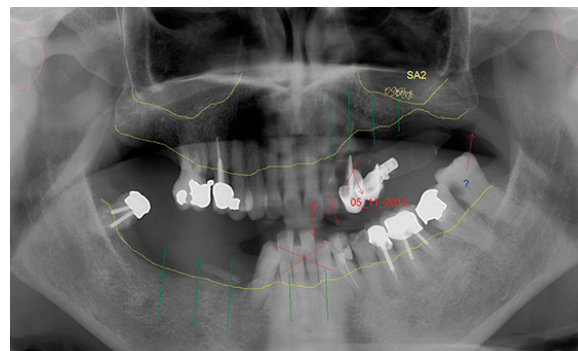
Dr. Loïc DAVID, Hr. Jérôme OZENNE

### Fallbericht

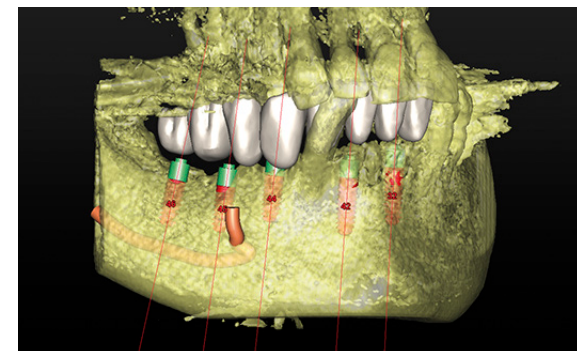
Eine 67-jährige Patientin mit guter allgemeiner Gesundheit.

Die Patientin kann ihre vorhandene herausnehmbare Zahnprothese nicht länger ertragen und wünscht eine komfortable, festsitzende orale Rehabilitation.

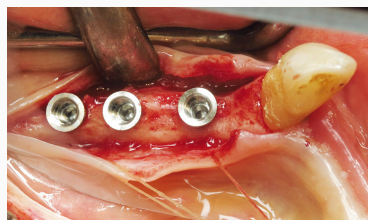
Der vorgeschlagene Behandlungsplan umfasst das Setzen von Axiom® BL (Bone Level) Implantaten mit einer Simplant® Bohrschablone im Oberkiefer (Knochenaufbau mit Transplantat und Sinuslift abgelehnt) sowie Axiom® TL (Tissue Level) Implantaten im Unterkiefer; in beiden Kiefern Sofortbelastung mit einer provisorischen Sofortversorgung.



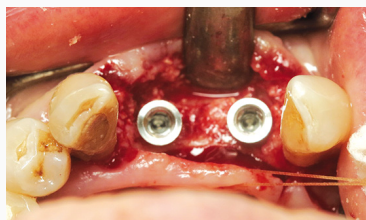
1. Präoperative Panorama-Röntgenaufnahme.



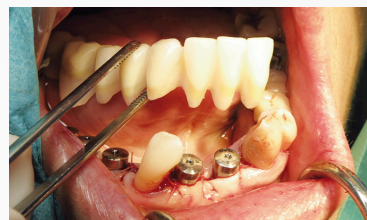2. Implantatplanung (Simplant®).



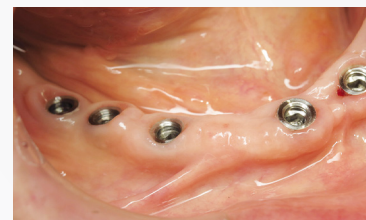
3. Tag 1: postoperative Situation nach Setzen der Axiom® TL (Tissue Level) Implantate.



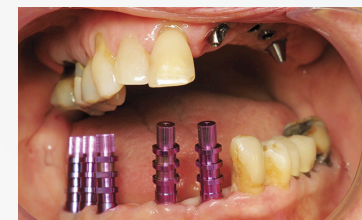
4. Tag 1: postoperative Situation nach Setzen der Axiom® TL (Tissue Level) Implantate.



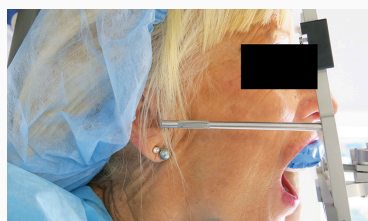5. Tag 1 + 48 Stunden: Sofortbelastung (nach Extraktion von Zahn 43).



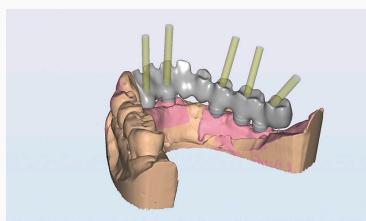
6. Tag 1 + 4 Monate Einheilzeit.



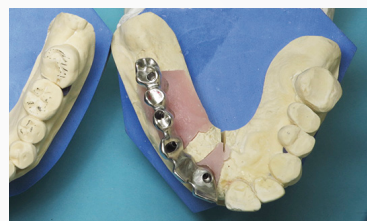7. Abformpfosten Ø 4,0 mm.




8. Registrierung der ästhetischen Gesichtssachsen (Ditramax®).




9. Simeda® CAD-Modell.



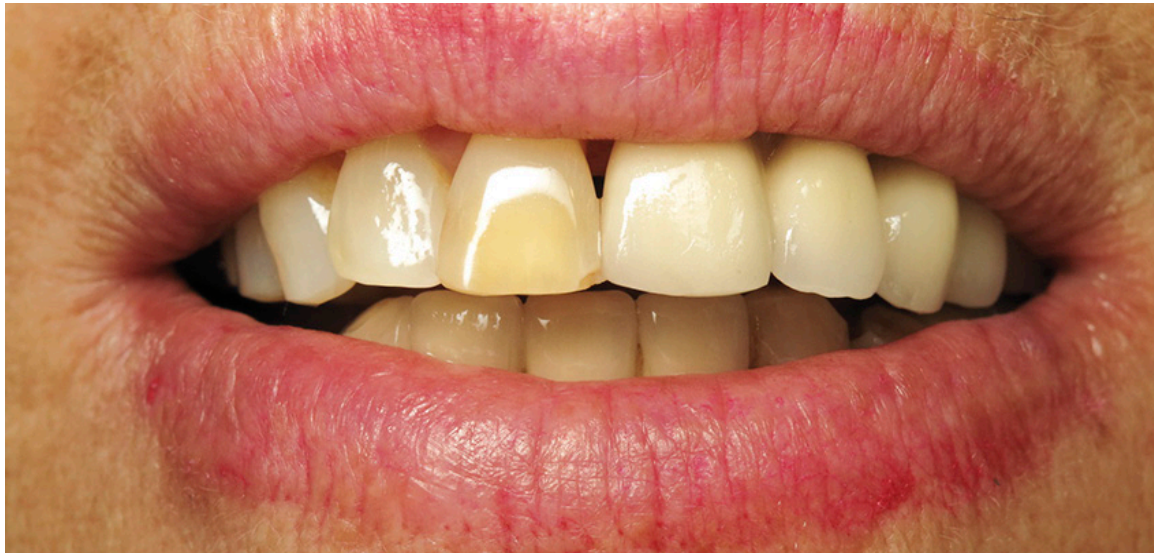10. CoCr-Gerüst (Simeda®).



11. Suprastruktur mit inLink® Halteschrauben für die Einprobe.



12. Einprobe der Suprastruktur mit inLink® Halteschrauben für die Einprobe.



21. Lächeln nach abgeschlossener Behandlung.

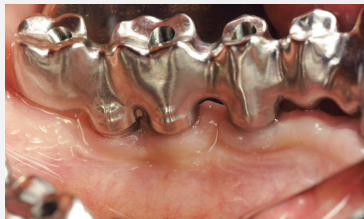## Fazit

Die Implantate in beiden Kiefern wurde am selben Tag gesetzt, an dem auch die Abformungen für die provisorischen Sofortversorgungen vorgenommen wurden.

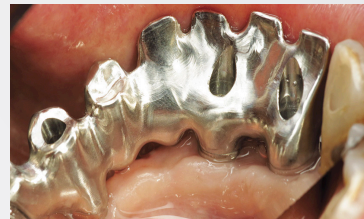Wir beobachteten deutliche Unterschiede im Hinblick auf die chirurgischen und prothetischen Verfahren mit den Axiom® TL (Tissue Level) Implantaten (im Unterkiefer) und der neuen inLink® Verbindung versus den Axiom® BL (Bone Level) Implantaten mit Multi-Unit Sekundärteilen (im Oberkiefer):

- verbesserte Handhabung des chirurgischen Trays durch die Stuhlassistenz
- vereinfachtes prothetisches Verfahren im Labor
- verbesserter Behandlungskomfort für den Patienten und den Zahnarzt dank schnellerem Verfahren.

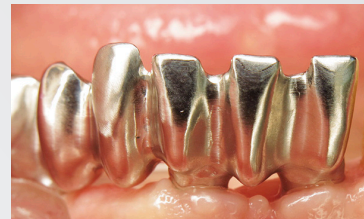S. 47



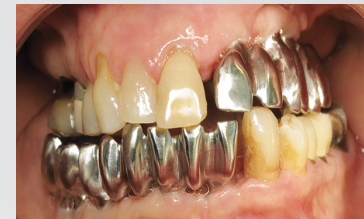13. Einprobe der Simeda® Suprastruktur im Molarenbereich.



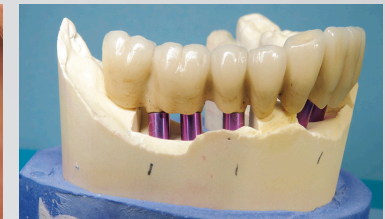14. Eingegliederte Simeda® Suprastruktur, palatinale Ansicht.



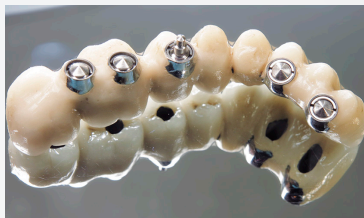15. Einprobe der Suprastruktur im Frontzahn-bereich, vestibuläre Ansicht.



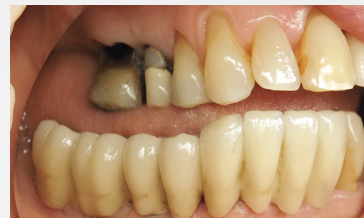16. Einprobe der Suprastrukturen, Frontal-ansicht in Okklusion.



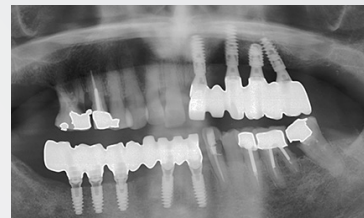17. Keramikverblendete Suprastruktur (Jérôme Ozenne dental lab).



18. Definitive Brücke mit platzierten inLink® Halteschrauben.



19. Eingegliederte Brücke.



20. Panorama-Röntgenaufnahme mit eingegliederten definitiven Brücken.



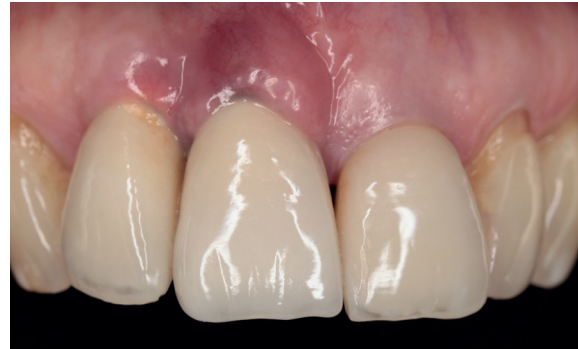

## Frontzahnbrücke auf Axiom® TL Tissue Level Implantaten nach Extraktion von 2 gescheiterten Implantaten und einer frakturierten Wurzel

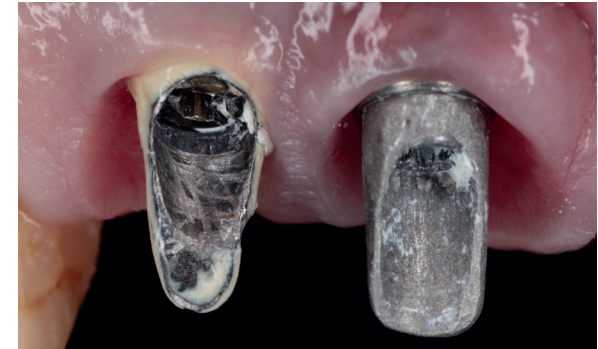Dr. Egon EUWE, Hr. Pasquale PALMIERI

### Fallbericht

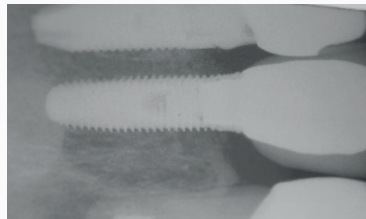
Ein 67-jähriger Patient mit persistierenden und ausstrahlenden Schmerzen. Nach der Extraktion von zwei problematischen Implantaten und einer frakturierten Wurzel in der ästhetischen Zone wurde der Patient mit einer Zirkondioxidbrücke auf zwei Axiom® TL Tissue Level Implantaten versorgt.



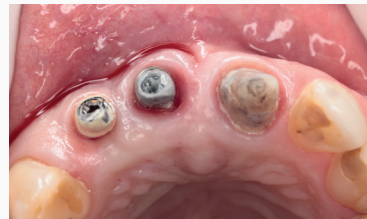1. Ausgangslage.



2. Entzündetes periimplantäres Gewebe, ein keramikverblendetes Sekundärteil ist mesial vollständig erodiert.



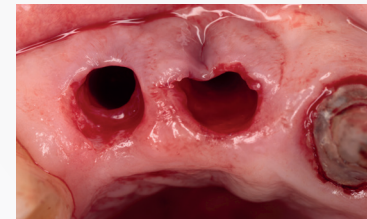
3. Röntgenaufnahme.



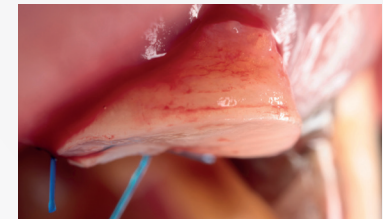
4. Suboptimale Platzierung der Implantate. Zu starke Neigung nach vestibulär mit reduziertem Approximalabstand.



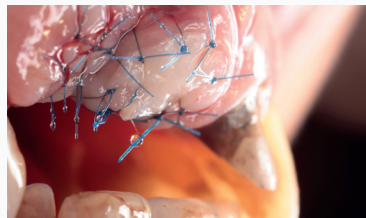
5. Extrahiertes Implantat. Oberfläche mit Zementresten und Zeichen einer bakteriellen Besiedelung.



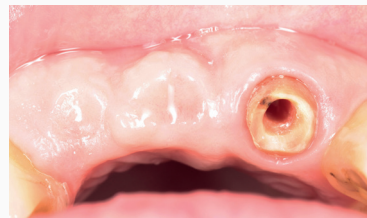6. Extraktionsalveolen der zwei Implantate nach Debridement und Deepithelisierung.



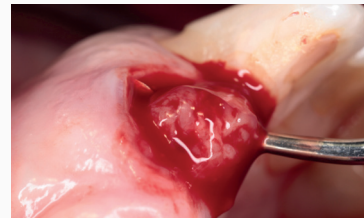
7. Transplantat zur Auffüllung der Extraktionskavität.




8. Wundverschluss mit Nähten.



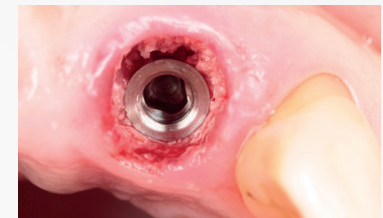9. Problematische Wurzel mit Perforation/Fraktur.



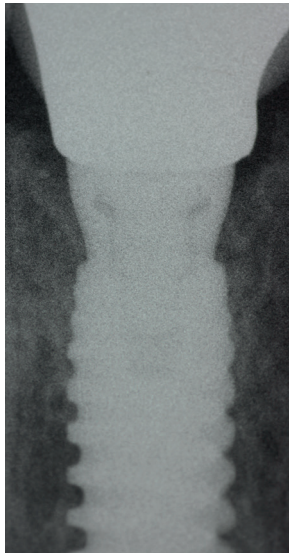
10. Entfernung von Granulationsgewebe.



11. Regio 21: Axiom® TL Tissue Level PX Implantat 3,4 x 16 mm, Hals 2,5 mm.



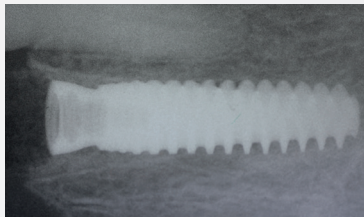
12. Regio 12: Sofortimplantation in das Transplantat. (BioSS®).



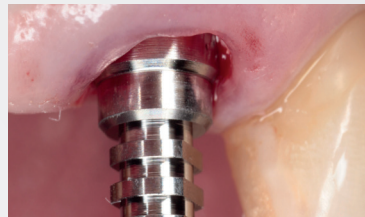22. N22 – Man beachte das krestale Knochenniveau.

## Fazit

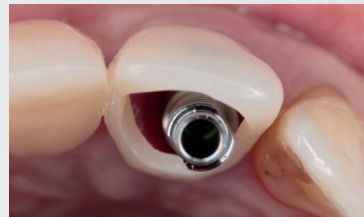Die 3 Monate nach der Eingliederung der Versorgung angefertigten Röntgenaufnahmen bestätigen den Erfolg unseres Behandlungsansatzes auf Weichgewebeniveau und die Biokompatibilität des Verfahrens. Dieser Fall zeigt einmal mehr, dass Tissue Level Implantate auch in der ästhetischen Zone erfolgreich verwendet werden können. Ein ausreichendes Weichgewebenvolumen und eine adäquate subkrestale Platzierung des Implantatkörpers mit aufgerauter Oberflächenstruktur sind der Schlüssel zum Erfolg. Ich verwende vorzugsweise Axiom® TL Tissue Level Implantate mit einer Implantathalshöhe von 2,5 mm, da die TL Prothetikplattform hiermit nach meiner Erfahrung in den biologisch sicheren und ästhetisch optimalen Bereich positioniert wird.



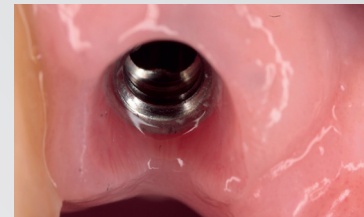13. Insertionsdrehmoment 40 Ncm.



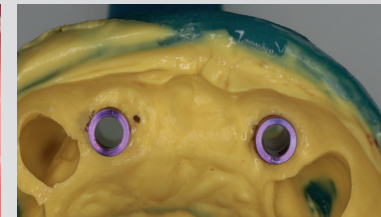
14. Provisoriumssekundärteil (inLink®).



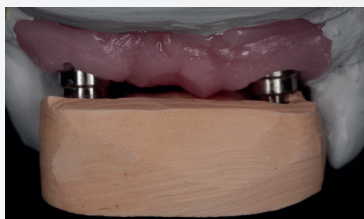
15. Provisorische Brücke.



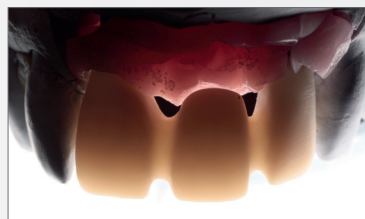16. TL Plattform – gesundes Weichgewebe und ausgeformtes Emergenzprofil.



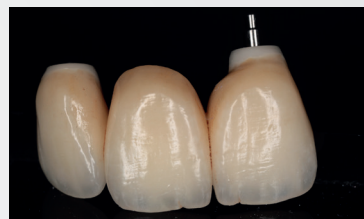17. Offene Abformung.



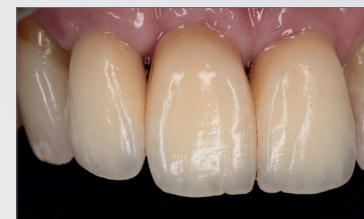18. Validierungsschlüssel aus Gips zur Prüfung der passiven Passung.



19. Simeda® Zirkondioxidgerüst.



20. Frontzahnbrücke, angefertigt von P. Palmieri, Dentaltechniker.



21. Endergebnis.



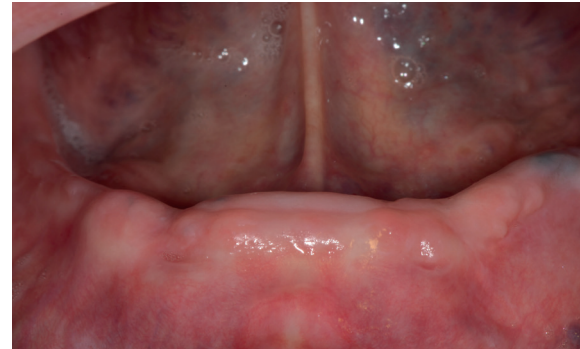


Dr. Christophe FORESTI, Hr. Cyrille FERREIRA

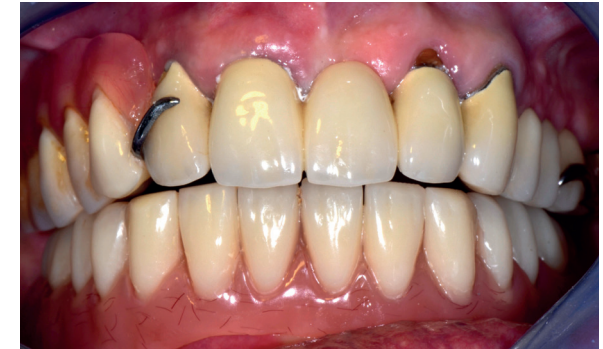## Fallbericht

Eine Patientin stellt sich in unserer Praxis vor, weil sie ihre herausnehmbare Unterkiefer-Prothese nicht länger ertragen kann, obgleich diese dank adäquater Dicke des vestibulären Alveolarkamms zufriedenstellend und stabil sitzt. Die Patientin ist 76 Jahre alt, Raucherin, ohne Kontraindikationen für eine Implantatbehandlung. Der vorgeschlagene Behandlungsplan beinhaltet das Setzen von 8 Implantaten (2 Axiom® BL Bone Level Implantate und 6 Axiom® TL Tissue Level Implantate) mit provisorischer Sofortversorgung.

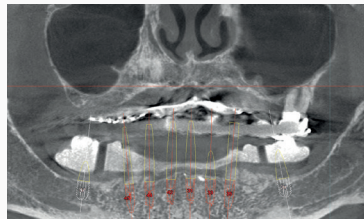
S.50



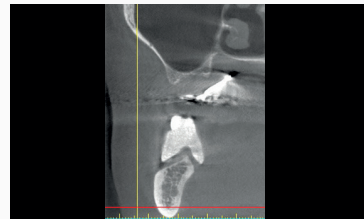1. Vestibulärer Alveolarkamm.



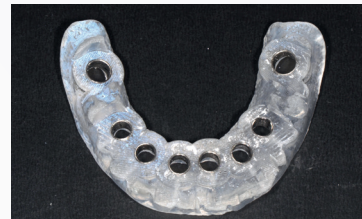2. Alte Prothese.



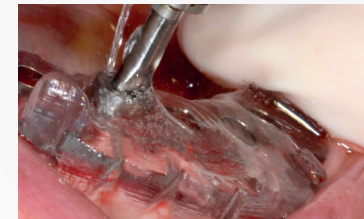3. Implantatplanung.



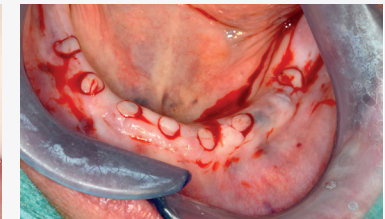
4. Knochenkamm in Regio 47 mit dreieckiger Form.



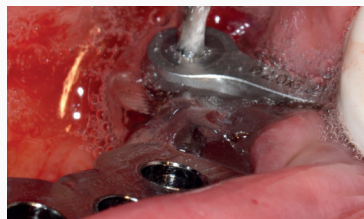5. Bohrschablone.



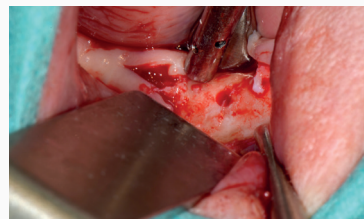
6. Eröffnung der Schleimhaut mit Bohrschablone und Gingivastanze.



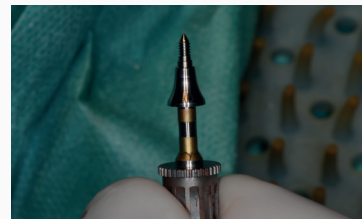
7. Ausstanzen an den Implantatpositionen.



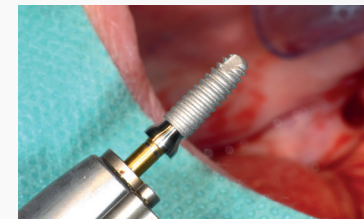
8. Implantatbettpräparation in Regio 37.



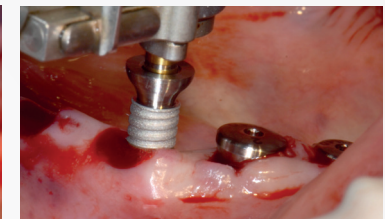
9. Korrigierende Knochenresektion.



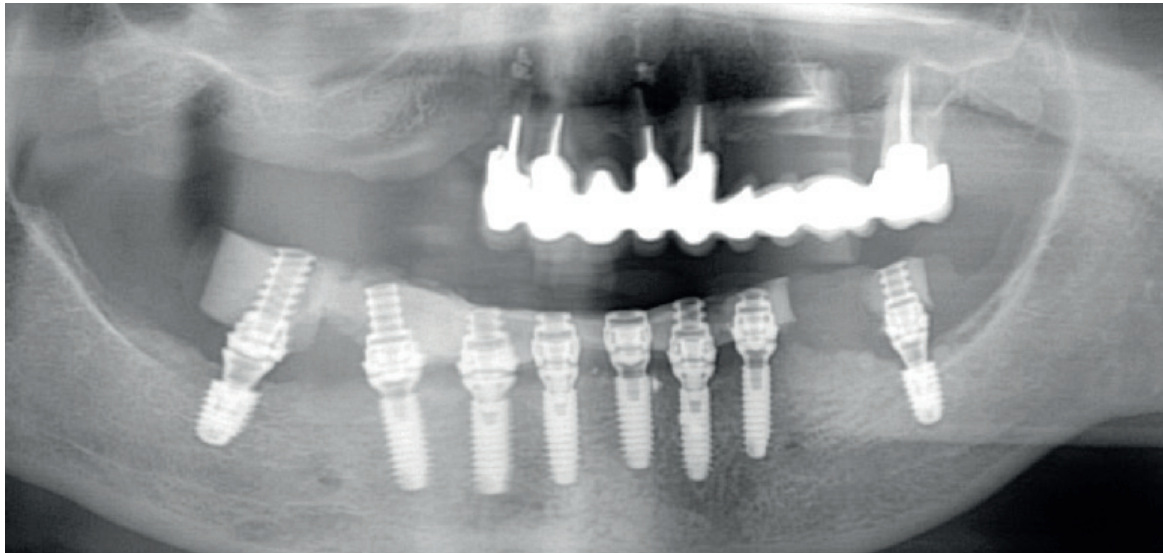
10. Da die Axiom® BL Bone Level Implantate in Regio 37 und 47 Primärstabilität erreichen, können sofort inLink® Sekundärteile platziert werden.



11. Transgingivales Axiom® TL Tissue Level Implantat.



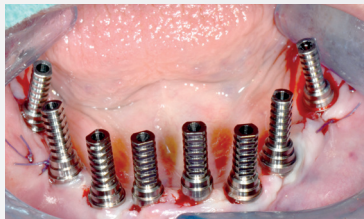
12. Setzen eines Axiom® TL Tissue Level Implantats im Frontzahnbereich.



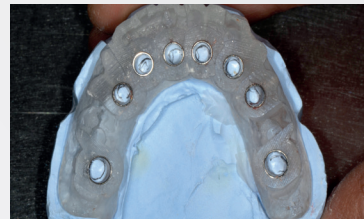21. Panorama-Röntgenaufnahme beim Nachuntersuchungstermin.

## Fazit

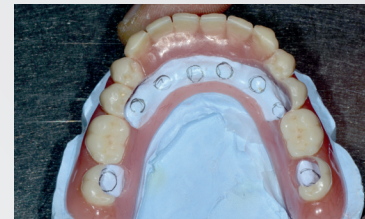Sofortbelastungsprotokolle sind heute in der klinischen Praxis gut etabliert. Um eine adäquate Primärstabilität zu erreichen, kann es aber wie auch in diesem Fall hilfreich sein, eine Kombination aus verschiedenen Implantattypen und -formen zu verwenden, um je nach Situation eine subkrestale und transgingivale Implantatposition zu wählen. Die durch das ortsständige Knochenangebot in manchen Fällen nötige Angulation der Implantate kann zu Problemen mit der Achsparallelität führen. Dieses Problem lässt sich mit der hier verwendeten inLink® Verbindung auf einfache Weise lösen.



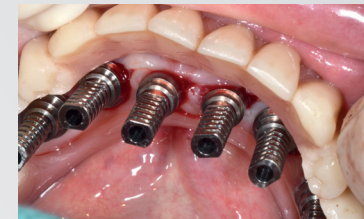13. Eingesetzte inLink® Provisoriumssekundärteile.



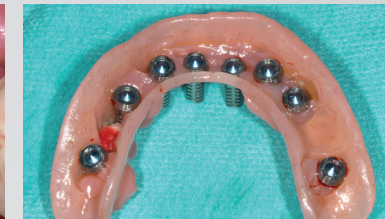14. Bohrungen im Meistermodell mit platzierter Bohrschablone.



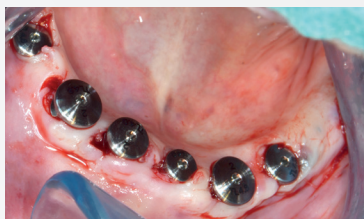15. Hohllegen der Basis der vorhandenen Prothese an den Implantatpositionen.



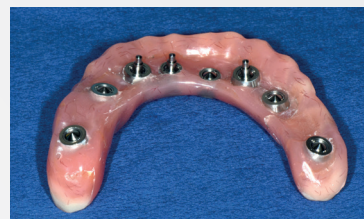16. Keine störenden Kontakte zwischen den Sekundärteilen und der Prothese.



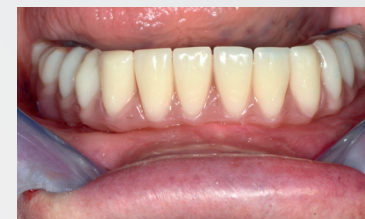17. Provisoriumssekundärteile in der Versorgung.



18. Platzierte Abdeck- und Einheitschrauben.



19. Provisorische Versorgung, Ansicht von unten, 3 geführte Halteschrauben in Regio 21, 22 und 13 erleichtern das Einsetzen in den Mund der Patientin.



20. Eingegliederte Versorgung im Mund der Patientin.



Dr. Giuliano FRAGOLA, Hr. Rafa POMBO

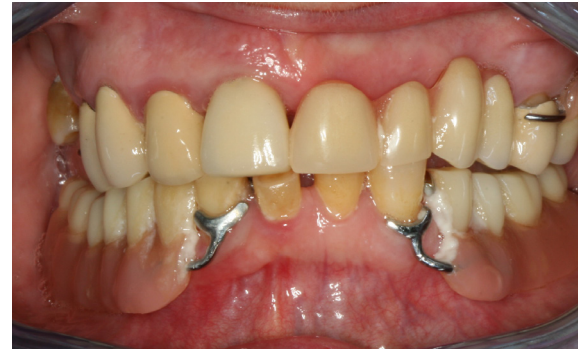## Fallbericht

Eine 67-Jährige Patientin mit mehreren fehlenden Zähnen. Die Patientin wünscht einen festen Zahnersatz. Die Patientin besitzt eine herausnehmbare Teilprothese, die ihr jedoch Beschwerden verursacht, sodass sie die Prothese nicht länger trägt.

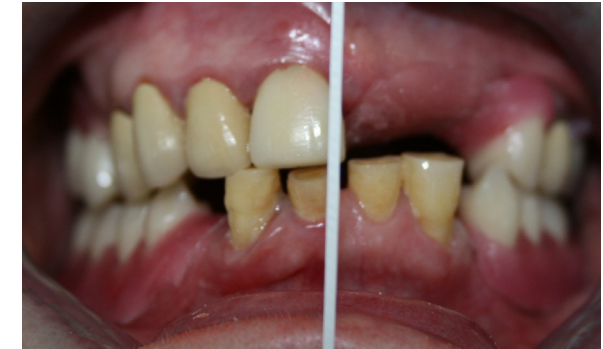Behandlungsplan: Extraktion der verbliebenen Zähne, Setzen von Implantaten im Ober- und Unterkiefer und provisorische Sofortversorgung.

Im Unterkiefer und Oberkiefer wurden Axiom® BL Bone Level PX Implantate gesetzt. Gemäss dem Protokoll für eine maxilläre Full-Arch-Versorgung auf 4 Implantaten wurden die distalen Implantate anguliert gesetzt.

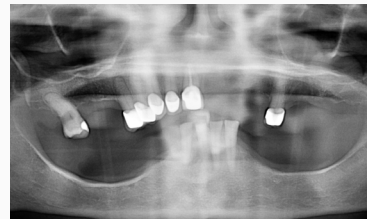
S.52



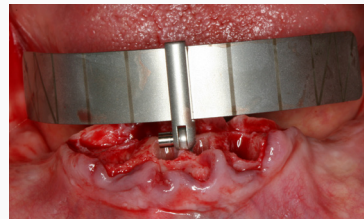
1. Frontalansicht.



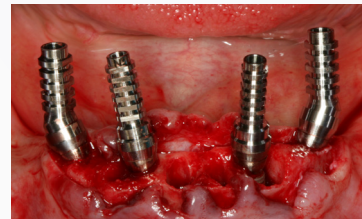
2. Mittellinien-Beurteilung.



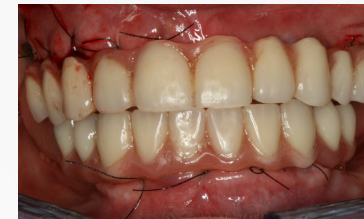3. Panorama-Röntgenaufnahme der Ausgangslage.



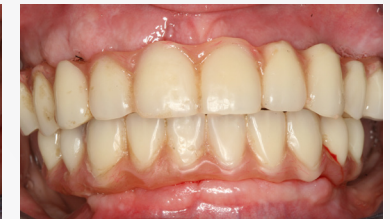4. Schablonegeführte angulierte Implantatbettpräparation.



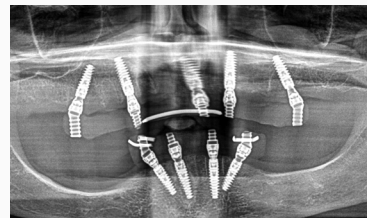
5. Provisoriumssekundärteile auf den Implantaten.



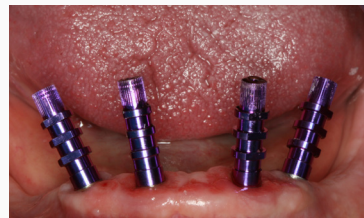6. Sofortbelastung am Tag des implantatchirurgischen Verfahrens.



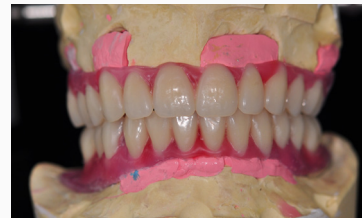7. Ein Monat nach Sofortbelastung.



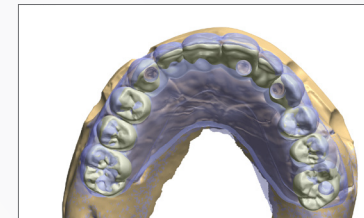
8. Röntgenkontrolle.



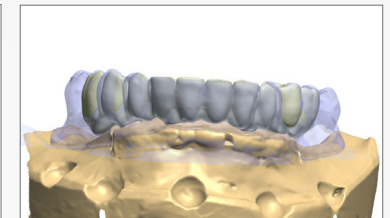
9. Abformpfosten für den individuellen Abformlöffel.



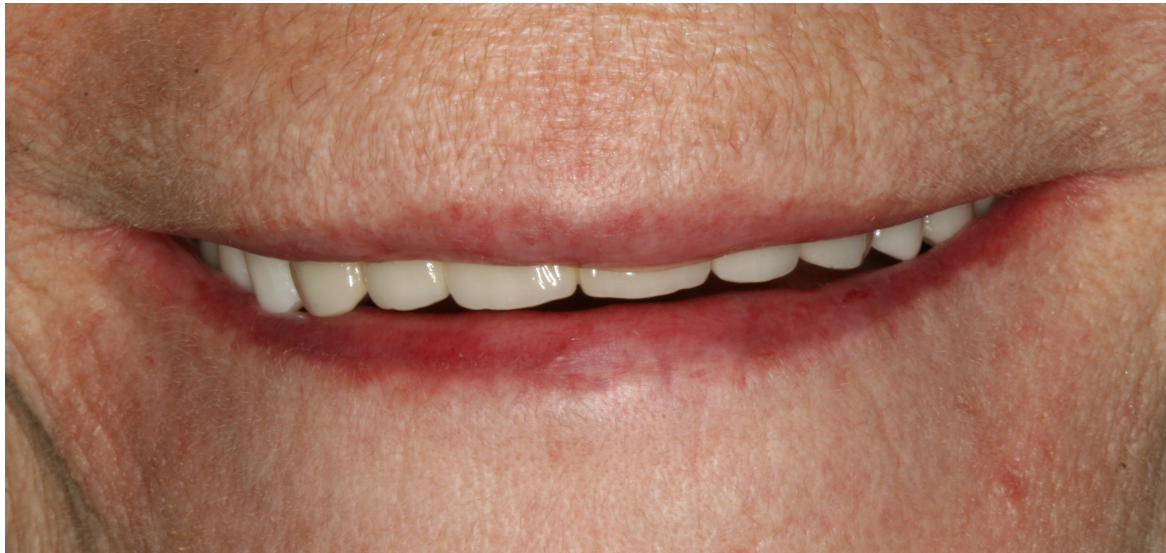10. Zahnaufstellung im Wax-up.



11. CAD-Modell für den Oberkieferbogen, okklusale Ansicht.



12. CAD-Modell für den Unterkieferbogen, Frontalansicht.



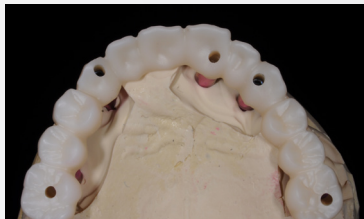22. Lächeln nach abgeschlossener Behandlung.

## Fazit

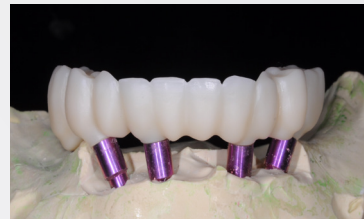Da bereits am Tag der Implantatbehandlung ein inLink® Sekundärteil der geeigneten Höhe für die provisorische oder definitive Versorgung gewählt werden kann, bietet das Multi Level® System ein Höchstmass an Flexibilität. Die plane Prothetikverbindung vereinfacht die präzise CAD/CAM-Konstruktion und das Fräsen der Simeda® Restauration und gewährleistet eine genaue und spannungsfreie Passung.

Das innovative inLink® Verbindungssystem ermöglicht unbegrenzte Behandlungsoptionen; der durchmesserreduzierte Zugang zur Prothetikschrube gewährleistet hervorragende ästhetische Ergebnisse.

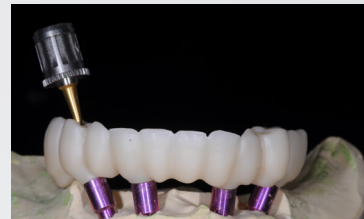Anthogyr steht für chirurgische und prothetische Exzellenz.



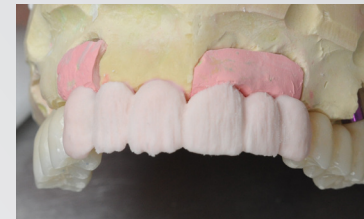13. Monolithisches Simeda® Oberkiefergerüst aus Zirkondioxid, okklusale Ansicht.



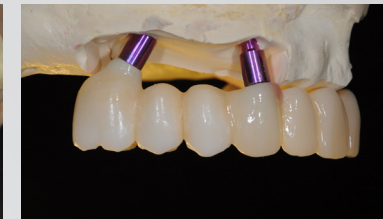14. Monolithisches Simeda® Unterkiefergerüst aus Zirkondioxid, Frontalansicht.



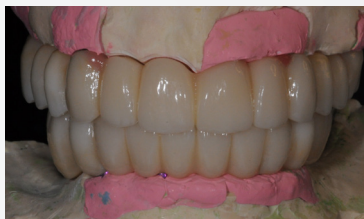15. Schraubendreher in einem angulierten Zugang im Seitenzahnbereich.



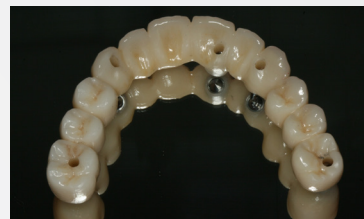16. Keramikverblendung.



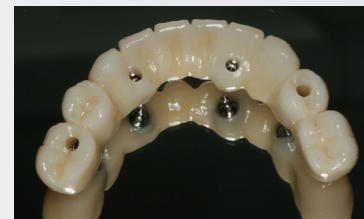17. Oberkiefer-Prothese, laterale Ansicht.



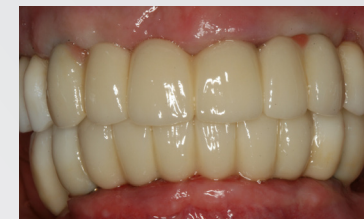18. Ober- und Unterkiefer-Prothesen auf dem Modell, Frontalansicht.



19. Fertiggestellte Simeda® Oberkiefer-Prothese, okklusale Ansicht.



20. Fertiggestellte Simeda® Unterkiefer-Prothese, okklusale Ansicht.



21. Eingegliederte Prothesen im Mund der Patientin, Frontalansicht.





Dr. Carlos GARGALLO, Hr. Rafa POMBO

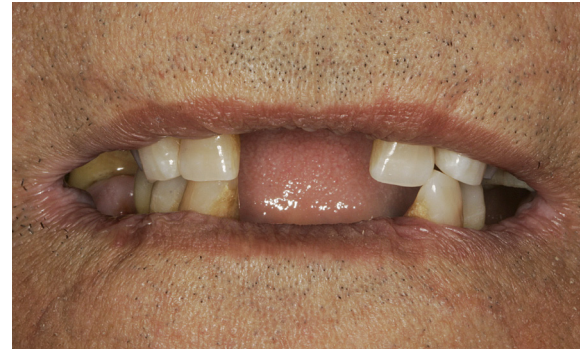## Fallbericht

Ein 81-jähriger Patient mit generalisierten eiternden Läsionen infolge einer fortgeschrittenen chronischen Parodontitis.

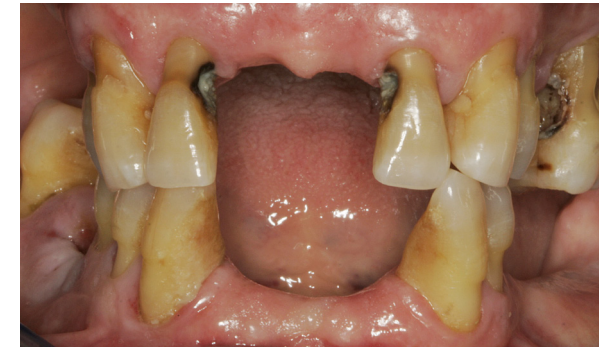Nach der röntgenologischen und ästhetischen Analyse wird der Behandlungsplan erstellt: Sanierung der verbliebenen Zähne zur Reduzierung der intraoralen Bakterienlast, anschliessend implantatgetragene Rehabilitation des Unter- und Oberkiefers.

Unterkiefer: Titankappen mit individuellen Kronen aus Nanokomposit und Keramik. Oberkiefer: eine in drei Segmente unterteilte VMK-Struktur.

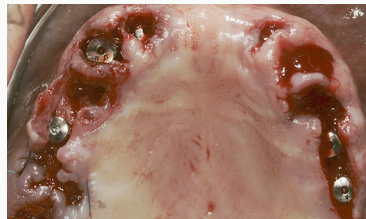S.54



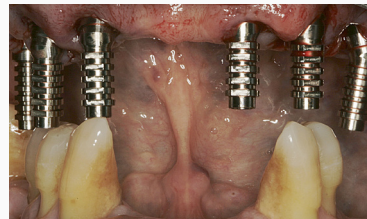
1. Ausgangslage.



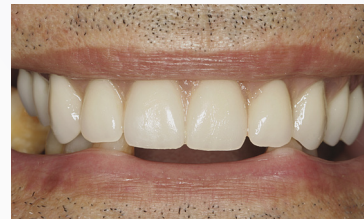2. Frontalansicht in Okklusion vor der Behandlung.



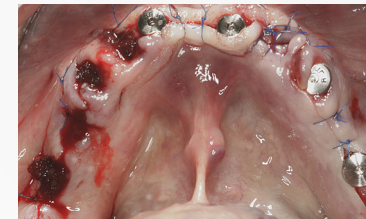
3. Okklusale Ansicht des Oberkiefers nach Setzen der Implantate.



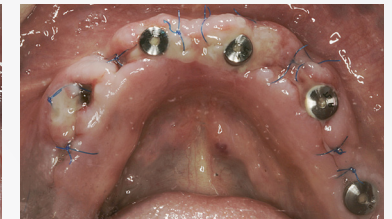4. Auf die OK-Implantate gesetzte provisorische Titansekundärteile.



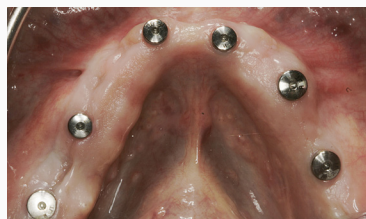5. Sofortversorgung im Oberkiefer.



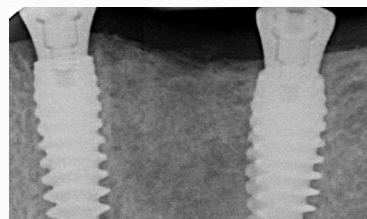
6. Postoperative okklusale Ansicht des Unterkiefers.



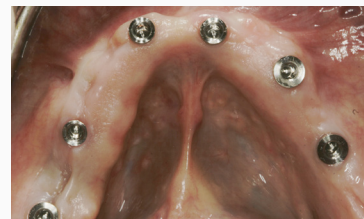7. Okklusale Ansicht des Unterkiefers 6 Tage postoperativ.



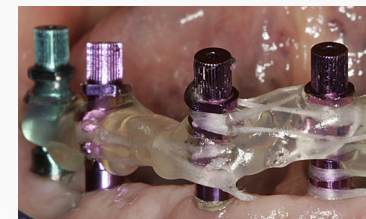8. Okklusale Ansicht der Weichgewebssituation.



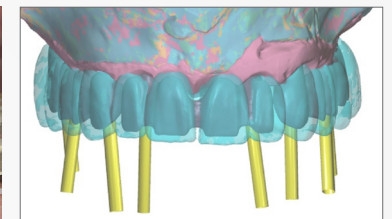9. Periapikale Röntgenaufnahme von zwei mandibulären Axiom® TL Tissue Level PX Implantaten.



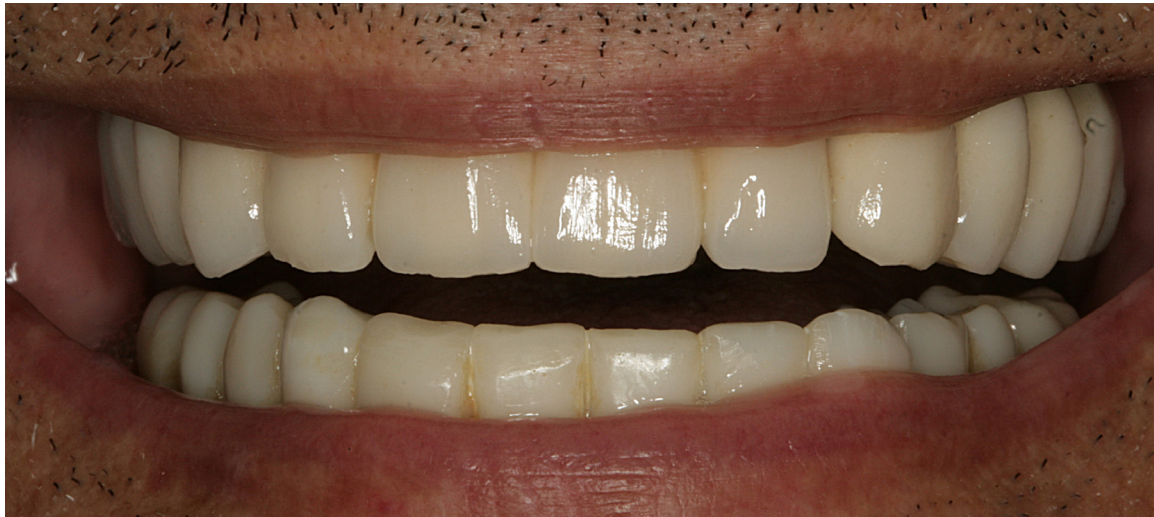10. Mandibuläre Axiom® TL Tissue Level Implantate ohne Einheitschrauben.



11. Verblockte Pick-up-Abformpfosten.



12. Virtuelles Modell.



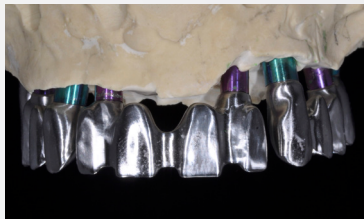20. Lächeln nach abgeschlossener Behandlung.

## Fazit

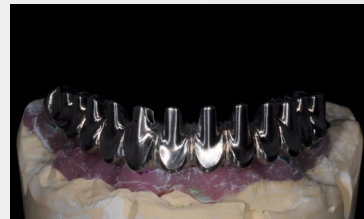Die Positionierung der dreiteiligen Oberkiefer-Prothese erfolgte ohne jegliche Probleme. Die Passung war perfekt ebenso wie das taktile Feedback beim abschließenden Anziehen der Schrauben.

Das inLink® System ist techniksensibel und vielleicht nicht für alle Zahnärzte geeignet. Wir stellen aber fest, dass diese Versorgung anderen Systemen mit angulierten Multi-Unit-Sekundärteilen überlegen ist. Die durchmesserreduzierten abgewinkelten Schraubenzugänge und das taktile Feedback helfen die typischen Planungsfehler zu vermeiden, die mit diesem Indikationstyp können.

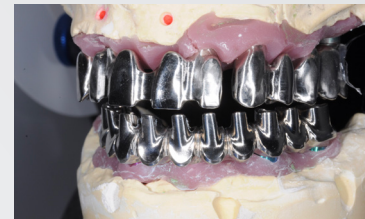Wir empfehlen, dieses System für mehrgliedrige verschraubte Versorgungen standardmässig einzusetzen.



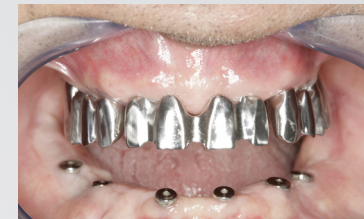13. Ansicht des maxillären Titangerüsts.



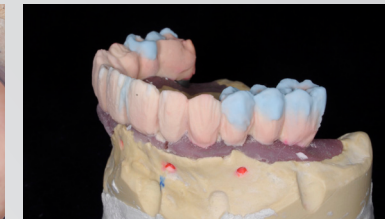14. Ansicht des mandibulären Titangerüsts.



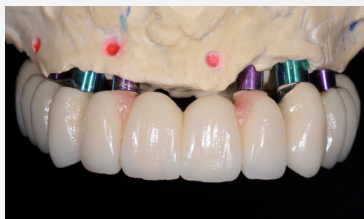15. Titan-Gerüste auf dem Modell.



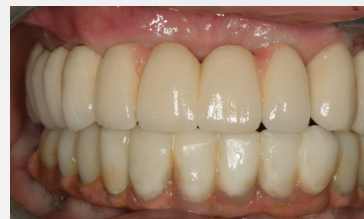16. Einprobe des maxillären Simeda® Titan-Gerüsts.



17. Keramisierung der Versorgung.



18. Fertiggestellte Oberkiefer-Prothese auf dem Modell, Frontalansicht.



19. Eingegliederte definitive Versorgungen in Okklusion.



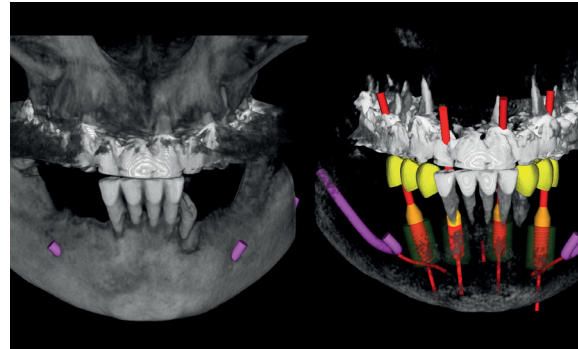


Dr. Gian Battista GRECO, Hr. Federico FOLEGATTI

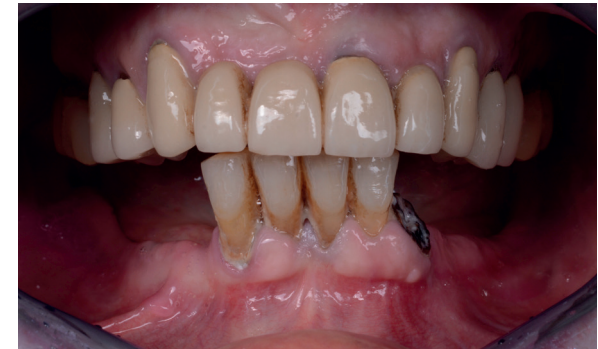## Fallbericht

Die 57-jährige Patientin mit gutem allgemeinem Gesundheitszustand kam mit dem Wunsch nach einer festsitzenden Versorgung des Unterkiefers in unsere Praxis. Die Untersuchung ergab eine fortgeschrittene Parodontalerkrankung mit Zahnmobilität. Die DVT-Aufnahme zeigte ein adäquates Knochenvolumen im Interforaminalbereich und die erforderliche Knochendichte für eine Implantatbehandlung mit Sofortversorgung gemäss dem Protokoll für eine maxilläre Full-Arch-Versorgung auf 4 Implantaten. Die definitive Simeda® Versorgung wurde 5 Monate nach dem implantatchirurgischen Verfahren mit Sofortbelastung eingegliedert.

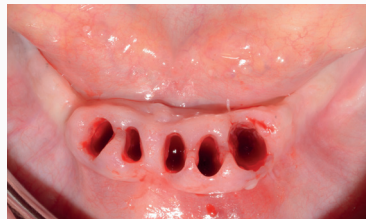S.56



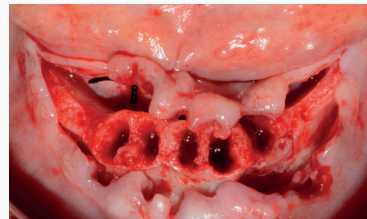
1. 3-dimensionale Planung der implantatprothetischen Versorgung.



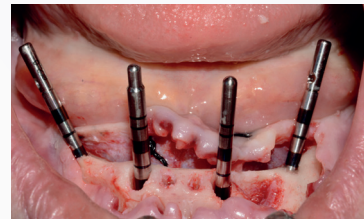
2. Klinische Situation, präoperativ.



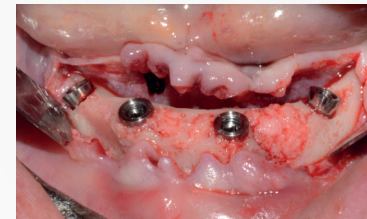3. Ansicht des Unterkiefers nach Extradktion des Restzahnbestands.



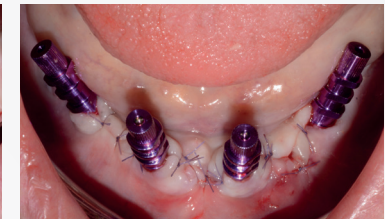4. Lappenpräparation und Darstellung des Interforaminalbereichs.



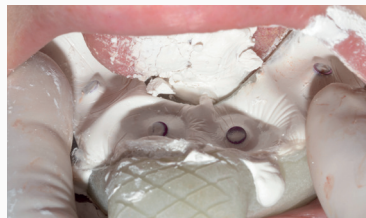5. Krestale Osteotomien, die Pins visualisieren die Implantatachsen.



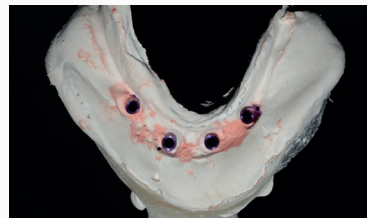
6. Axiom® TL REG und PX Implantate im Unterkiefer, Rekonstruktion des Alveolarkamms mit autologem Knochentransplantat.



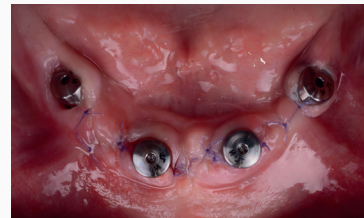7. Resorbierbarer Nahtfaden 6/0; Pick-up-Abformpfosten.



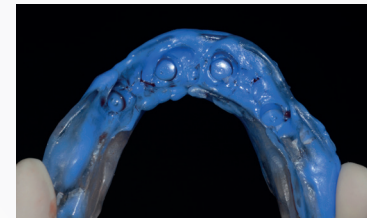
8. Abformung zur Übertragung der Implantatpositionen.



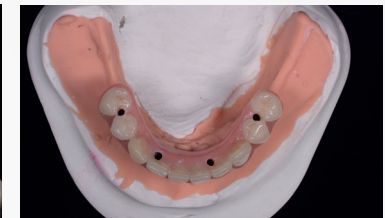9. In der Abformung steckende Pick-up-Abformpfosten.



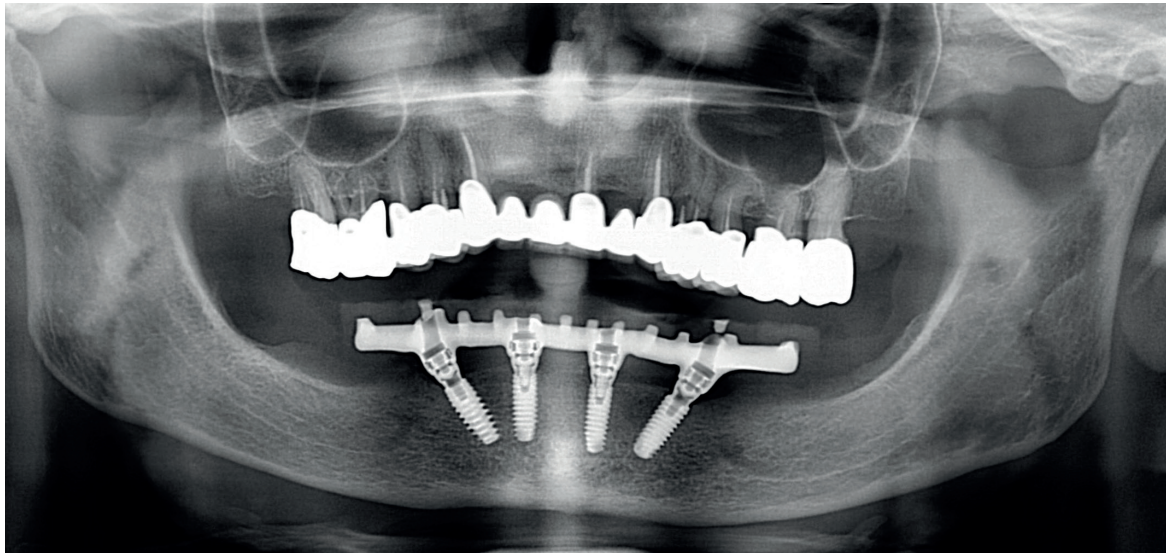
10. Einsetzen der Gingivaformer.



11. Registrat der maxillomandibulären Beziehung bei platzierten Gingivaformern.



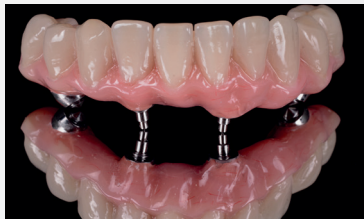12. Provisorische Versorgung auf dem Modell.



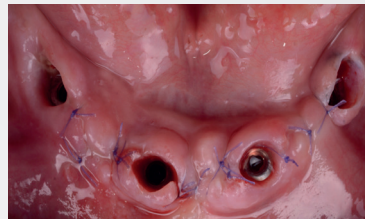
22. Panorama-Röntgenaufnahme 5 Monate nach dem Setzen der Implantate.

## Fazit

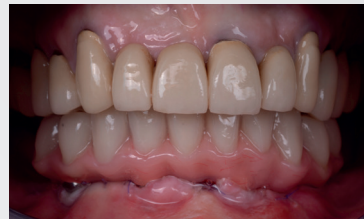Die Versorgung des zahnlosen Unterkiefers mit dem inLink® TL System bietet eine Reihe von Vorteilen: die Verwendung von Multi-Unit-Sekundärteilen (MUA) kann entfallen, da das System eine Korrektur von Achsdivergenzen bis 120° ermöglicht. Zusätzliche Prothetikkomponenten sind nicht erforderlich, und da keine störende Knochenstrukturen entfernt werden müssen, um Multi-Unit-Sekundärteile einzusetzen, ist das chirurgische Verfahren kürzer. Zudem wird die Implantat-Prothetik-Verbindung mit dem Axiom® Multi Level® System typischerweise nach koronal verschoben.



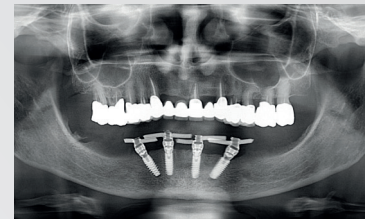
13. Provisorische Versorgung.



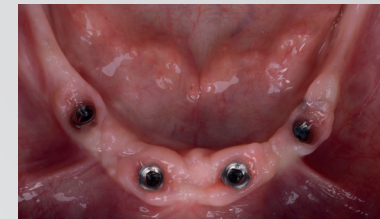
14. Entfernung der Gingivaformer 24 Stunden nach dem chirurgischen Verfahren.



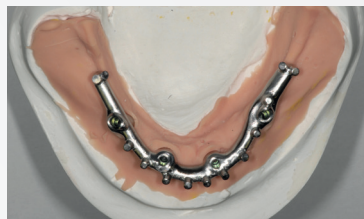15. Befestigung der provisorischen Versorgung mit dem inLink® System.



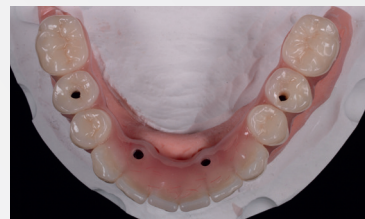16. Röntgenaufnahme nach Sofortbelastung.



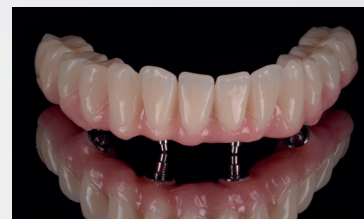
17. Weichgewebssituation nach 4 Monaten Einheitszeit.



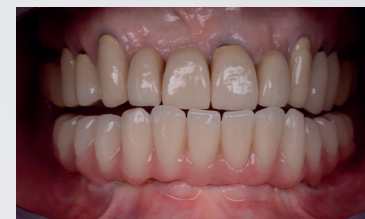18. Geprägtes Sameda® CrNb-Gerüst.



19. Definitive Versorgung auf dem Meistermodell.



20. Definitive Versorgung.



21. Intraorale Ansicht der eingegliederten Implantatprothetik.





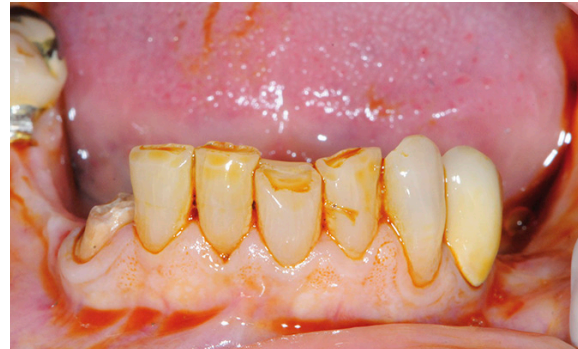# Bimaxilläre Totalrehabilitation ohne Lappenpräparation und ohne künstlichen Zahnfleischsaum mit Axiom® TL Tissue Level Implantaten

Dr. Thomas GUILLAUMIN, Hr. Philippe CAVELIUS

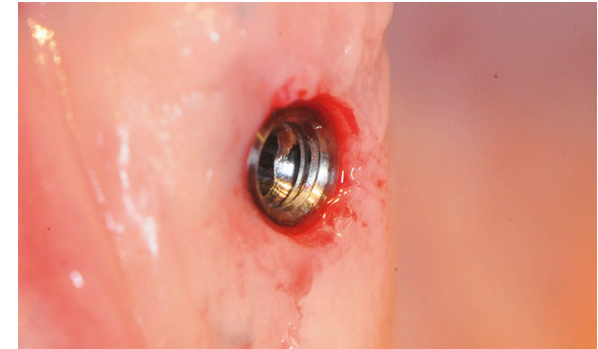## Fallbericht

Eine 61-jährige Patientin mit guter allgemeiner Gesundheit, aber mit Parodontitis im Endstadium. Die Patientin wünscht eine schnelle funktionelle und ästhetische intraorale Rehabilitation. Um den Oberkiefer für die Platzierung von Axiom® TL (Tissue Level) Implantaten im Seitenzahnbereich vorzubereiten, wurde zunächst eine Sinusbodenelevation durchgeführt. Aufgrund der fortgeschrittenen vertikalen und horizontalen Knochenresorption im zahnlosen Seitenzahnbereich des Unterkiefers können posterior des Foramen mentale keine Implantate gesetzt werden. 5 Axiom® TL (Tissue Level) Implantate sind geplant. Die distalen interforaminalen Implantate werden stark abgewinkelt gesetzt, um den N. alveolaris inferior, der im Alveolarkanal des Unterkiefers bis zum Foramen mentale zieht und dort als N. mentalis austritt, zu meiden.

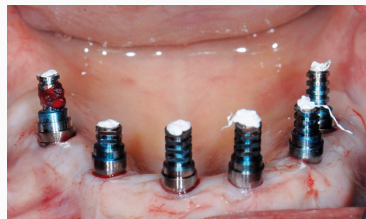S.58



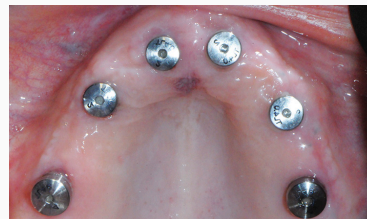1. Ausgangslage im Unterkiefer.



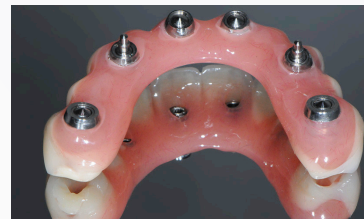2. Der Hals des Axiom® TL (Tissue Level) Implantats wird mindestens 1 mm subgingival platziert.




3. Die Hülsen werden gekürzt, sodass sie nicht über die Okklusionsebene hinausragen und eine Abformung in Okklusion ermöglichen.



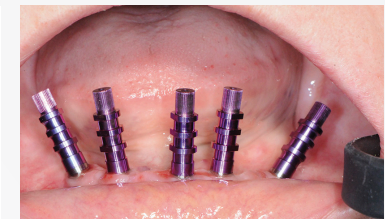
4. Einige Stunden nach dem chirurgischen Verfahren mit platzierten Einheitschrauben. Das chirurgische Verfahren im Oberkiefer erfolgt ohne Lappenpräparation unter Verwendung einer chirurgischen Bohrschablone. Dieses Verfahren minimiert die postoperativen Schmerzen und schont die perimplantären Gewebe.



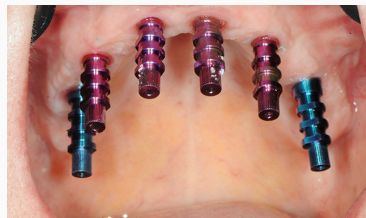5. Zur Herstellung der provisorischen Versorgung werden die Provisoriumssekundärteile mit Kunstharz in die Prothesenbasis einpolymerisiert. Ein Freieinde ist zu diesem Zeitpunkt nicht geplant. Auf jeder Seite der Prothesenbasis werden zwei geführte Halteschrauben platziert, um das Einsetzen der Versorgung auf den planen Prothetikverbindungen zu erleichtern.



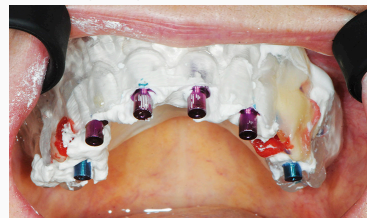6. Die integrierten inLink® Halteschrauben, Standard und geführt, vereinfachen die intraorale Handhabung, da kein Risiko für einen Verlust der Schrauben besteht. Die Schrauben werden mit einer 3/4-Drehung des Kugelschlüssels angezogen. Dank dieses neuen Verbindungssystems lässt sich die Prothetik intraoral schnell und einfach verschrauben.



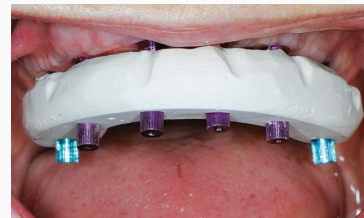
7. Einige Monate später, nach Abschluss der Einheitszeit, wird die provisorische Versorgung entfernt, und die Abformpfosten werden platziert.



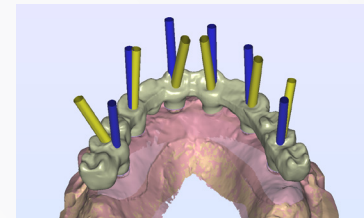
8. Das Axiom® Tissue Level Implantat steht mit zwei Plattformen zur Verfügung: R/Ø 4,8 mm (blau) für den Seitenzahnbereich und N/Ø 4,0 mm (rosa) für die ästhetische Zone und den Frontzahnbereich.



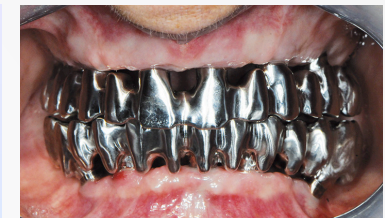9. Obgleich etwas schwierig in der Anwendung halten wir eine Gipsabformung nach wie vor für die beste Option, um die Implantatpositionen präzise zu übertragen.



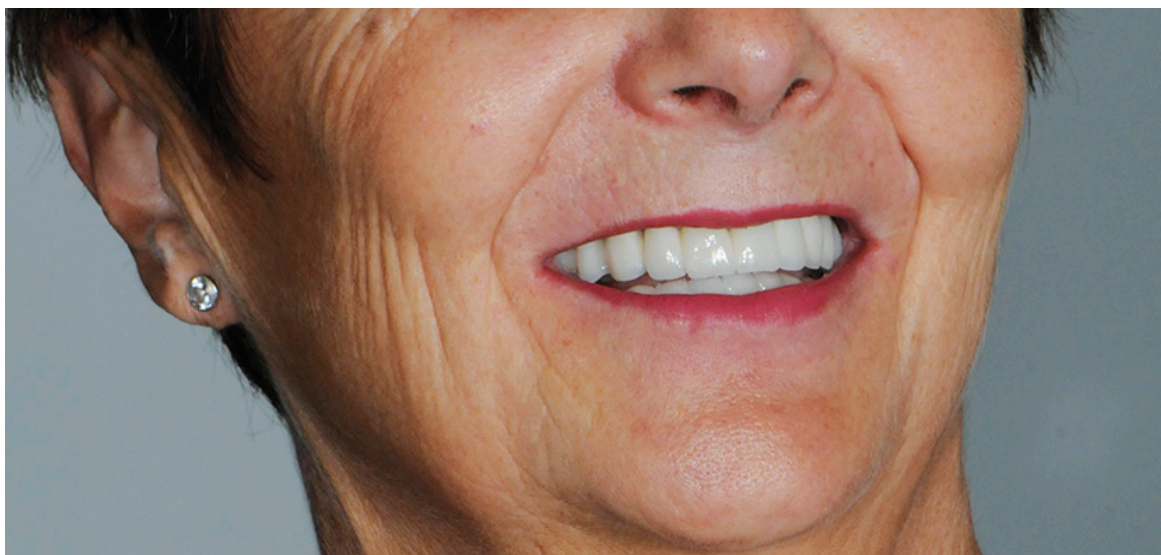10. Prüfung mit dem Validierungsschlüssel aus Gips. Wenn ein Gipschlüssel bricht, sollte eine neue Abformung vorgenommen werden, damit der passive Sitz der Versorgung in jedem Fall sichergestellt ist.



11. CAD-Modell des maxillären Simeda® Gerüsts: Die gelb dargestellten Schraubenkanäle und die blau dargestellten Implantatachsen verdeutlichen die Angulation der Schraubenkanäle.



12. Die Abformungen werden im Labor gescannt, und zwei Simeda® Präzisionsgerüste werden hergestellt. Es folgt die Einprobe der Gerüste und ein erneutes Registrieren der maxillomandibulären Beziehung, bevor die Verblendkeramik abschliessend aufgebraut wird.

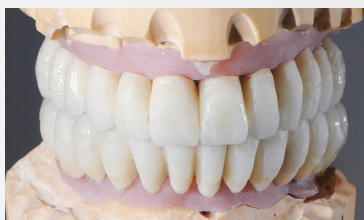

18. Die Patientin ist mit dem ästhetischen und funktionellen Ergebnis zufrieden.

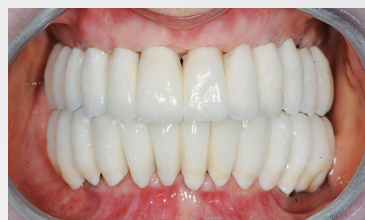## Fazit

Bei der Implantatbehandlung mit Axiom® TL (Tissue Level) Implantaten ohne Lappenpräparation bleibt die Integrität der Weichgewebe erhalten und die Heilung wird beschleunigt. Dank des angulierten Zugangs bis 25° können die Schraubenzugänge perfekt positioniert werden.

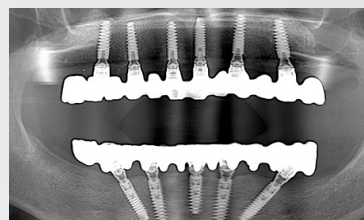
„Die Vorteile einer prothetischen Versorgung mit integrierten Halteschrauben haben mich angesprochen. Die Patientin ist mit dem ästhetischen Ergebnis ihrer beiden Prothesen ohne künstlichen Zahnfleischsaum hochzufrieden.“



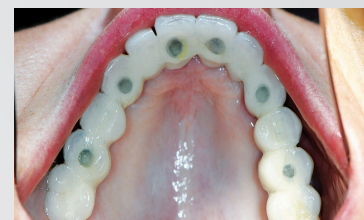13. Präzise Einstellung der Okklusion vor dem letzten Brand und vor der individuellen Charakterisierung der Kronen.



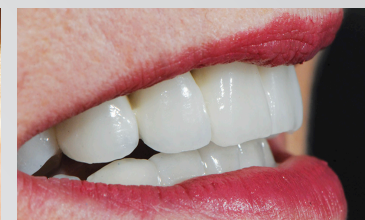14. Eingegliederte Versorgung: Die Axiom® TL (Tissue Level) Implantate zeichnen sich durch ihre perfekte Integration in die Hart- und Weichgewebssituation aus.



15. Panorama-Röntgenaufnahme beim Nachuntersuchungstermin. Die Axiom® TL (Tissue Level) Implantate zeichnen sich durch ihre perfekte Integration in die Hart- und Weichgewebssituation aus.



16. Optimierte Schraubenzugänge, da eine Achsenanpassung der Prothetik zu erwarten ist. Die Schraubenkanäle werden abschliessend mit Komposit verschlossen.



17. Eingegliederte definitive Versorgung, natürliches Erscheinungsbild ohne künstlichen Zahnfleischsaum.

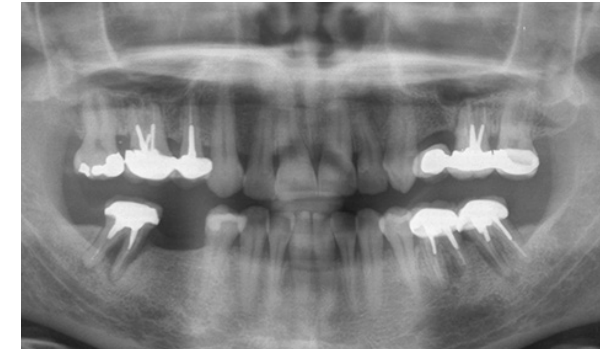
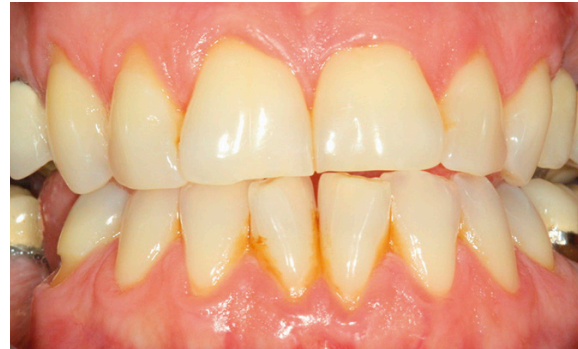

Dr. Philippe HERAUD, Hr. Frédéric FOURET

### Fallbericht

Eine 48-jährige Patientin, Raucherin, mit guter allgemeiner Gesundheit.

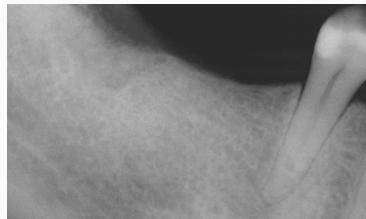
Vorangegangene kieferorthopädische Behandlung mit Extraktion der Zähne 14, 24 und 34.



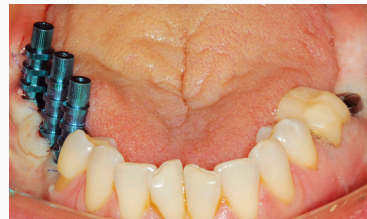**1-2.** Zahn 36 präsentiert sich mit einer Wurzelspitzenentzündung (Parodontitis apicalis). Da eine endodontische Behandlung gute Erfolgsaussichten hat, wird diese Option gewählt. Die Zähne 46 und 45 fehlen. Zahn 25 fehlt, Ersatz durch eine Freiendbrücke 25-26-27. Die Zähne 16, 26 und 37 präsentieren sich ebenfalls mit einer Wurzelspitzenentzündung.

Eine endodontische Behandlung dieser Zähne scheint nicht erfolgversprechend. Zahn 47 präsentiert sich mit einer iatrogen entstandenen Parodontitis im Endstadium und einer Wurzelspitzenentzündung. Diese 4 Zähne werden extrahiert. Insgesamt 7 Zähne werden ersetzt.

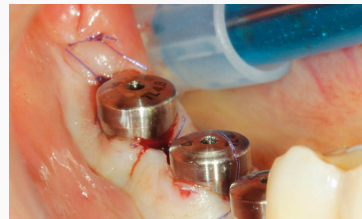
S.60



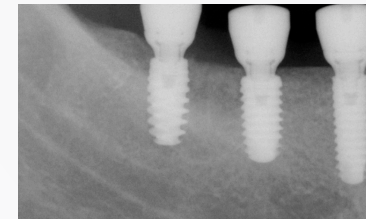
**3.** 10 Wochen nach der Extraktion sind die Extraktionsalveolen vollständig abgeheilt.



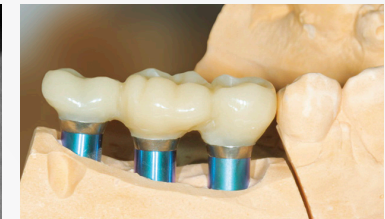**4-5.** Die Implantatbehandlung kann nun unter optimalen Bedingungen durchgeführt werden. Das Sofortversorgungsprotokoll wird nur im 4. Quadranten angewendet: verschraubte provisorische Versorgung auf Axiom® TL (Tissue Level) Implantaten in Regio 45 - 46 - 47.



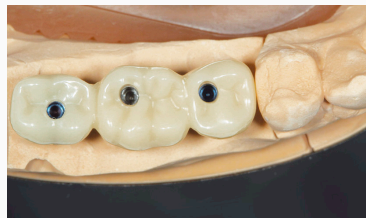
Da Implantat 26 keine ausreichende Primärstabilität erreicht und ein Aufbau mit Knochentransplantat und eine simultane Sinusbodenelevation erforderlich waren, ist eine Sofortbelastung der Implantate in Regio 25 und 26 nicht möglich.



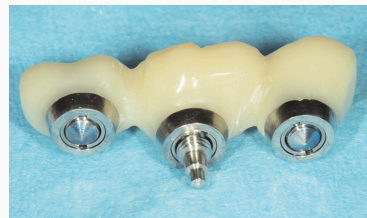**6.** Postoperative Röntgenaufnahme.



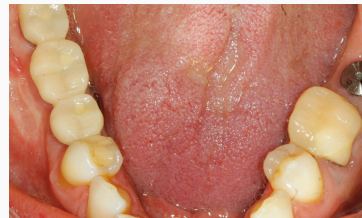**7-8-9.** Provisorische 3-gliedrige Brücke auf Titansekundärteilen.



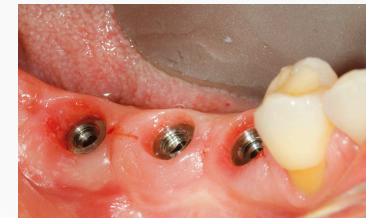**10.** Okklusale Ansicht der provisorischen Brücke.



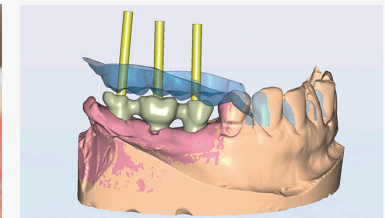
**11.** Eine in der Mitte der Brücke mit integriertem inLink® System eingesetzte geführte Halteschraube erleichtert das Einsetzen der Versorgung.



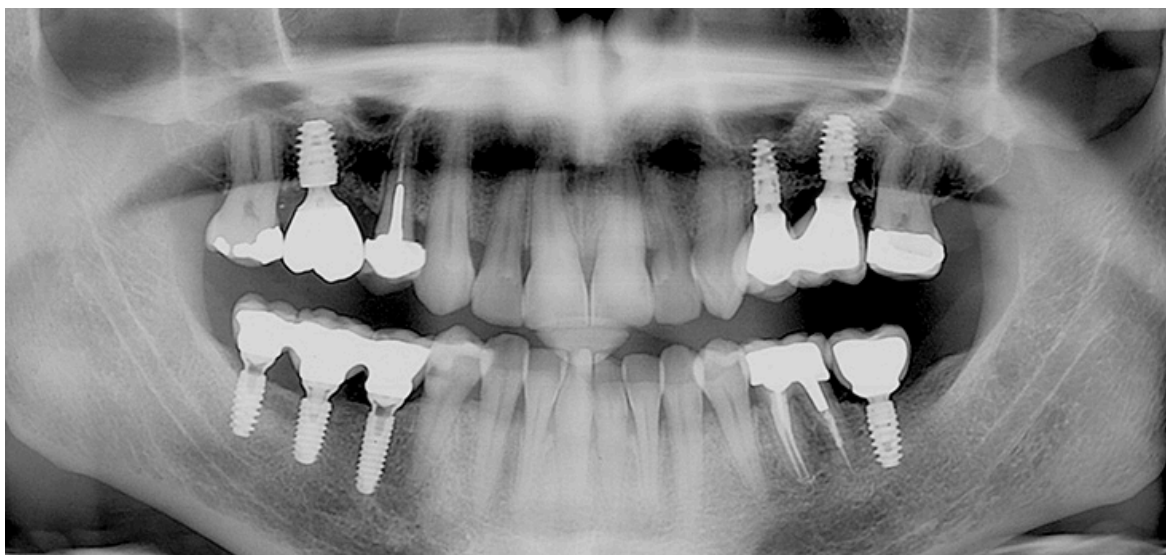**12.** Klinische Situation 14 Tage postoperativ: okklusale Ansicht.



**13.** Klinische Situation 14 Tage postoperativ: man beachte das Aussehen der periimplantären Schleimhaut.



**14.** CAD-Modell des Simeda® Gerüsts.



18. Panorama-Röntgenaufnahme [OPG] 4 Monate nach dem chirurgischen Verfahren.



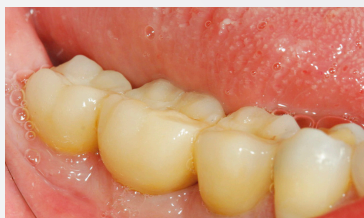## Fazit

Für die implantatprothetische Versorgung dieser Patientin, die zunächst mit Axiom® BL (Bone Level) Implantaten geplant war, bot sich im 4. Quadranten ein Sofortversorgungsprotokoll mit Axiom® TL (Tissue Level) Implantaten an. Glücklicherweise haben wir diese Option genutzt.

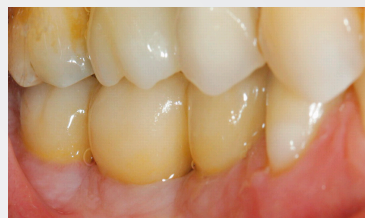Die Patientin und das Team waren sehr zufrieden mit dem Behandlungsergebnis, und die klinischen und prothetischen Verfahren waren vereinfacht.

Das ideale Emergenzprofil dieses neuen Implantats, die Flexibilität, die die individuelle Positionierung der Zugänge zu den Prothetikschrauben bietet, und die hohe biologische Sicherheit sind die besonderen Stärken dieses neuen Systems, das nun einen neuen Standard für mehrgliedrige Restaurationen im Seitenzahnbereich setzt.

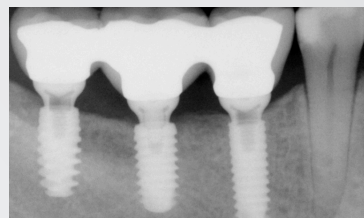
S. 61



15. Fertiggestellte und eingliederte Zirkondioxid-Brücke im Seitenzahnbereich des 4. Quadranten 10 Wochen postoperativ.



16. Eingliederte Prothetik, vestibuläre Ansicht.



17. Periapikale Röntgenaufnahme der Implantate 10 Wochen postoperativ.



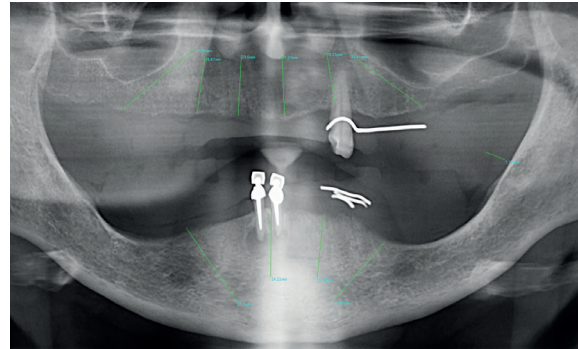


## Bimaxilläre Totalrehabilitation auf Axiom® Multi Level® mit Sofortbelastungsprotokoll unter Anwendung der Einmodelltechnik

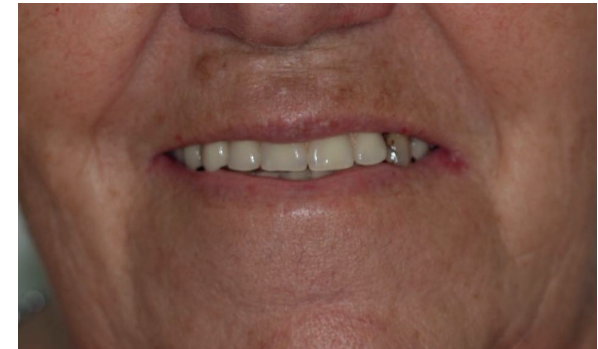Dr. Diego LONGHIN, Hr. Luigino BENVEGNO

### Fallbericht

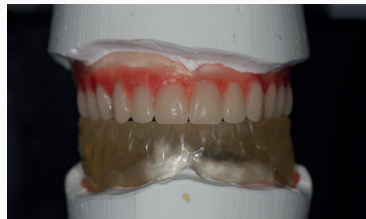Trotz ihrer Komplexität finden Behandlungspläne mit Sofortbelastungsprotokoll immer breitere Anwendung. In diesem Fall wurde die Einmodelltechnik (Biscaro L., et al - Int J. P.R.D. 2009 Jun) angewendet. Diese Technik ermöglicht die präzise Übertragung der Informationen vom Studienmodell auf das Meistermodell im Labor und die Herstellung einer im Hinblick auf die ästhetischen und insbesondere die funktionellen Anforderungen zufriedenstellenden Versorgung. Im Oberkiefer wurden Axiom® BL Bone Level PX Implantate mit inLink® Sekundärteilen verwendet und im Unterkiefer Axiom® TL Tissue Level REG Implantate.



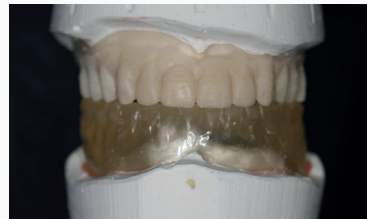1. Röntgenaufnahme der Ausgangslage.



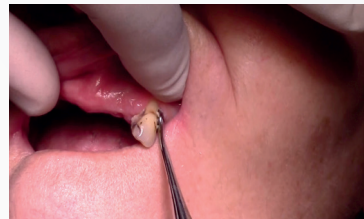2. Ästhetische Beurteilung.



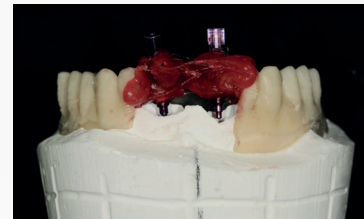
3. Studienmodell für die Anfertigung der Kunststoffplatte zur Übertragung der Informationen auf das Meistermodell.



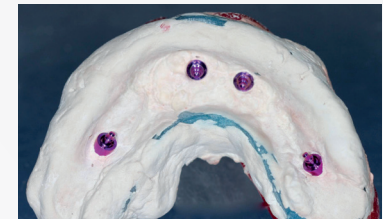4. Beurteilung der Übertragungsplatte mit dem Gegenkiefer.



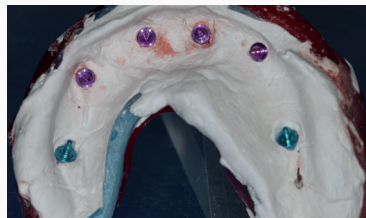
5. Chirurgisches Verfahren.



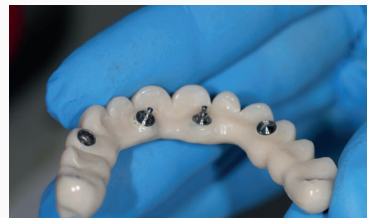6. Einsetzen der ersten beiden Implantatanaloge in das Modell.



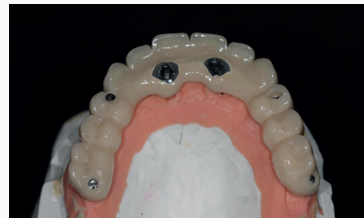7a. Gipsabformung.



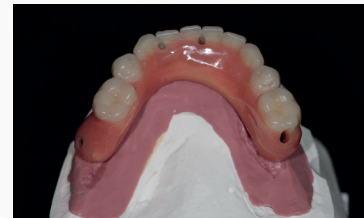7b. Gipsabformung.



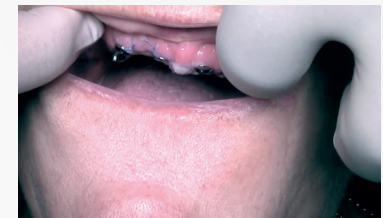8. Ausarbeitung der Versorgung.



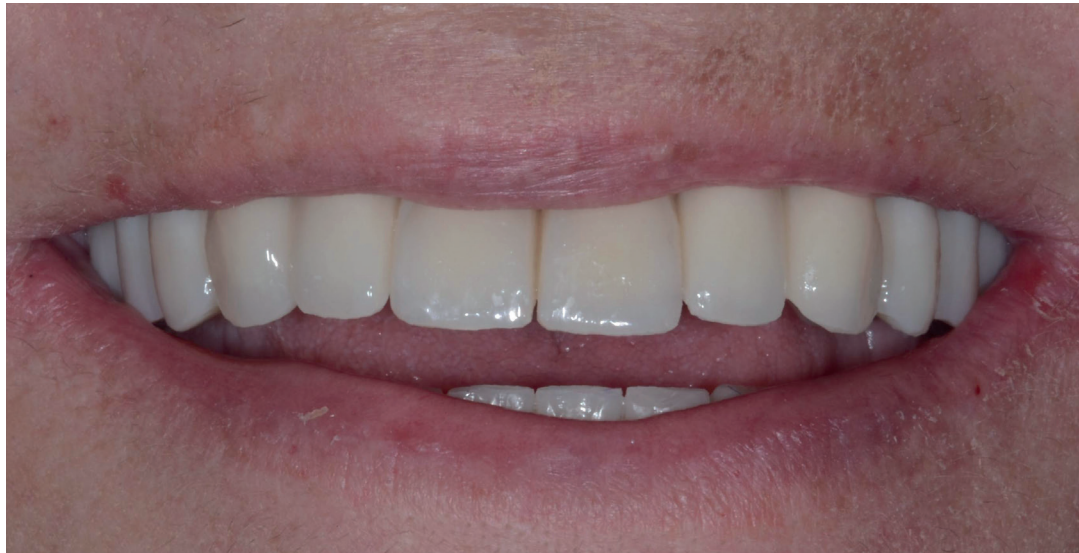9a. Fertiggestellte Versorgung.



9b. Fertiggestellte Versorgung.



10. Eingliederung der Versorgung in den Mund des Patienten.

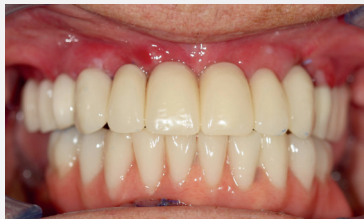

18. Ästhetisches Erscheinungsbild der eingegliederten Prothetik.

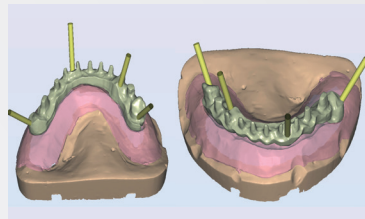
## Fazit

Bei der Anwendung der Einmodelltechnik zur Sofortbelastung mit feststehendem Zahnersatz kommen die Vorteile der Axiom® Multi Level® Implantate ganz besonders zur Geltung. Die plane Prothetikverbindung auf den Axiom® TL und Axiom® BL Implantaten mit inLink® Sekundärteilen ermöglicht eine stark angulierte Insertion der Implantate, um kritische anatomische Strukturen zu meiden wie z. B. die Sinus paranasales und den N. alveolaris inferior, der im Alveolarkanal des Unterkiefers bis zum Foramen mentale zieht und dort als N. mentalis austritt. Auf diese Weise kann auf ein Freizeichnen verzichtet werden, und die einwirkenden Kräfte werden über den gesamten Kieferbogen verteilt. Das transmukosale Design der Axiom® TL Implantate sorgt für eine sichere und dauerhafte mukogingivale Barriere unter Berücksichtigung der biologischen Breite. Zu den weiteren Pluspunkten gehören der durchmesserreduzierte Zugang zur Prothetikschraube mit freier Angulation des Schraubenkanals bis 25°, das Anzugsmoment von 25 Ncm für die Halteschraube und die im Axiom® TL Implantat integrierte transmukosale Komponente, die zudem die Kosten für den Patienten reduziert.

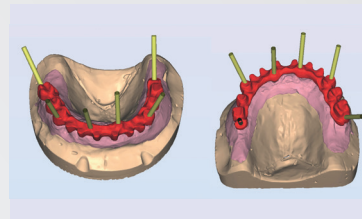
S. 63



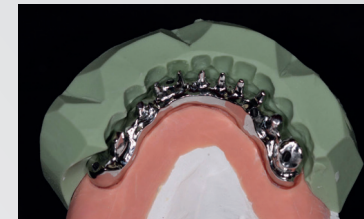11. Unter- und Oberkieferprothese in zentrischer Okklusion.



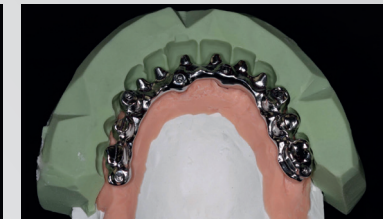
12. CAD-Modelle der definitiven prothetischen Versorgungen.



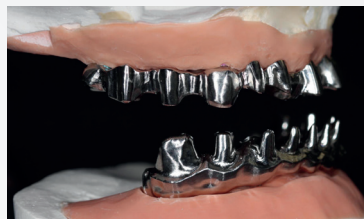13. CAD-Modelle der definitiven prothetischen Versorgungen.



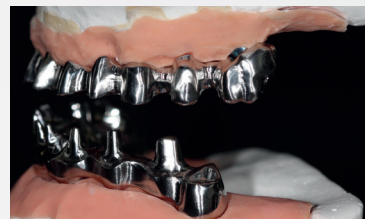14a. Gefrästes Oberkiefer-Gerüst.



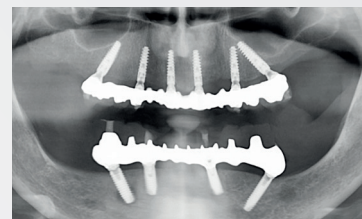
14b. Gefrästes Unterkiefer-Gerüst.



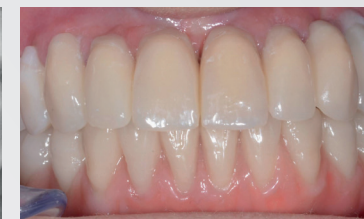15a. Beurteilung der Interokklusalräume zwischen den Gerüsten auf dem Modell.



15b. Beurteilung der Interokklusalräume zwischen den Gerüsten auf dem Modell.



16. Röntgenologische Beurteilung der Implantatprothetik.



17. Eingegliederte definitive Versorgungen, Frontalansicht.





## Bimaxilläre Totalrehabilitation mit Axiom® BL Bone Level Implantaten und inLink® Sekundärteilen

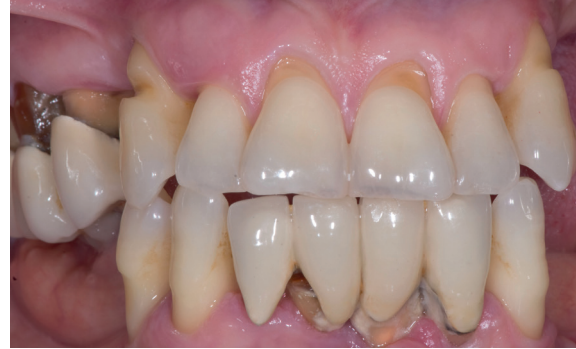Dr. Andrea LUCIANI

Hr. Massimo MOTISI, Hr. Giuseppe EMANUELE

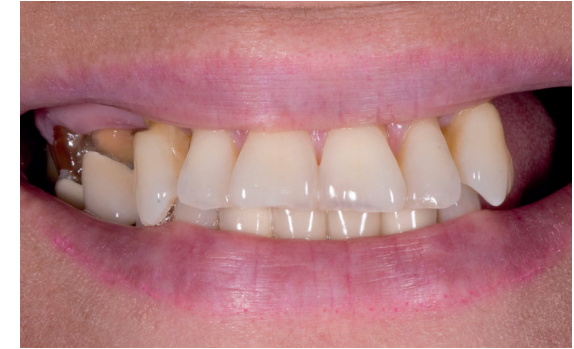### Fallbericht

Aus parodontalen Gründen Extraktion aller Zähne mit Ausnahme von 16, 13 und 22 im Oberkiefer, die als Abstützung für die erste provisorische Versorgung geplant sind. Platzierung von sechs Implantaten im Unterkiefer und nach 48 Stunden Sofortversorgung mit einer provisorischen PMMA- und CrCo-Prothese. Anschliessend Setzen der Implantate im Oberkiefer, Extraktion der verbliebenen Zähne und Eingliederung einer implantatgetragenen, festsitzenden, provisorischen Versorgung. Im 3D-Druckverfahren werden zwei Prototypen aus Kunstharz hergestellt. Die Prototypen dienen der Überprüfung der korrekten maxillomandibulären Beziehung und der korrekten perioralen Relationen. Anschliessend werden die zwei definitiven VMK-Prothesen hergestellt.

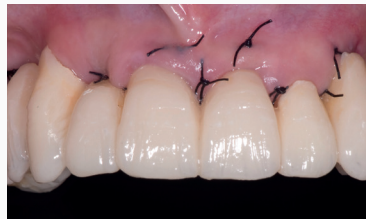S.64



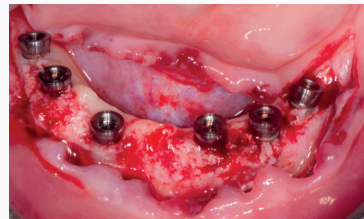
1. Präoperative Ausgangslage, Frontalansicht.



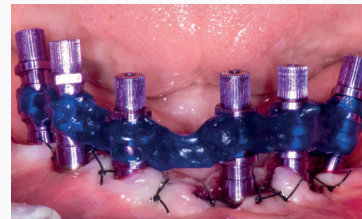2. Präoperatives Lächeln des Patienten.



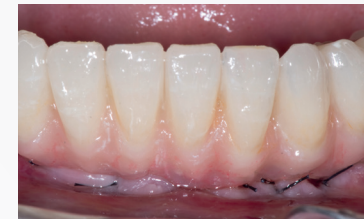3. Erste provisorische Versorgung im Oberkiefer auf den Pfeilerzähnen 16, 13 und 22.



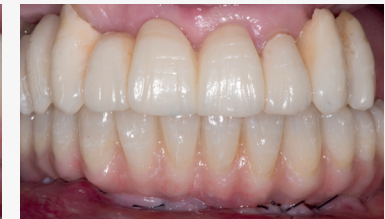4. Setzen der Axiom® BL Bone Level Implantate und Einsetzen der inLink® Sekundärteile.



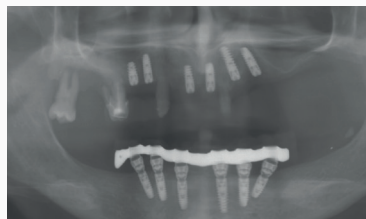5. Intraoperative Abformung.



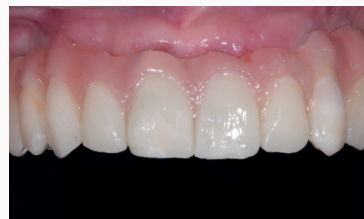6. Provisorische mandibuläre Versorgung mit Sofortbelastung der Implantate.



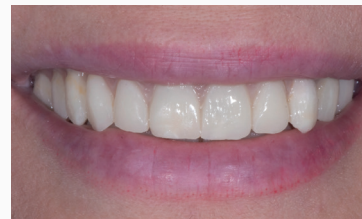7. Erste provisorische Versorgung.




8. Postoperative Röntgenaufnahme zur Kontrolle der Implantatpositionen.



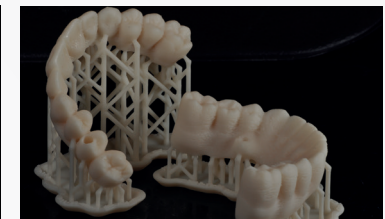9. Zweite, nun implantatgetragene provisorische Versorgung für den Oberkiefer.



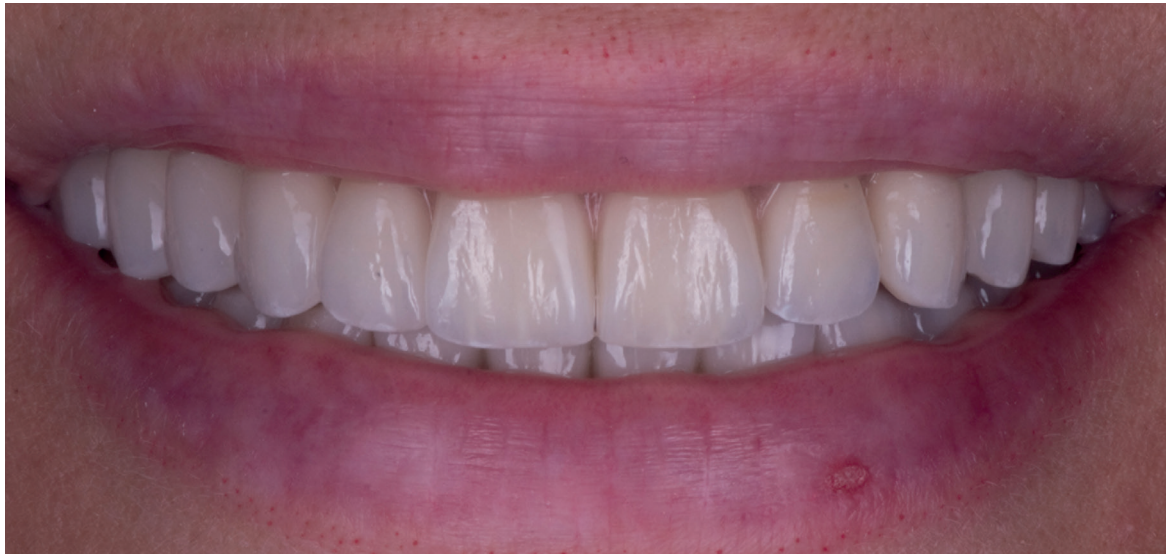10. Lächeln nach Eingliederung der zweiten provisorischen Versorgung im Oberkiefer.



11. Röntgenaufnahme mit platzierten Abformpfosten für die finalen Abformungen.



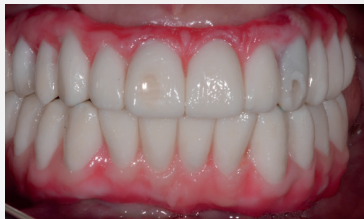12. 3D-gedruckte Prototypen.



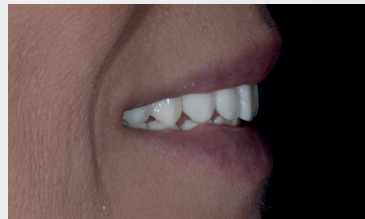22. Lächeln nach Eingliederung der definitiven Versorgung.

## Fazit

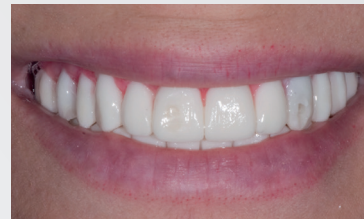inLink® Sekundärteile ermöglichen den Ausgleich von Implantatdivergenzen ohne zusätzlichen Aufwand, und da die Implantat-Prothetik-Verbindung in einem sicheren biologischen Abstand zum krestalen Knochen liegt, sinkt das Risiko für eine Knochenresorption, insbesondere bei Patienten mit Parodontalerkrankung in der Vorgeschichte. Durch die virtuelle Ausrichtung der Meistermodelle bleibt die korrekte maxillomandibuläre Relation gewahrt, und die Vorschau mit Prototypen ermöglicht die erforderlichen ästhetischen und funktionellen Korrekturen vor der eigentlichen Konstruktion und Herstellung der Gerüste.



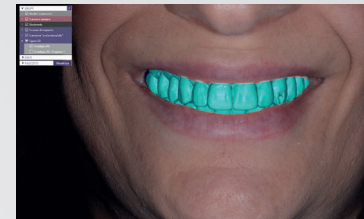13. Beurteilung der maxillomandibulären Beziehung mit den Prototypen.



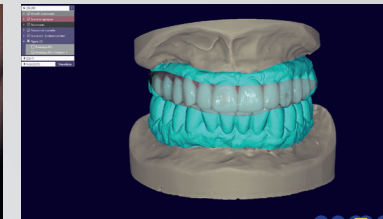
14. Phonetische Beurteilung und Beurteilung der Gewebeabstützung mit den Prototypen.



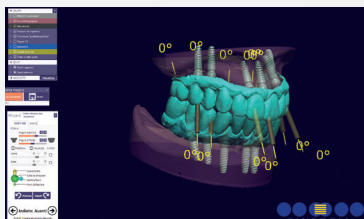
15. Ästhetische Beurteilung mit den Prototypen.



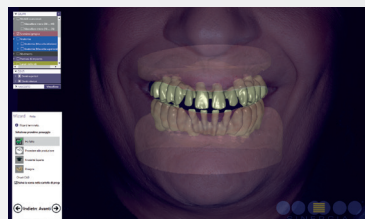16. Herstellung einer scanfähigen Zahnfleischmaske für das virtuelle Wax-up.



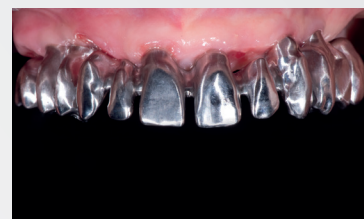
17. Übertragung der Maske auf das virtuelle Wax-up.



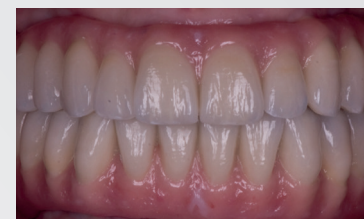18. Virtuelle Korrektur der Insertionsachsen der Prothetikschrauben nach Ausrichtung der Meistermodelle und Korrektur des virtuellen Wax-up gemäss Zahnfleischmaske.



19. CAD-Modell der Gerüste.



20. Simeda® CrCo-Gerüst.



21. An den Zahnarzt gelieferte definitive VMK-Prothesen.





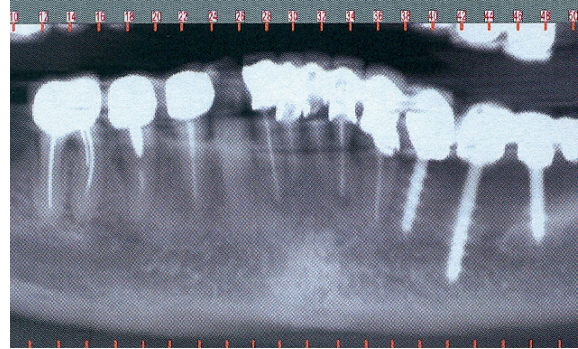
## Mandibuläre Totalrehabilitation mit Sofortbelastung auf 4 interforaminalen Axiom® TL Tissue Level Implantaten mit inLink® Sekundärteilen

Dr. Federico MANDELLI, Hr. Stefano ROTA

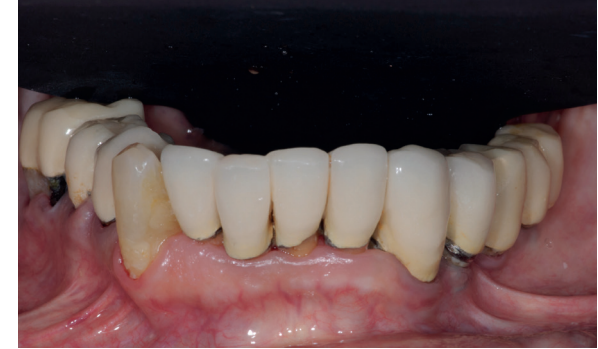### Fallbericht

Eine 62-jährige Patientin ohne bedeutsame medizinische Vorerkrankungen kam in unsere Praxis mit dem Wunsch nach einer Rehabilitation ihres Unterkiefers, für den sie 15 Jahre zuvor eine implantat- und zahngetragene festsitzende Versorgung erhalten hatte. Die verbliebenen Zähne wiesen tiefe Kavitäten auf, das periimplantäre Gewebe war vereitert. Gemeinsam mit der Patientin wurde eine Unterkiefer-Vollprothese auf vier interforaminalen Implantaten geplant. Direkt im Anschluss an das chirurgische Verfahren konnte die Patientin die Praxis mit einer provisorischen Sofortversorgung verlassen.

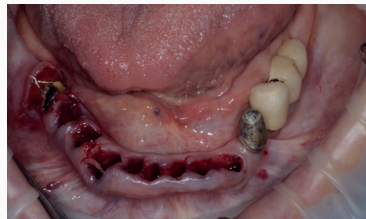
S.66



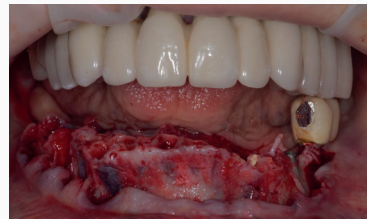1. Röntgenaufnahme der Ausgangslage.



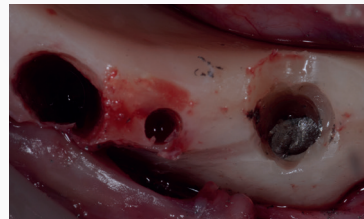2. Ausgangslage, klinische Ansicht.



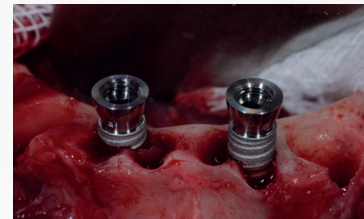
3. Sanierung der natürlichen Zähne.



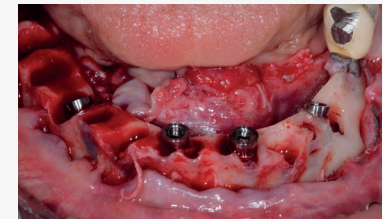
4. Der implantatgetragene Molarenersatz blieb zunächst unangetastet, um die Unterfütterung der provisorischen Prothesenbasis zu vereinfachen.



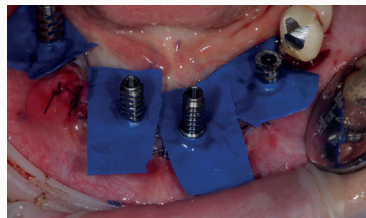
5. Das längste Implantat wurde auf eine Tiefe von etwa 1 mm unterhalb des Knochenniveaus versenkt, um einer übermäßigen Knochenresorption vorzubeugen.



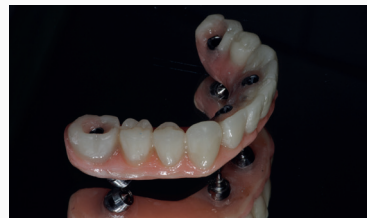6. Platzierte Axiom® TL Tissue Level REG Implantate im Unterkiefer.



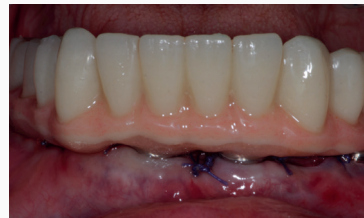7. Endgültige Implantatpositionen.



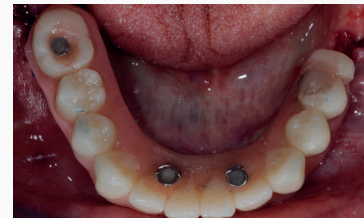8. Auf die Implantate geschraubte provisorische Titan-Aufbauten. Der Wundbereich wird durch einen Kofferdam geschützt.



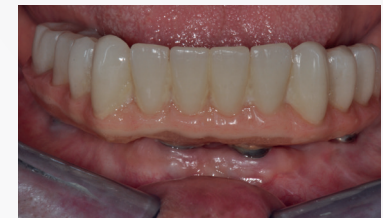9. Unterfütterte und umgearbeitete provisorische Sofortversorgung.



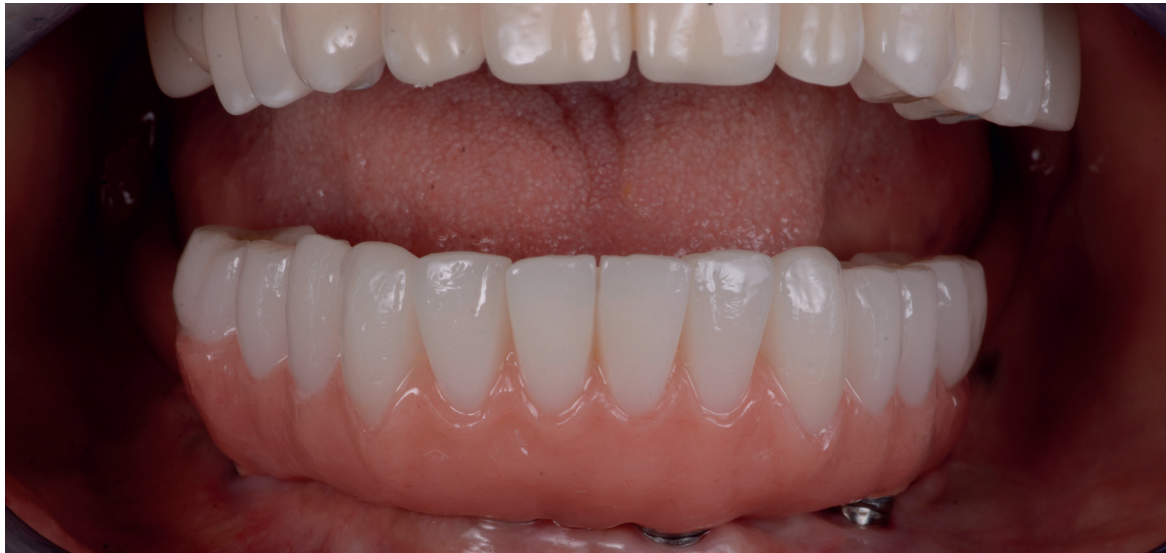10. Patientin mit eingegliedertem provisorischer Sofortversorgung, Frontalansicht.



11. Patientin mit eingegliedertem provisorischer Sofortversorgung, okklusale Ansicht.



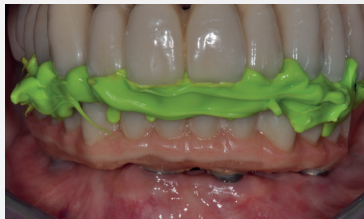12. Nach einer Einheitzeit von 3 Monaten: gesundes intraorales Gewebe.



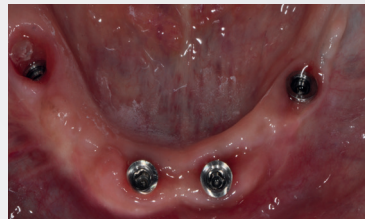22. Frontalansicht.

## Fazit

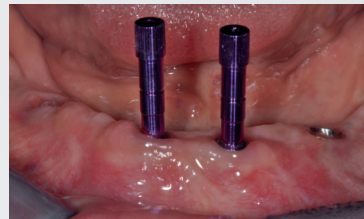Da wir Axiom® TL Tissue Level Implantate verwendeten, brauchten wir keine zusätzlichen Sekundärteile zur Korrektur von Achsdivergenzen. Die Insertionsachsen konnten dank Axiom® Multi Level® System korrigiert werden, ein System, das digitale Planung und CAD/CAM-Technik vereint.



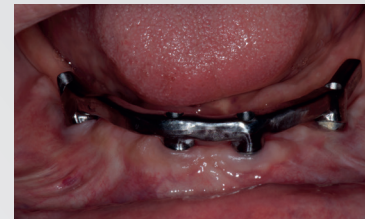13. Vor der abschliessenden Versorgung Erhöhung der vertikalen Dimension und digitale Abformung in dieser neuen Unterkieferposition.



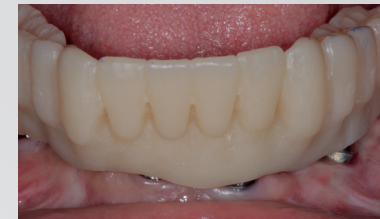14. Intraorale Ansicht nach Entfernung der provisorischen Versorgung.




15. Platzierung von zwei Positionierschrauben für die Einartikulation im virtuellen Artikulator.



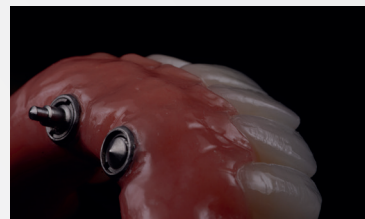16. Einprobe des Stegs vor der Fertigstellung.



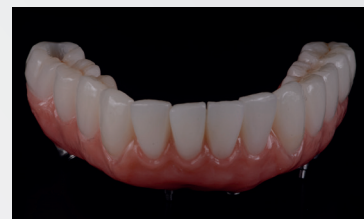17. Einprobe und Funktionstest des definitiven geätzten PMMA-Gerüsts.



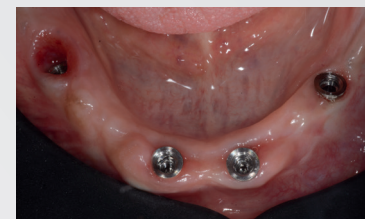18. CAD-Modell des definitiven Gerüsts, die provisorische Versorgung ist gegen das Licht erkennbar.



19. Vormontierte Prothetiksrauben in der definitiven Versorgung.



20. Fertiggestellte Versorgung aus nanokeramischem Komposit-Material.



21. Weichgewebssituation am Tag der Eingliederung der definitiven Versorgung.



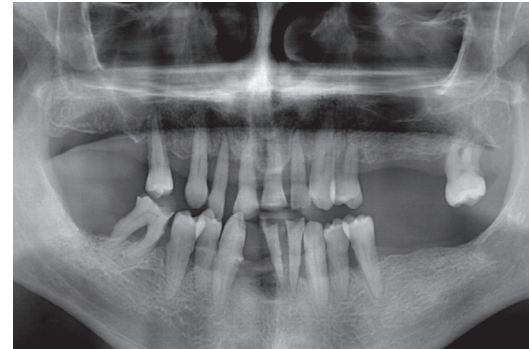


## Bimaxilläre Totalrehabilitation mit Sofortversorgung auf inLink® Sekundärteilen

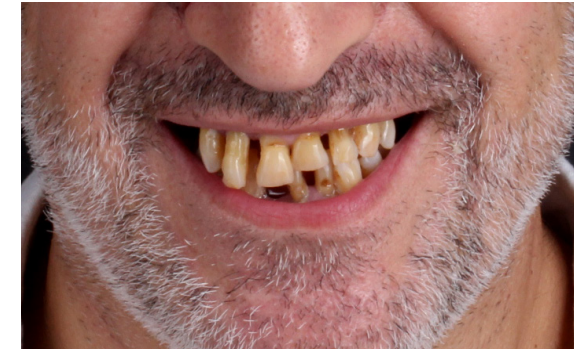Dr. José-Luis PADRÓS, Corus Garbident Dental Lab

### Fallbericht

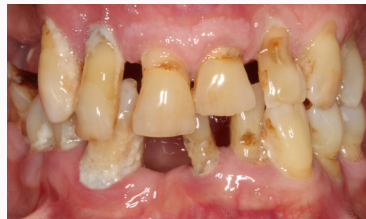Ein Patient mit Parodontalerkrankung im fortgeschrittenen Stadium, Zahnmobilität und fehlenden Zähnen. Der vorgeschlagene Behandlungsplan beinhaltet die Extraktion der verbliebenen Zähne mit anschließender Sofortimplantation von Axiom® TL Tissue Level Implantaten im Seitenzahnbereich und Axiom® BL Bone Level Implantaten mit inLink® Sekundärteilen im Frontzahnbereich. In eben dieser Behandlungssitzung werden die verschraubten provisorischen Versorgungen hergestellt und eingegliedert. Wir arbeiten mit einem vollständig digitalen Workflow, einschliesslich Digital Smile Design (DSD), intraorales Scannen, 3D-Röntgen, Herstellung von chirurgischen Bohrschablonen und CAD/CAM-Konstruktion und -Herstellung der Prothetik. 6 Monate nach dem implantatchirurgischen Verfahren werden die provisorischen Versorgungen entfernt, um die definitiven Vollprothesen einzugliedern.



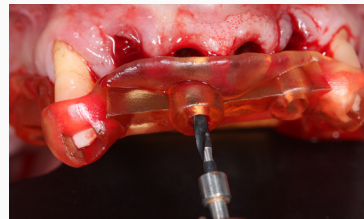1. Präoperative Röntgenaufnahme.



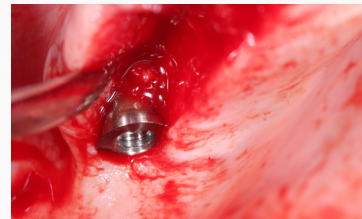
2. Präoperatives Lächeln.



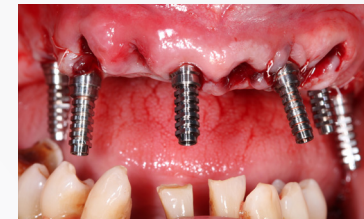3. Ausgangslage.



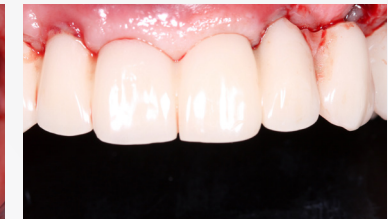4. Implantatbettpräparation im Oberkiefer mit platzierter Bohrschablone.



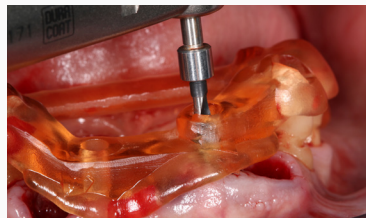
5. Subgingival gesetztes Axiom® TL Tissue Level Implantat.




6. Provisoriumssekundärteile.



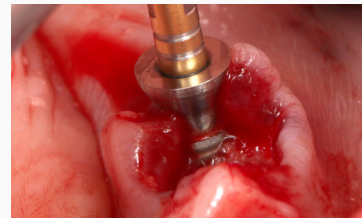
7. Maxilläre provisorische Sofortversorgung.



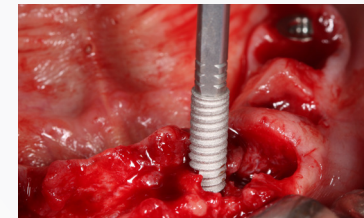
8. Implantatbettpräparation im Unterkiefer mit platzierter Bohrschablone.



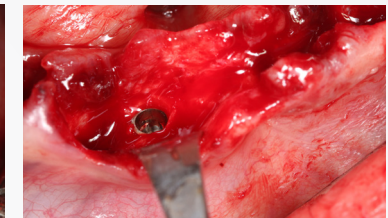9. Axiom® TL Tissue Level Implantat.



10. Insertion des Axiom® TL Tissue Level Implantats.



11. Insertion des Axiom® BL Bone Level Implantats.



12. Subkrestal eingebrachtes Axiom® BL Bone Level Implantat.

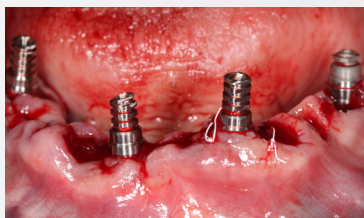




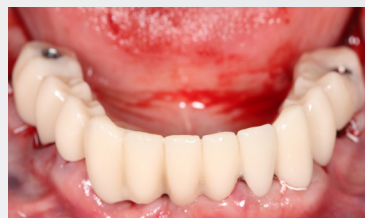22. Lächeln nach abgeschlossener Behandlung.

## Fazit

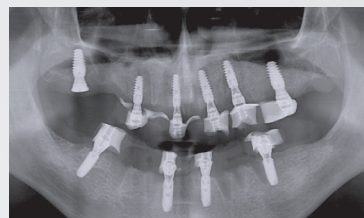
Mit dem Multi Level® – inLink® System können wir verschraubte Versorgungen auf Implantaten unter maximaler Berücksichtigung der mukogingivalen Barrierefunktion realisieren. Die in die Prothetik integrierten Halteschrauben erleichtern die Arbeit des Zahnarztes signifikant: es können Schrauben mit einem grösseren Durchmesser als bei herkömmlichen Multi-Unit-Sekundärteilen verwendet werden, die abwinkelbaren Schraubenzugänge sind durchmesserreduziert und können optimal positioniert werden. Insgesamt ein praktisches und gut durchdachtes System, mit dem sich komfortabel arbeiten lässt.



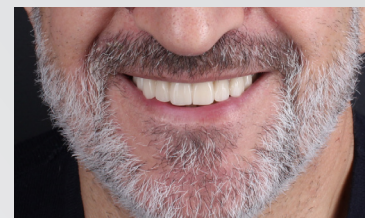13. Provisoriumssekundärteile im Unterkiefer.



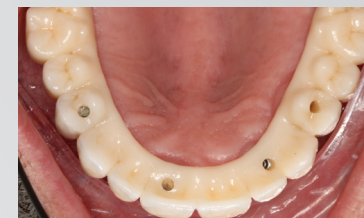14. Eingegliederte provisorische Sofortversorgung.



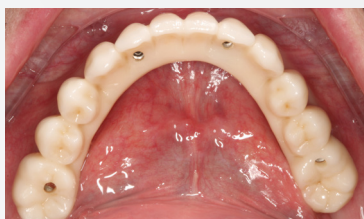15. Panorama-Röntgenaufnahme der eingegliederten provisorischen Versorgungen.



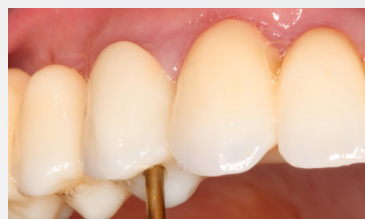16. Lächeln mit provisorischer Versorgung.



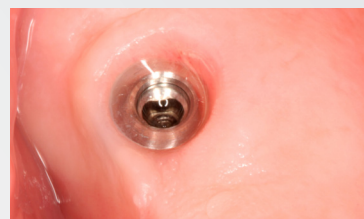
17. Definitive OK-Zirkondioxid-Versorgung.



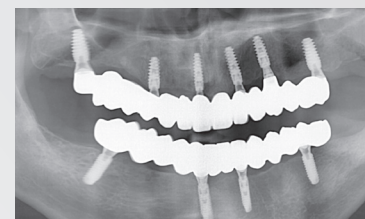18. Definitive UK-Zirkondioxid-Versorgung.



19. Die Prothetikschraben können durch die durchmesserreduzierten, angulierten Schraubkanäle schnell und einfach verschraubt werden. Die integrierten Schrauben vereinfachen die Einprobe und Eingliederung der Versorgung.



20. Exzellente Weichgewebssituation. Die Verbindung zwischen Implantat und Prothetik liegt auf Höhe des Gingivalsaums und berücksichtigt die mukogingivale Barrierefunktion.



21. Panorama-Röntgenaufnahme nach Eingliederung der definitiven Versorgungen.



## Brücke auf Axiom® TL Tissue Level Implantaten mit Sofortbelastungsprotokoll

Dr. Sergio SALINA, Hr. Federico FOLEGATTI

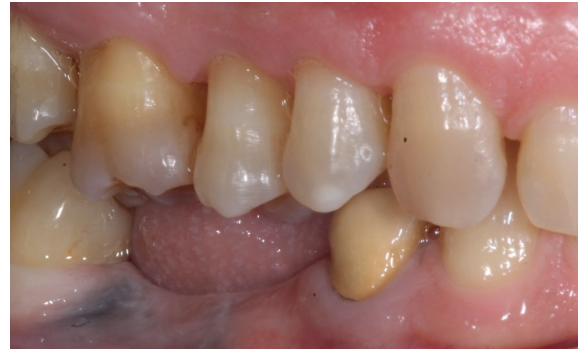### Fallbericht

Ein 59-jähriger Patient mit chronischer leichter Parodontitis und Bruxismus.

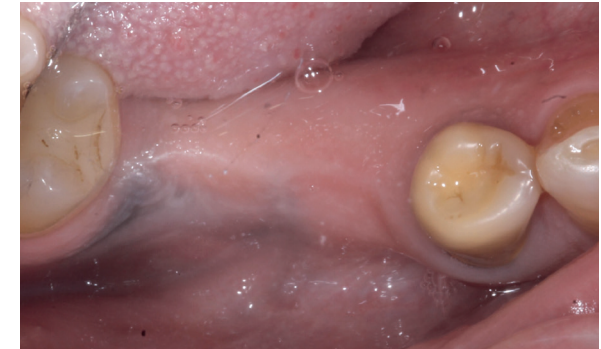Zunächst wird eine nicht-chirurgische Parodontalbehandlung durchgeführt, gefolgt von der Extraktion von Zahn 48 und der Rehabilitation der fehlenden Zähne 46 und 45, die der Patient mehr als 30 Jahre zuvor verloren hat.

Nur 48 Stunden nach dem chirurgischen Verfahren Sofortversorgung der Implantate. Abschliessende Rehabilitation mit einer verschraubten CrCo-Brücke.

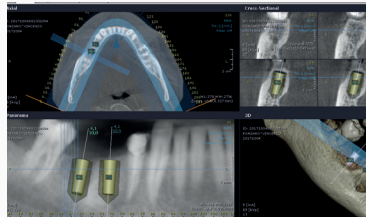
S.70



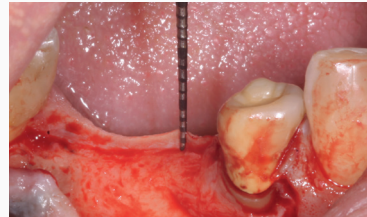
1. Reduzierter intermaxillärer Abstand und sichtbare Amalgam-Tätowierung.



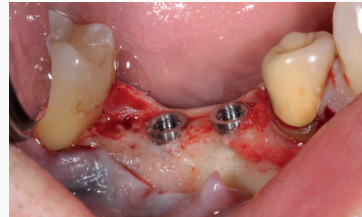2. Transversale Kontraktur des zahnlosen Kieferkammes.



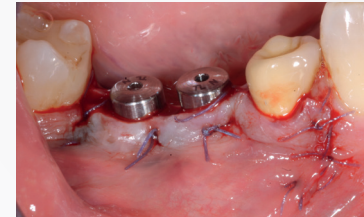
3. Digitale Implantatplanung.



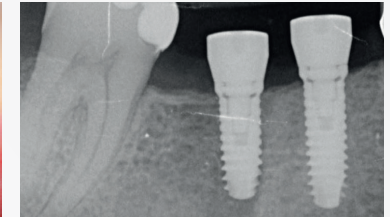
4. Vestibuläre Lappenpräparation und Beurteilung der Dicke der keratinisierten Gingiva (1,5 mm) für die Wahl der geeigneten transmukosalen Implantathöhe.



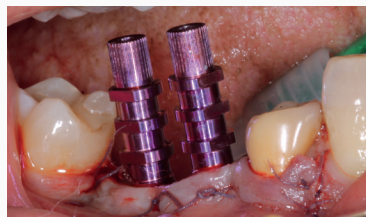5. Insertion von zwei Axiom® TL Tissue Level REG Implantaten mit einem Insertionsdrehmoment von 40 Ncm. Regio 46: Ø 4,0 mm, Länge 8,0 mm; Regio 45: Ø 4,0 mm, Länge 10 mm.



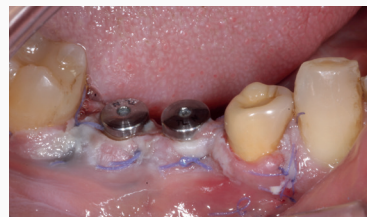6. Nahtverschluss mit resorbierbarem Nahtfaden 5-0 und Platzierung der Einheitschrauben.



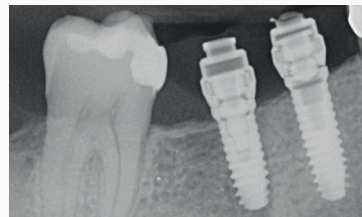
7. Röntgenaufnahme der Axiom® TL Tissue Level Implantate mit eingesetzten Einheitschrauben.



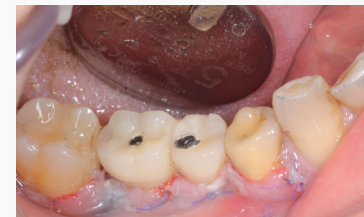8. Die Weichgewebslappen werden mehrere Minuten lang mithilfe der Einheitschrauben stabilisiert, dann werden die Abformpfosten platziert.



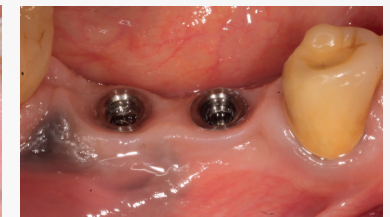
9. Situation 48 Stunden postoperativ.



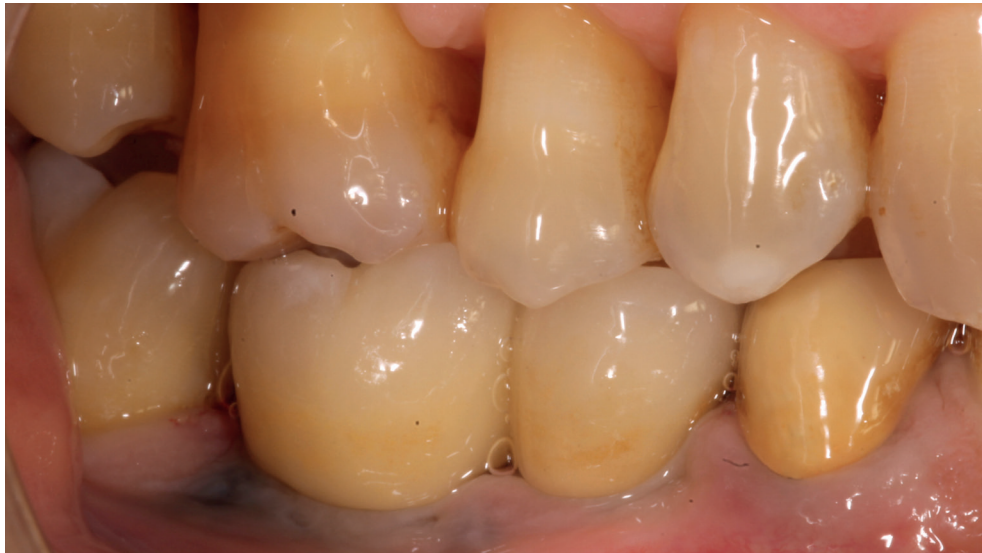10. Röntgenaufnahme zum Zeitpunkt der prothetischen Belastung 48 Stunden nach dem chirurgischen Verfahren: man beachte die provisorischen Sekundärteile mit integrierter inLink® Verbindung.



11. 48 Stunden postoperativ Eingliederung der glasfaserverstärkten provisorischen Versorgung. Die integrierten inLink® Halteschrauben werden mit 25 Ncm in den Axiom® TL Tissue Level Implantaten gesichert.



12. 90 Tage nach dem implantatchirurgischen Verfahren sind die periimplantären Gewebe adäquat ausgeformt, und die periimplantäre keratinisierte Mukosa ist breit genug, um das prothetische Verfahren für die definitive Versorgung einzuleiten.



19. Provisorische Brücke und Antagonisten in Okklusion.

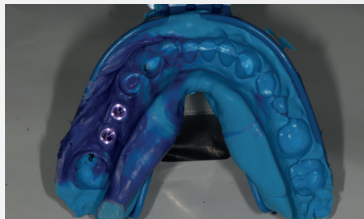


## Fazit

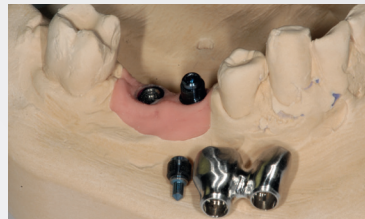Das chirurgische Verfahren zur Versorgung dieses zahnlosen Kieferkamms folgte einem weniger invasiven Ansatz und erlaubte eine Maximierung der keratinisierten Gingiva. In Verbindung mit dem verwendeten Implantatsystem war auf diese Weise eine Sofortbelastung (nach 48 Stunden) der Implantate mit einer provisorischen Versorgung möglich. Das innovative Axiom® Multi Level® Systems vereinfachte das Verfahren signifikant. Insbesondere die inLink® Verbindung, die ein schnelles Verschrauben mit nur 2 Schraubendrehungen ermöglicht, beschleunigt die Verfahren. Die Einproben und die Eingliederung der definitiven Versorgung waren dank des mit der Simeda® Lösung präzise und zuverlässig hergestellten CrCo-Gerüsts unproblematisch.

Trotz der unschönen Amalgam-Tätowierung und der ästhetisch nicht akzeptablen Krone in Regio 44 fügt sich die definitive Brücke harmonisch in das Weichgewebe ein, und das Ergebnis ist ästhetisch und funktionell zufriedenstellend.

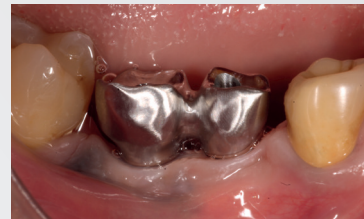S. 71



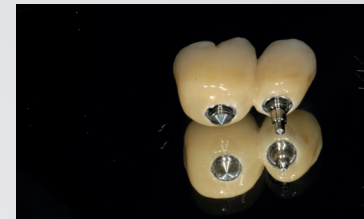13. Nach Entfernung des Provisoriums wird die Abformung für die definitive Versorgung vorgenommen. Die Abformung wird im Labor gescannt und digitalisiert, um die definitive Prothetik in der Planungssoftware zu konstruieren.



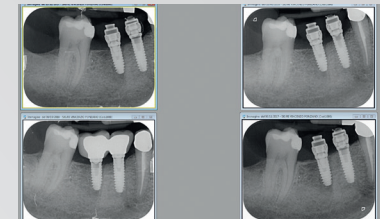14. Das mit der Simeda® Lösung hergestellte Gerüst wird auf dem Modell geprüft und nachgearbeitet: noch ohne integrierte inLink® Verbindungen.



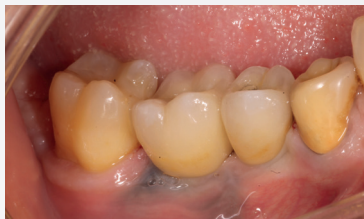15. Klinische Einprobe des Simeda® CrCo-Gerüsts.



16. Keramikverblendete Brücke mit integrierten inLink® Verbindungen.



17. Röntgenaufnahmen 120 Tage später am Tag der Eingliederung der definitiven Versorgung.



18. Die eingegliederte und mit 25 Ncm auf den Implantaten befestigte prothetische Versorgung fügt sich trotz der Amalgam-Tätowierung harmonisch in das Weichgewebe ein, auffällig ist nun allerdings die ästhetisch inadäquate Krone von Zahn 44.



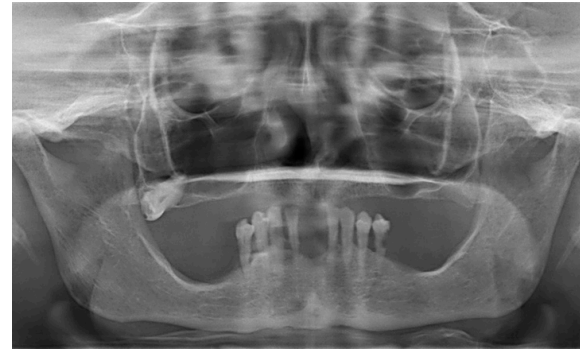

Dr. Jean-Baptiste VERDINO  
Hr. Jean-Michel MOAL, Hr. Gilles GIORDANENGO

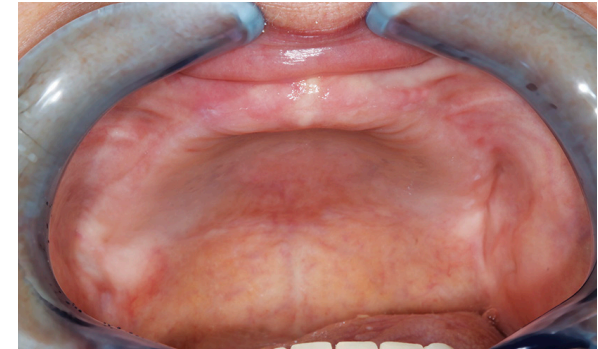
## Fallbericht

Eine 64-jährige Patientin ohne zahnmedizinische Vorgeschichte. Die Patientin ist seit mehr als 10 Jahren zahnlos, ihre herausnehmbare Vollprothese mag sie nicht tragen.

Der Unterkiefer ist mit einer herkömmlichen festsitzenden Versorgung versorgt.

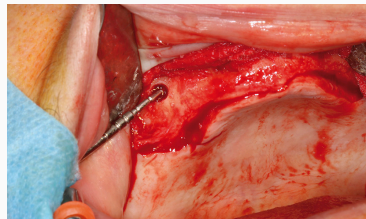


1. Prämaxilla und Prämolarenbereich [Zone 1 und 2 des Oberkiefers nach Bedrossian] mit ausreichendem Knochenangebot: Indikation für eine maxilläre Full-Arch-Versorgung auf 4 Implantaten mit angulierten distalständigen Implantaten zur Meidung des Sinus maxillaris.

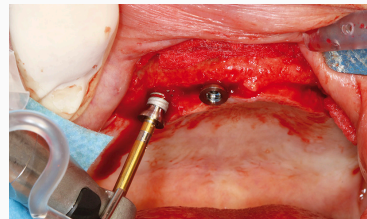


2. Zahnloser Kiefer.

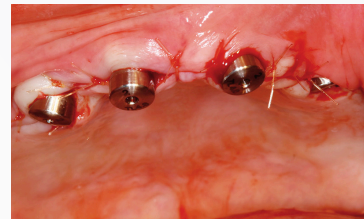
S.72



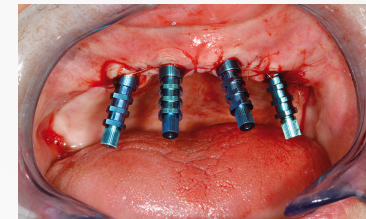
3. Identifizierung der Sinuswand vor der Platzierung des distalen Implantats.



4. Setzen des distalen angulierten Axiom® TL Tissue Level Implantats.




5. Nahtverschluss um die Gingivaformer.



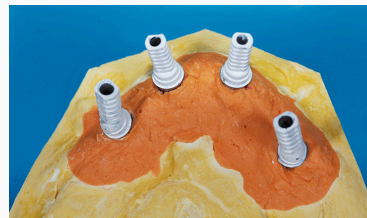6. Platzierte Abformpfosten für die postoperative Abformung zur Herstellung der provisorischen Sofortversorgung.



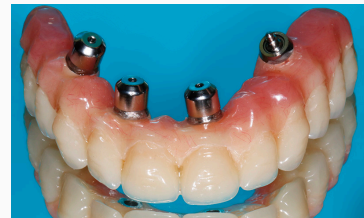7. Die Gipsabformung gewährleistet eine präzise Übertragung der Implantatpositionen und den passiven Sitz der Prothetik.



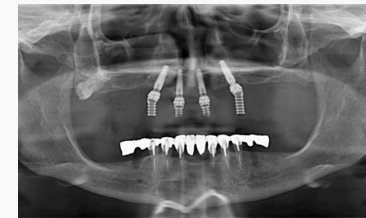
8. Provisoriumssekundärteile: die Sekundärteile sind mit einer Silanschicht und Opaker überzogen, um die Adhäsion des Kunststoffes zu verbessern und eine höhere Stabilität der provisorischen Versorgung zu erreichen.



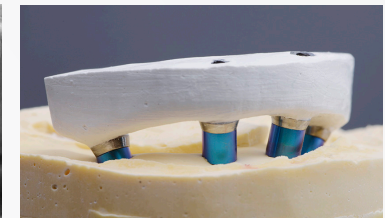
9. Auf die distalen Implantate werden angulierte Sekundärteile geschraubt.



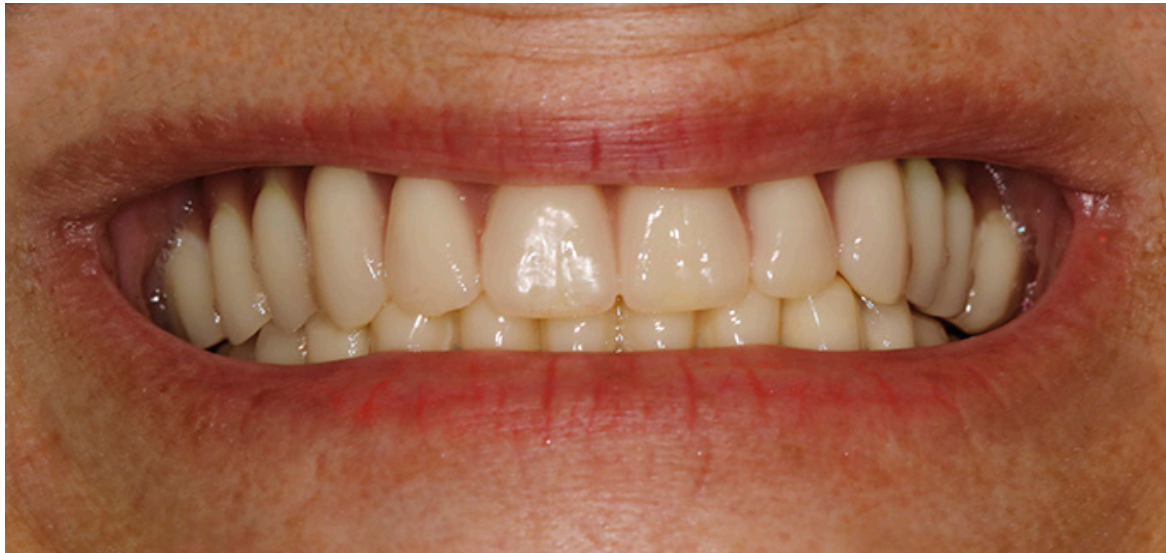10. Die polierte verschraubte Sofortversorgung.



11. Postoperative Panorama-Röntgenaufnahme.



12. Herstellung der definitiven Versorgung nach einer Einheitszeit von 4 Monaten: Prüfung des Modells und Herstellung eines Validierungsschlüssels aus Gips.



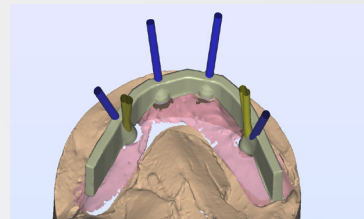
22. Lächeln der Patientin nach Abschluss der Behandlung, zum ersten Mal seit mehr als 10 Jahren ohne Gaumenplatte oder Haftcreme.

## Fazit

Die Verwendung der neuen Axiom® TL (Tissue Level) Implantate bot in diesem Fall mehrere Vorteile: die inLink® Verbindung ermöglicht den Ausgleich extremer Achsdivergenzen zwischen zwei Implantaten, sodass keine angulierten Zwischenaufbauten platziert werden müssen. Die Laborkomponenten vereinfachen die Herstellung der Sofortversorgung und die integrierte inLink® Verbindung mit geführten Halteschrauben vereinfacht das Eingliedern der Versorgung. Diese Vorteile und die Konstruktion und Herstellung mit der Simeda® CAD/CAM-Technologie ergeben ein Produkt, das sich durch hohe Zuverlässigkeit auszeichnet.



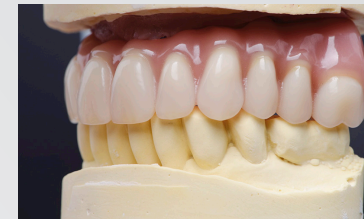13. Wax-up.



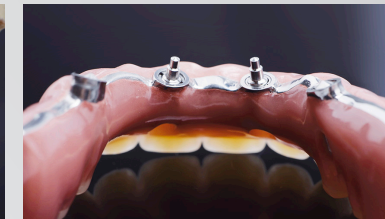14. CAD-Modell des Simeda® Oberkiefergerüsts. Im Seitenzahnbereich verdeutlichen die gelb dargestellten Schraubenkanäle und die blau dargestellten Implantatachsen die Angulation der Schraubenkanäle.



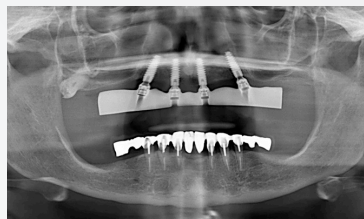15. Simeda® Titangerüst mit integrierten Halteschrauben für die Einprobe.



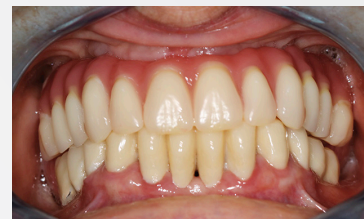16. Fertiggestellte Oberkiefer-Prothese mit künstlichem Zahnfleisch und Zähnen aus Kompositkunststoff.



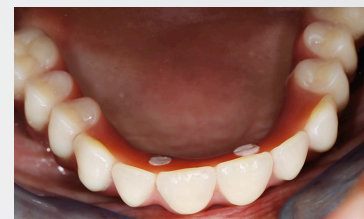17. Ansicht der Prothesenbasis. Da das Titangerüst direkt auf der Gingiva aufliegt, erleichtern Unterschnitte die Reinigung mit Interdentalbürsten, um eine optimale Mundhygiene zu gewährleisten.



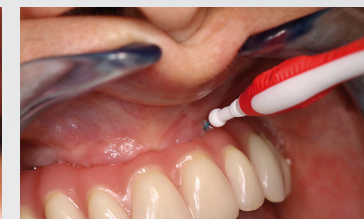18. Panorama-Röntgenaufnahme der eingegliederten definitiven Versorgung.



19-20. Eingegliederte Versorgung, Frontalansicht.



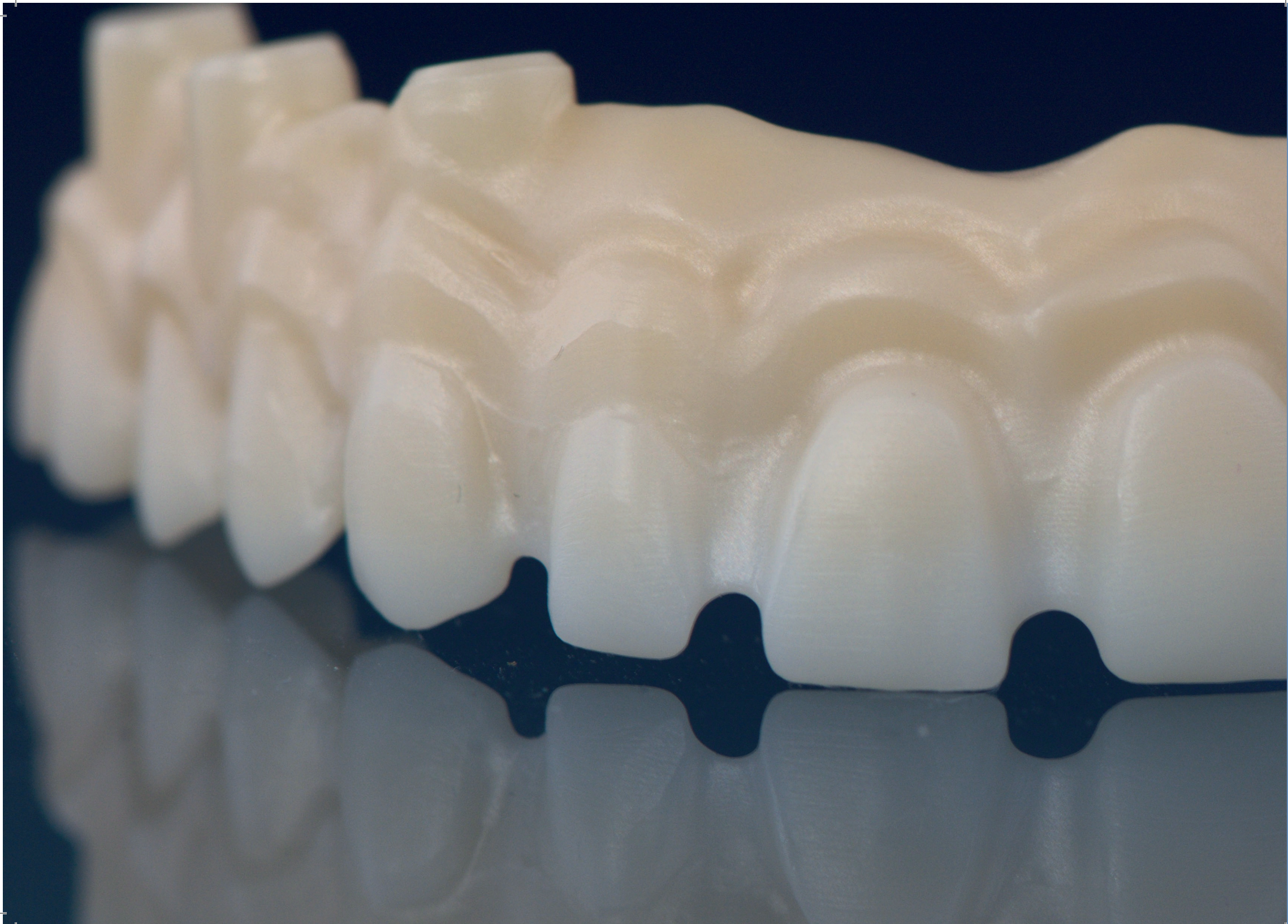20. Eingegliederte Versorgung, okklusale Ansicht.



21. Begünstigt die Anwendung von Interdentalbürsten.







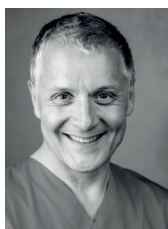

Danksagung



## DANKSAGUNG

### Zahnärzte



**Dr. Claude AUTHELAIN**  
Frankreich

- Universitätsdiplom Biomaterialien
- Universitätsdiplom Forensische Zahnmedizin, Sachverständigengutachten, Verletzungen, Identifizierung nach Zahn- und Kieferstatus



**Dr. Francis BAILLY**  
Frankreich

- Doktor der Zahnmedizin, Universität Lyon, Frankreich
- Universitätsdiplom Mund-, Kiefer- und Gesichtschirurgie und Implantologie
- Ausbildung in moderner zahnärztlicher Chirurgie und Knochenaufbau bei Prof. Khoury, Privatzahnklinik Schloss Schellenstein, Deutschland



**Dr. Jonatan BELEY**  
Frankreich

- Absolvent der Universitäten Paris VII, Nancy, Frankreich, und New York, USA
- Exklusive Privatpraxis für Mund- und Kieferchirurgie und Implantologie in Metz, Frankreich
- Mitglied der L'association Francaise d'Implantologie (AFI)



**Dr. Reda BEN KIRAN**  
Frankreich

- Zahnchirurgische Privatpraxis für Dentalimplantologie und prothetische Zahnheilkunde in Cannes, Frankreich
- Ehemaliger wissenschaftlicher Assistent der Universitätsklinik
- Certificate of Advanced Graduate Study (CAGS) der TUFTS University, Boston, USA
- Certificat de compétence en implantologie der DGIO-AFI



**Dr. Philippe BOGHANIM**  
Frankreich

- Arzt und Dozent an der Klinik für Implantologie der Universität Toulouse, Frankreich
- Universitätsdiplom Implantologie der Universität Toulouse III, Frankreich
- Universitätsdiplom Gnathologie, Okklusale Rehabilitation und Prothetik der Universität Toulouse III, Frankreich



**Dr. Pierre BRUET**  
Frankreich

- Praxis für Implantologie in Moulins, Frankreich
- Zertifikatsstudium Biomaterialien
- Universitätsdiplom Chirurgische und Prothetische Implantologie der Universität Paris VII, Frankreich
- Universitätsdiplom Präimplantologische und Perimplantäre Chirurgie der Universität Paris XI, Frankreich



**Dr. Paolo CALAMAI**  
Italien

- Universitätsdiplom Zahnmedizin und Zahnärztliche Prothetik der Universität Florenz, Italien
- Spezialisierung auf Zahnchirurgie und Prothetik in Brasilien, zunächst an der Universitätsklinik IPENO, Florianopolis, dann an der Universidade Nove de Julho, São Paulo, Brasilien



**Dr. Philippe COLIN**  
Frankreich

- Privatpraxis in Montpellier, Frankreich
- Arzt am Universitätsklinikum CHU de Nîmes, Frankreich
- Universitätsdiplom Mund- und Kieferchirurgie



**Dr. Leonardo DASSATTI**  
Italien

- Universitätsdiplom Zahnmedizin und Zahnprothetik der Università Cattolica del Sacro Cuore (USCS) Rom, Italien, 1994
- Vertragsprofessor am Lehrstuhl für Mukogingivale Chirurgie und Parodontologie der UCSC



**Dr. Loïc DAVID**  
Frankreich

- Universitätsdiplom Präimplantologische und Perimplantäre Chirurgie der Universität Paris, Frankreich
- Absolvent des Postgraduiertenprogramms Parodontologie und Implantologie NY - Bordeaux
- Zertifikatsstudium Parodontologie, Bordeaux, Frankreich



**Dr. Egon EUWE**  
Italien

- 1982 Universitätsdiplom der Universität Utrecht, Niederlande
- Aktives Mitglied der European Association for Osseointegration (EAO)
- Aktives Mitglied der European Academy of Esthetic Dentistry



**Dr. Christophe FORESTI**  
Frankreich

- Mehr als 20 Jahre klinische Erfahrung in den Bereichen Dentalimplantologie, präimplantologische und periimplantäre Chirurgie und Implantatprothetik, diverse Universitätsdiplome und Schulungszertifikate verschiedener wissenschaftlicher Gesellschaften



**Dr. Giuliano FRAGOLA**  
Spanien

- Universitätsdiplom Zahnmedizin der Universidad Complutense de Madrid, Spanien
- Masterabschluss Implantologie, Parodontologie und orale Rehabilitation
- ITI Fellow und Referent (International Team for Implantology)



**Dr. Carlos GARGALLO**  
Spanien

- Hochschuldiplom Implantatprothetik der Academia Francesc Pejoan, Barcelona, Spanien
- Universitätsdiplom Zahnmedizin der Universidad Internacional de Cataluña (UIC Barcelona), Spanien
- Absolvent des Postgraduiertenprogramms Moderne Zahnästhetik der Societat Catalana d'Odontologia i Estomatologia (SCOE), Barcelona, Spanien



**Dr. Gian Battista GRECO**  
Italien

- Universitätsdiplom der Universität Triest (2000), Italien
- 2007 – 2008 Absolvent des zweijährigen Masterprogramms Prothetik und Implantatprothetik unter Dr. Stefano Gracis, Mailand, Italien



**Dr. Thomas GUILLAUMIN**  
Frankreich

- Doktor der Zahnchirurgie (2000), Nancy, Frankreich
- Universitätsdiplom der Universität Strassburg, Frankreich
- Privatpraxis für Implantologie und Parodontologie in Mondelange, Moselle, Frankreich



**Dr. Philippe HERAUD**  
Frankreich

- Doktor der Zahnchirurgie
- Privatpraxis für Parodontologie, Implantologie und Präimplantologische Chirurgie
- ITI Fellow



**Dr. Diego LONGHIN**  
Italien

- Universitätsdiplom Zahnmedizin und Zahnärztliche Prothetik der Universität Padua, Italien
- Kurse für anatomische Dissektion und Techniken der Sinusbodenelevation unter Dr.T. Testori und P. Valenti, Universität Paris V.



**Dr. Andrea LUCIANI**  
Italien

- 1998 Universitätsdiplom Zahnmedizin und Zahnärztliche Prothetik der Universität Palermo, Italien
- Lehrbeauftragter für Implantologie; Privatpraxis für Mundchirurgie und Implantologie in Palermo, Italien, Berater



**Dr. Federico MANDELLI**  
Italien

- 2006 Universitätsdiplom Zahnmedizin und Zahnärztliche Prothetik der Universität Mailand, Italien
- Spezialisierung auf Odontostomatologie an der Universität Mailand, Italien



**Dr. Patrice MARGOSSIAN**  
Frankreich

- Akademischer Lehrbeauftragter
- Doktor der Zahnheilkunde
- Privatpraxis für Paroimplantologie in Marseille, Frankreich



**Dr. Antoine MONIN**  
Frankreich

- Implantologie - Parodontologie - Mundchirurgie
- Universitätsdiplom Implantologie (Corte)
- Universitätsdiplom Implantologie (Nizza)
- Zertifikatskurs Sedierung (Marseille)



**Dr. Issur OTTMUN-CHUND**  
Frankreich

- Universitätsdiplom Interdisziplinäre Zahnmedizin
- Universitätsdiplom Implantologie
- Zertifikatsstudium Biomaterialien, Université Louis Pasteur, Strassburg, Frankreich



**Dr. José Luis PADROS**  
Spanien

- Universitätsdiplom Zahnmedizin der Universität Barcelona, Spanien
- Universitätsdiplom Zahnmedizin der Universität Barcelona, Spanien
- Professor und Direktor des Postgraduiertenprogramms Moderne Zahnästhetik der Societat Catalana d'Odontologia i Estomatologia (SCOE), Barcelona, Spanien



## DANKSAGUNG

### Zahnärzte



Dr. Nicolas RENOU  
Frankreich

- Doktor der Zahnchirurgie
- Hochschuldiplom Dentalimplantologie



Dr. Sergio SALINA  
Italien

- Abschluss des Studiums der Zahnmedizin 1995, Spezialisierung auf Odontostomatologische Chirurgie (2007), Universität Mailand, Italien Spezialisierung auf Parodontologie in Verona



Dr. Jean-Baptiste VERDINO  
Frankreich

- Doktor der Zahnchirurgie
- Ehemaliger wissenschaftlicher Assistent der Universitätsklinik
- Diplôme d'études approfondies (DEA) Chirurgie

S.78

### Dentallabore



Hr. Alain ARDIC  
Frankreich

Vision Esthétique  
Dentallabor



Hr. Pascal AUGÉ  
Frankreich

Atelier Dentaire  
Dentallabor



Hr. Luigino BENVENU  
Italien

Laber Odontotecnica  
Snc Di  
Benvegnu'Luigino E C



Hr. Alexandre BIENFAIT  
Frankreich

Bienfait Dentallabor



Hr. Jean-Pierre CASU  
Frankreich

Auszeichnung als bester  
Dentaltechniker  
Kosmeteeth Dentallabor



Hr. Philippe CAVELIUS  
Frankreich

Cavelius Dentallabor

## Dentallabore



Hr. Romain  
CIAFFOLONI  
Frankreich

Ciaffoloni Dentallabor



CORUS Garbident  
Spanien

Dentallabor



Hr. Laurent  
DESABRES  
Frankreich

JDL Dentallabor



Hr. Giuseppe  
EMANUELE  
Italien  
Mediterranea  
Dentallabor



Hr. Jean-Marc ETI-  
ENNE  
Frankreich

Céralor Dentallabor



Hr. Cyrille FERREIRA  
Frankreich

Romane  
Dentallabor




Hr. Frédéric FOURET  
Frankreich

Design Dentaire  
Dentallabor



Hr. Federico FOLEGATTI  
Italien

Nuova Eliodent  
Dentallabor



Hr. Gilles GIORDANENGO  
Frankreich

All Prolab Dentallabor  
(definitive Versorgung)



Hr. Fabio LEVRATTO  
Frankreich

Mitglied der Oral Design  
Italy Group



Hr. Jean-Michel MOAL  
Frankreich

(Sofortbelastung)



Hr. Massimo MOTISI  
Italien

Mediterranea  
Dentallabor



Hr. Jérôme OZENNE  
Frankreich

Jérôme Ozenne  
Dentallabor



Hr. Pasquale PALMIERI  
Italien

Palmieri Pasquale  
Dentallabor



Hr. Stevie PASQUIER  
Frankreich

Gilles PHILIP  
Dentallabor



Hr. Gilles PHILIP  
Frankreich

Gilles PHILIP  
Dentallabor



Hr. Rafa POMBO  
Spanien

Dien-T  
Dentallabor



Hr. Stefano ROTA  
Italien

Gierrelab  
Dentallabor



Fr. Zeliha  
SAHIN KARAKUS  
Frankreich



Hr. Duccio ZACCARELLI  
Italien

Moretti  
Dentallabor



ANTHOGYR SAS  
2 237 avenue André Lasquin  
74700 Sallanches - Frankreich  
[www.anthogyr.com](http://www.anthogyr.com)



C193\_GB - 2019-09

