Informe de caso

Restauración de arcada completa sobre 4 implantes Axiom X3®

Dr. Damien Carrotte
Francia

axiomX3®

Anthogyr
A Straumann Group Brand

Dr. Damien CARROTTE

Francia

PRESENTACIÓN DEL CASO

Esta paciente de 71 años nos fue remitida a principios de 2019 para una restauración del maxilar superior. La operamos el 20 de marzo de 2019, utilizando una técnica de restauración de arcada completa sobre 4 implantes.
Satisfecha con la restauración funcional y estética lograda con este primer tratamiento, nos consultó de nuevo dos años más tarde para realizar el mismo procedimiento en la mandíbula después de perder un diente importante para la estabilidad de su sobredentadura extraíble.

Teniendo en cuenta la baja altura ósea sobre el nervio alveolar y el volumen interforaminal más que adecuado, se planificó una restauración de arcada completa sobre 4 implantes.

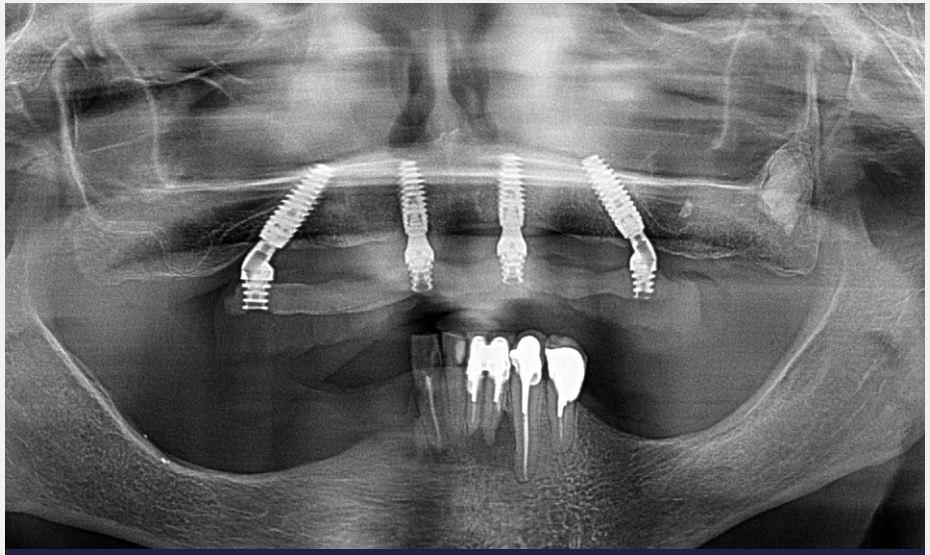

1. Radiografía preoperatoria.

axiomx3®

Anthogyr
A Straumann Group Brand

2a. 2b. Estado inicial de la mandíbula

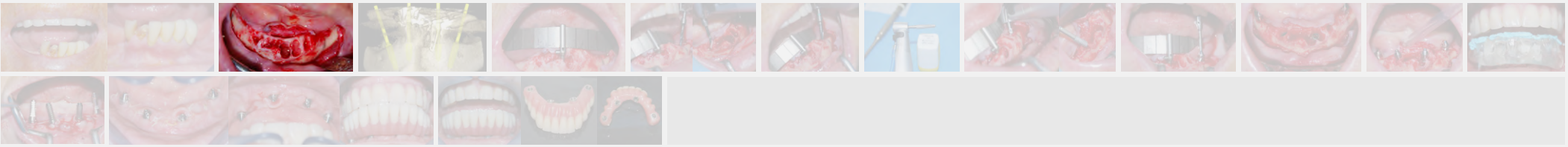

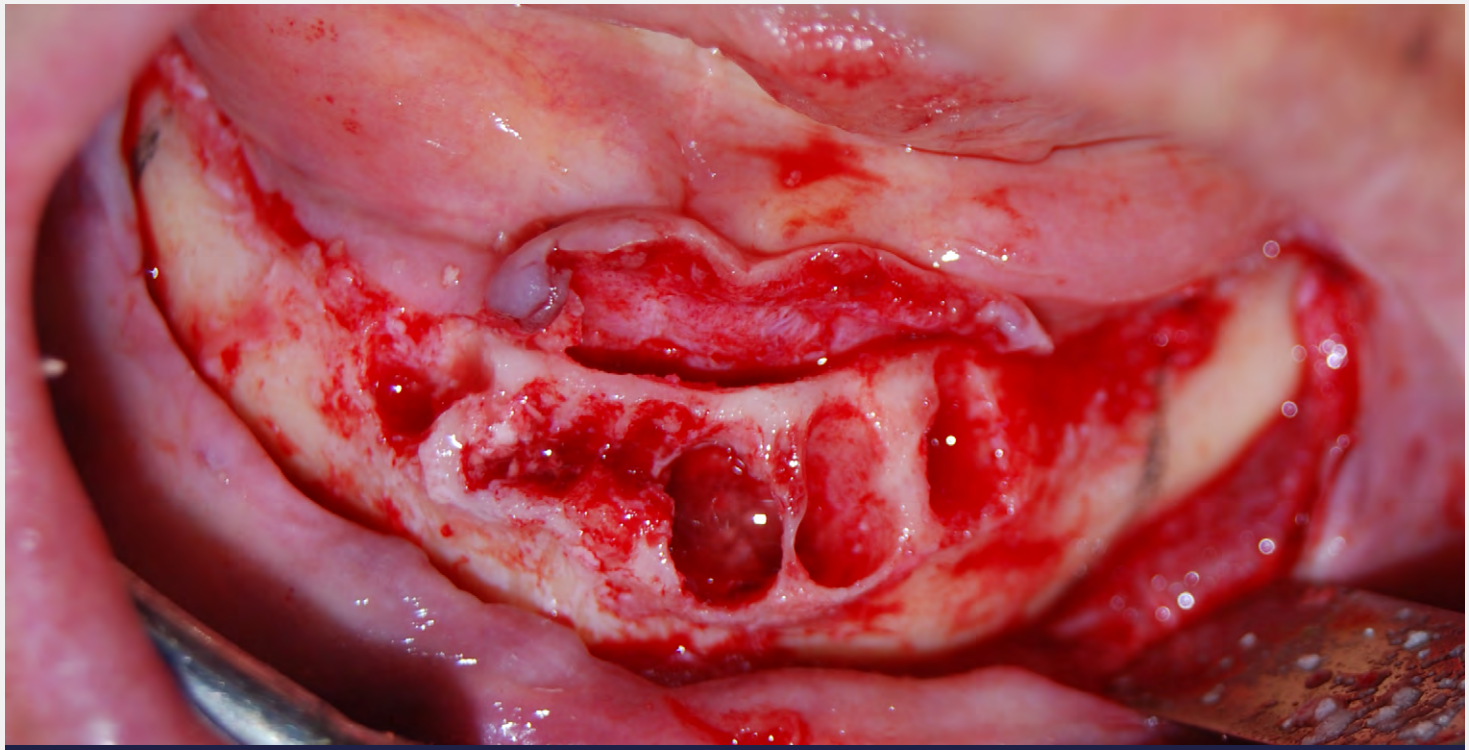

3. Tras la extracción y resección óseas, se llevó a cabo el desbridamiento óseo y regularización de la cresta para obtener al menos 5 mm de anchura y un hueso plano que permitiera la cicatrización plana de la mucosa, facilitando el acceso para la higiene de la paciente (sin retención de placa ni alimentos).

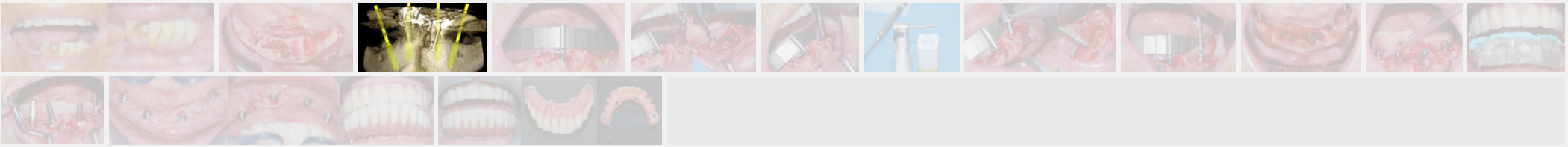

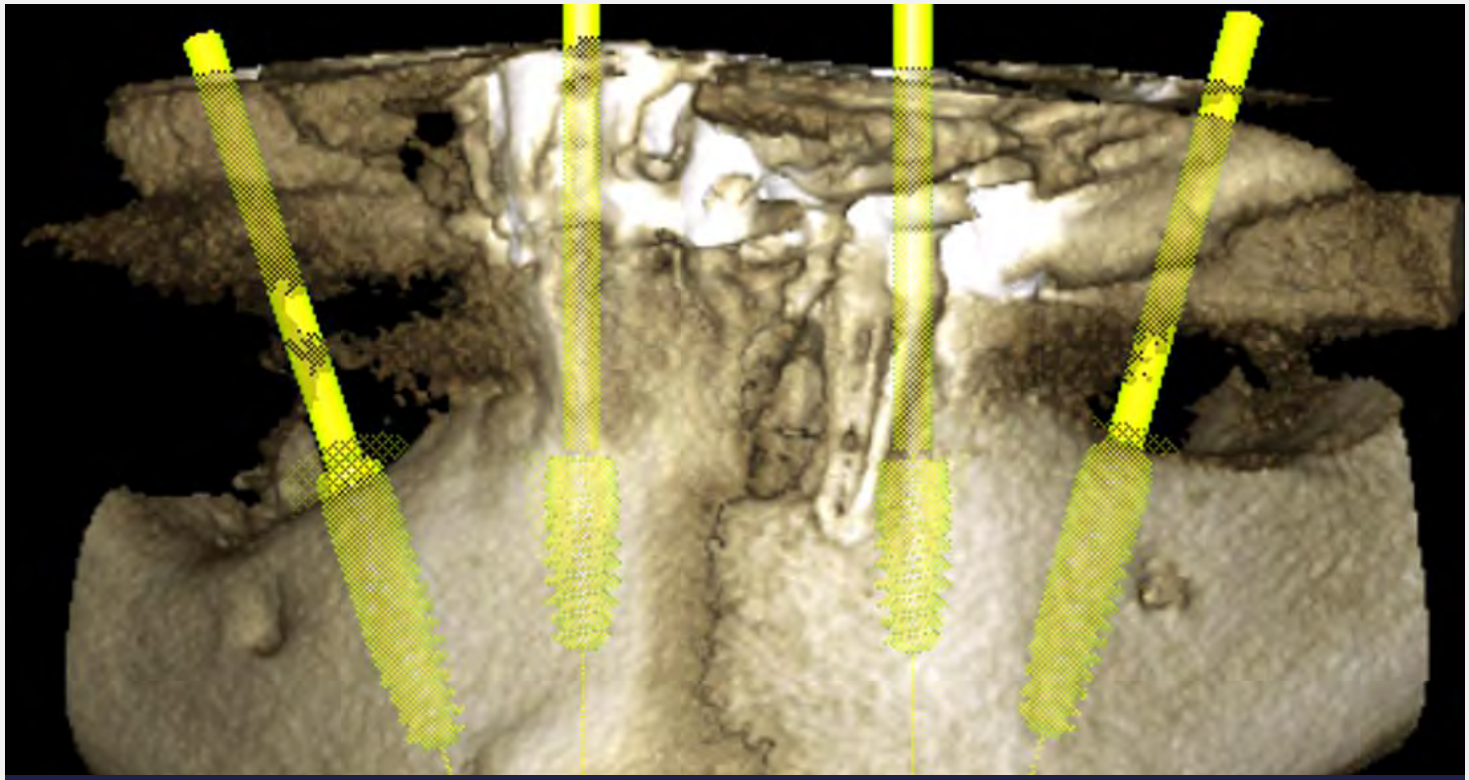

4. Objetivos de planificación: elección de los implantes, respeto por la simetría (biomecánica compatible con los modelos 3D de resistencia de una restauración de arcada completa sobre 4 implantes) y estimación de la altura máxima de la cresta a resecionar.

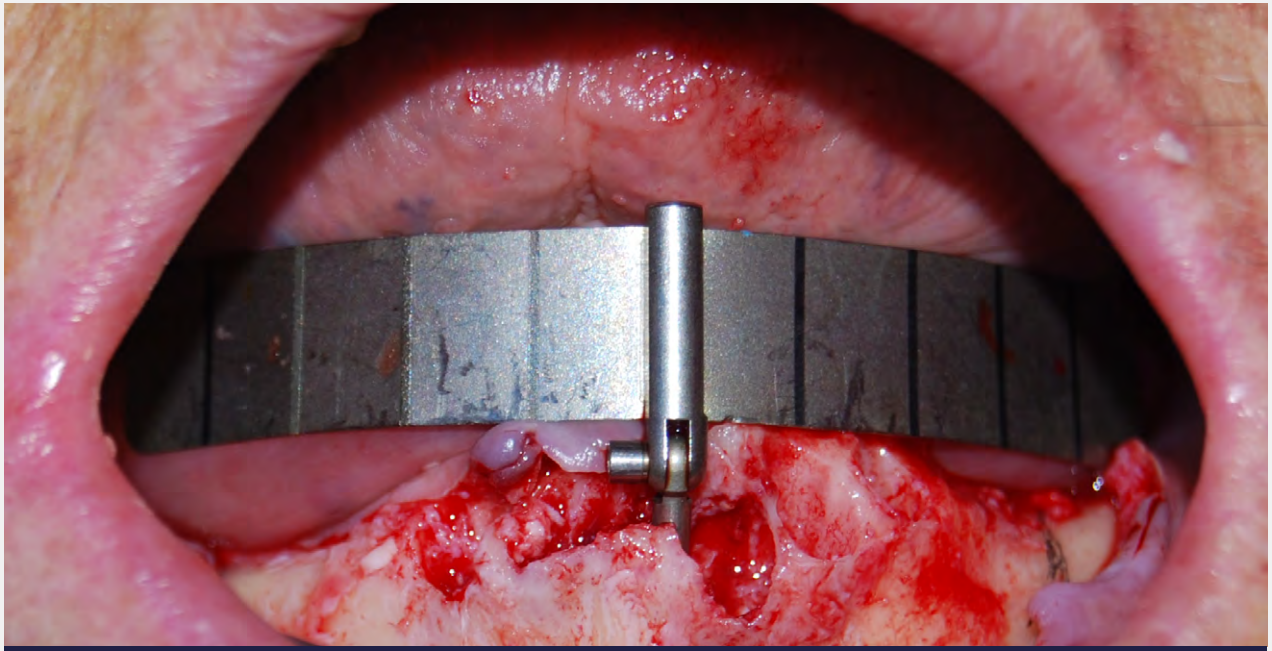

5. El eje del implante graduado y la guía de simetría (guía de perforación angulada ref. INGFA) **se utilizan para visualizar la arcada futura y los ejes de los implantes posteriores con una inclinación distal de 30°.**

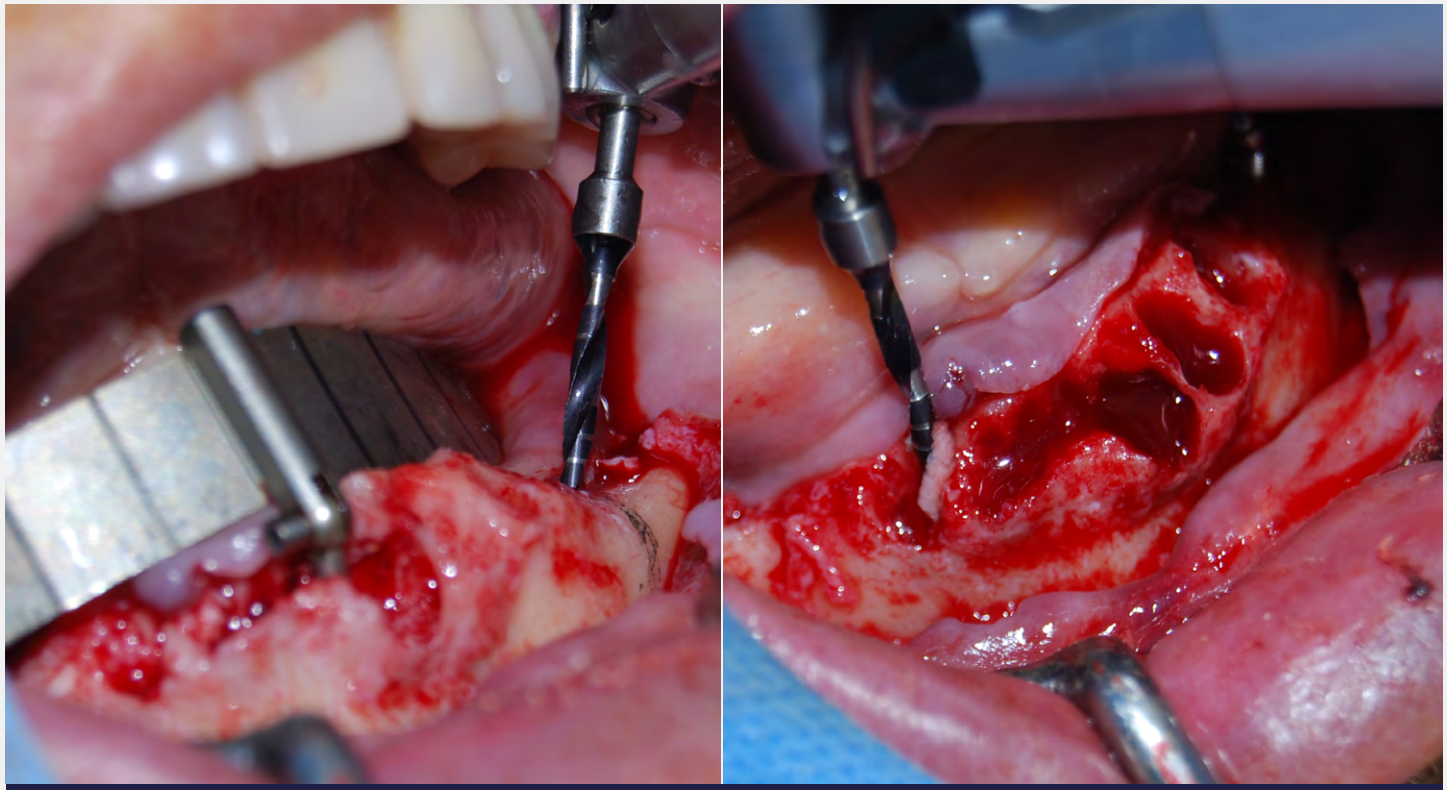

6a. 6b. Colocación de la fresa piloto utilizando la guía de simetría; la guía luego se retira, ya que interfiere con la perforación.

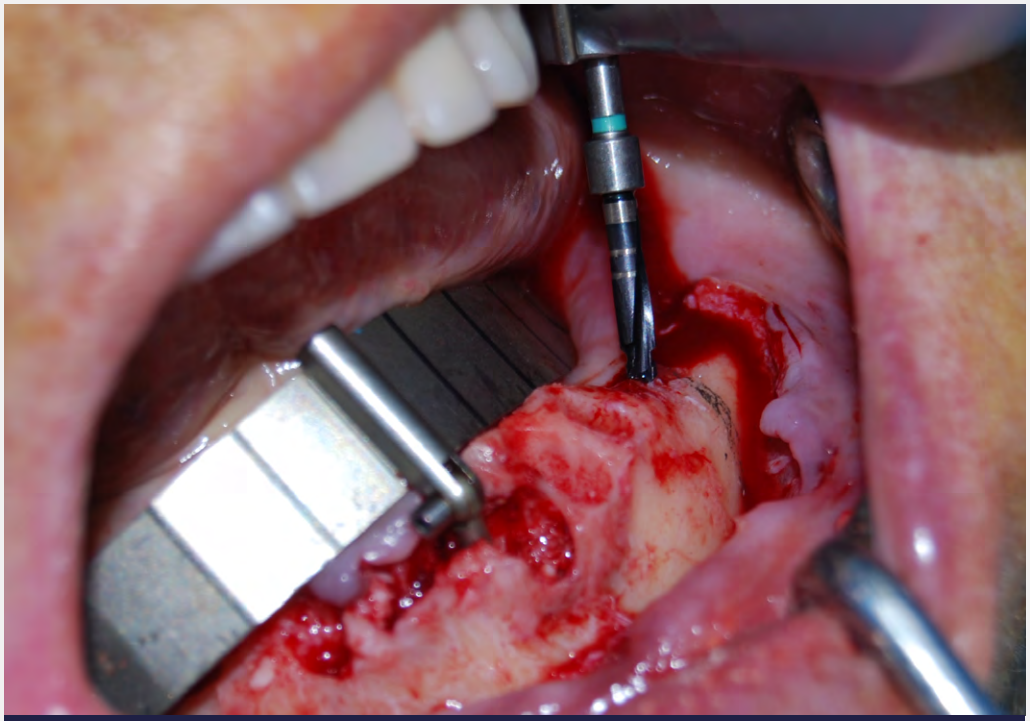

7. En hueso de baja densidad, el protocolo quirúrgico de Axiom X3® indica una secuencia de fresado acortada. Como la superficie de la cresta se ha decorticado debido al aplanamiento de la arcada, aquí una fresa de 2,0/2,4 mm es suficiente para la colocación de un implante de 4 mm.

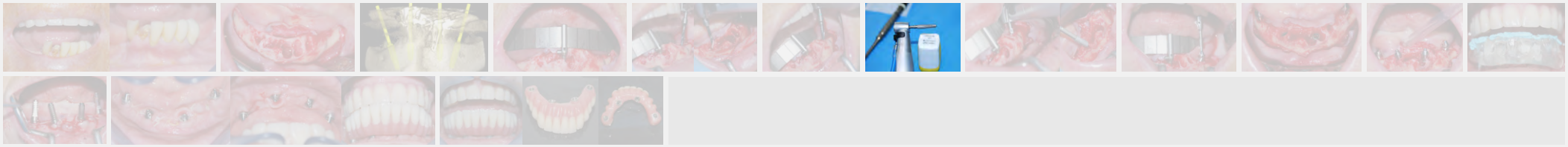

8. Implante Axiom X3® con un diámetro de 4 mm y longitud de 16 mm para la colocación en las posiciones 35 y 45.

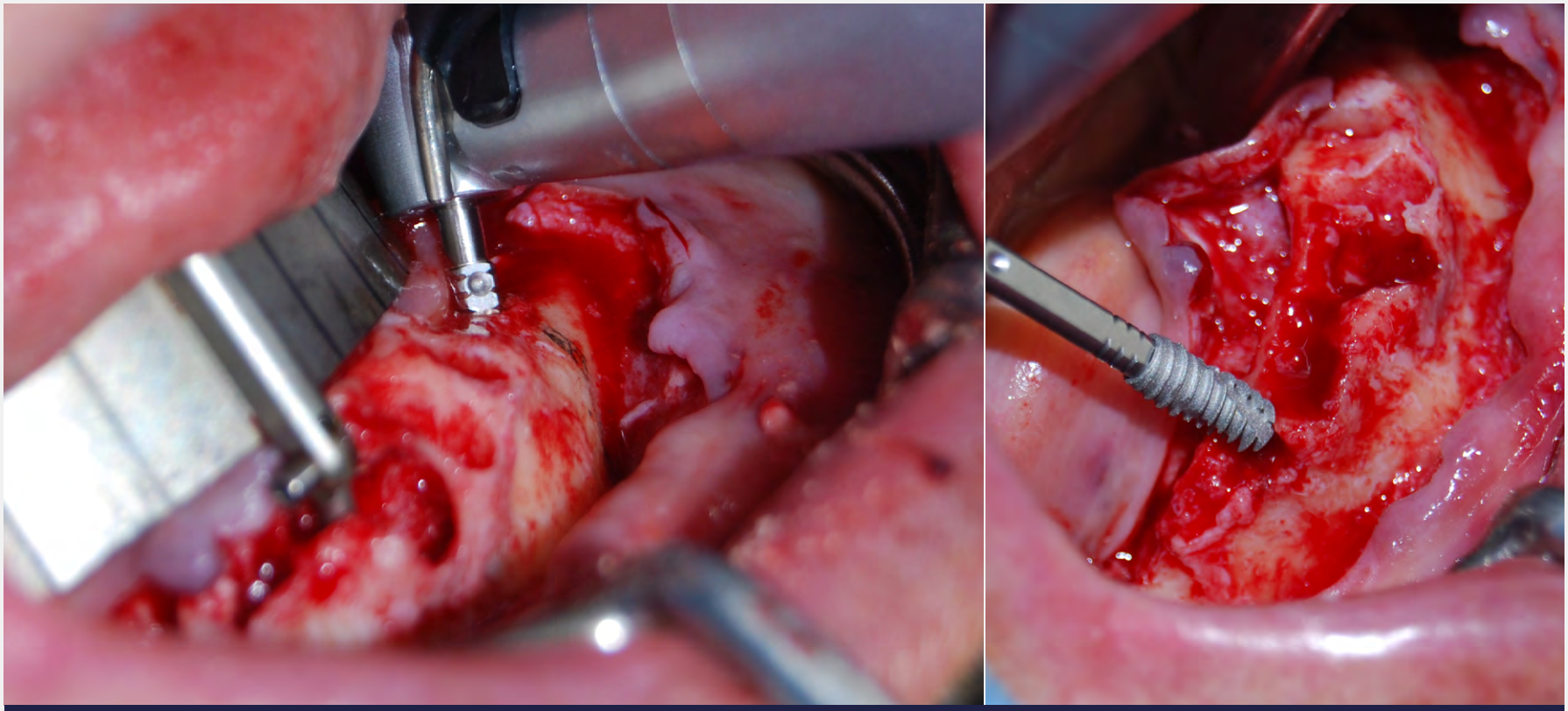

9a. 9b. Implantes anteriores en las posiciones 32 y 42. Todos los implantes se estabilizan a un torque de 35 N.cm. El aumento gradual del torque durante la cirugía conduce a un ISQ equivalente al obtenido en nuestra práctica habitual con implantes colocados a un torque de 50 N.cm.

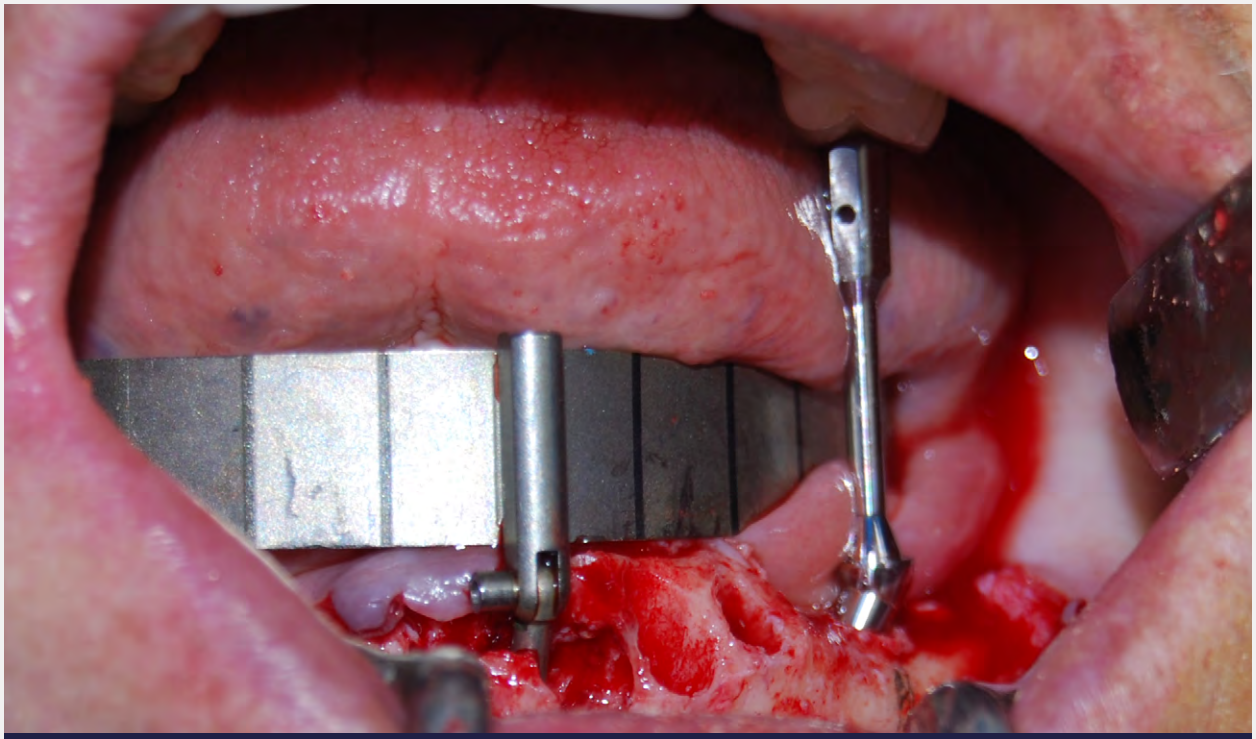

10. Colocación de un pilar Multi-Unit indexado, con un diámetro de 4,8 mm, altura gingival de 3,5 mm, angulado a 30°, que permite el ajuste axial. Este pilar permanece en su lugar y solo se desenrosca si la modificación de los tejidos circundantes o el envejecimiento de la prótesis requiere su reemplazo por un pilar con una altura gingival más baja. Elegimos pilares indexados porque, en caso de que se desatornille accidentalmente durante una revisión, es fácil encontrar de nuevo la posición inicial.

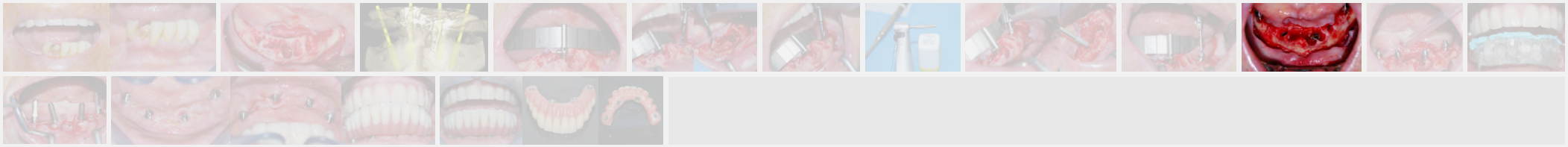

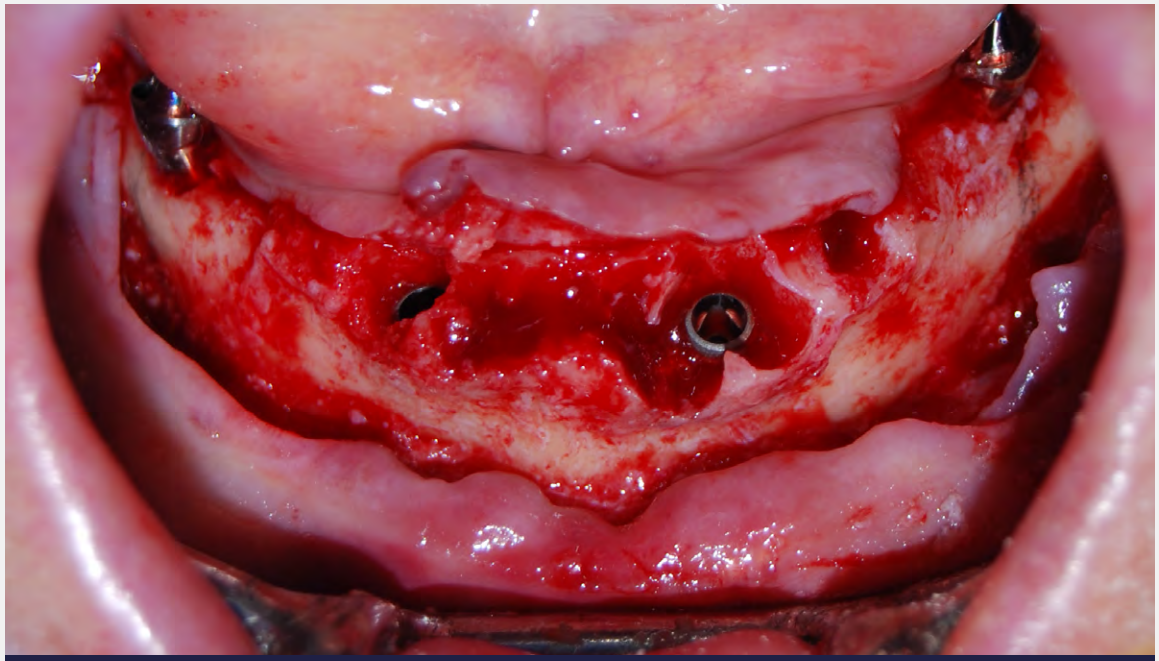

11. Simetría y comprobación de la posición subcrestal de los implantes: de 0,5 a 1mm por debajo de la cresta.

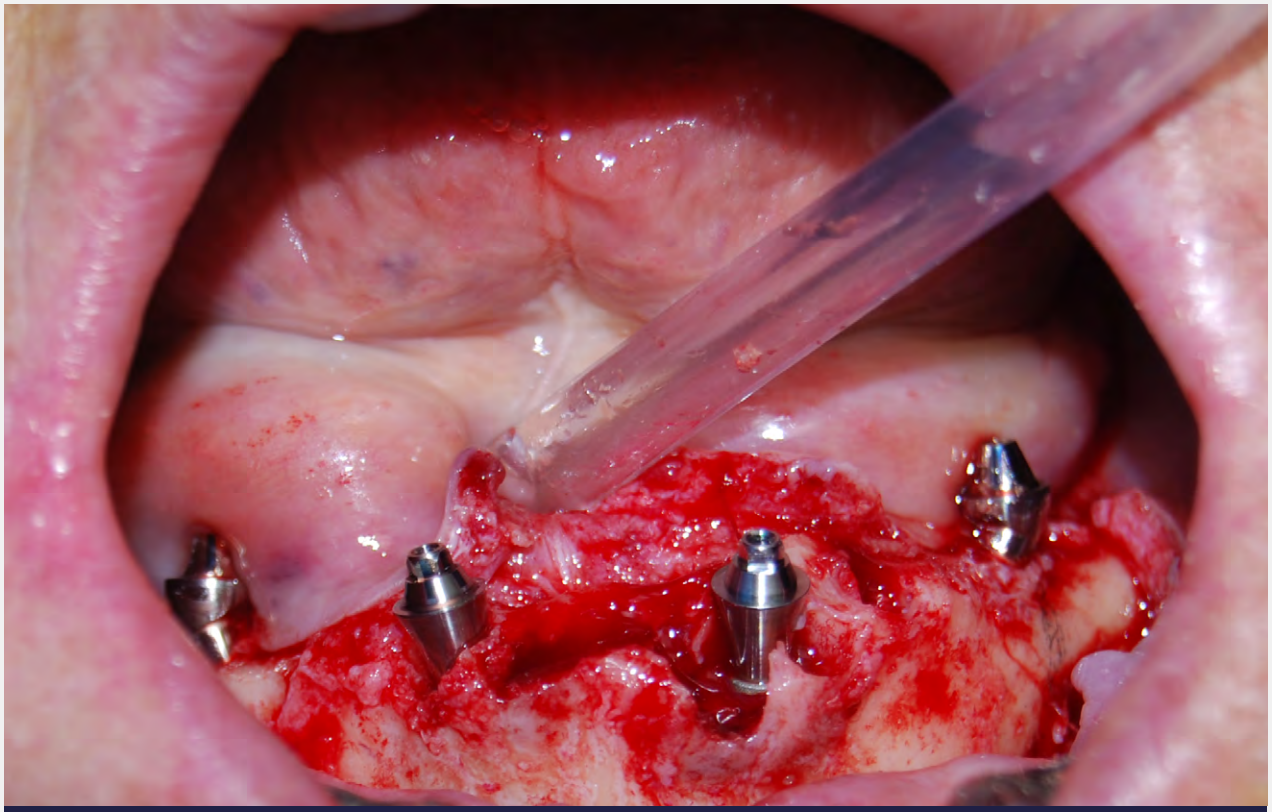

12. Pilares Multi-Unit en su lugar antes de las suturas.

13. Se toma la impresión con la guía de oclusión y una copia del proyecto estético en resina transparente, abierto en el corredor protésico.

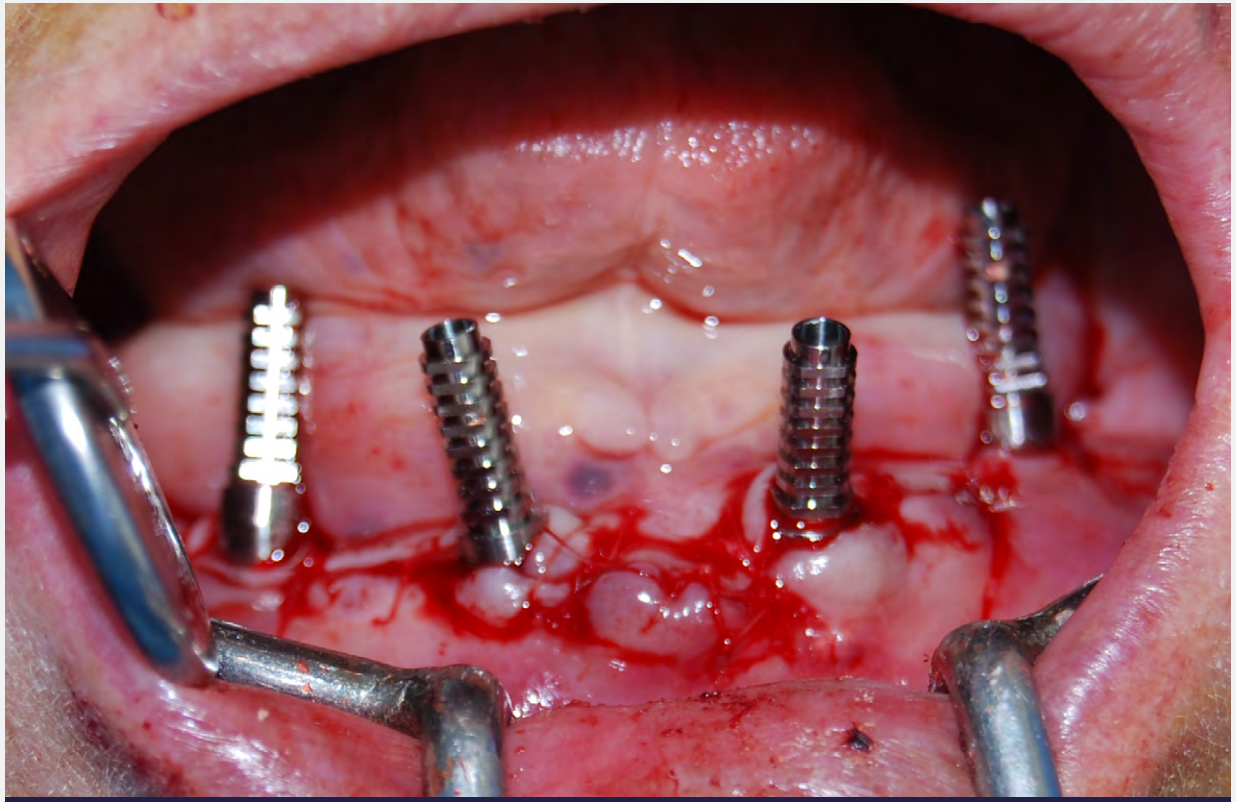

14. La altura de los pilares provisionales se corresponde con la altura de los dientes extraídos y del hueso resecado por osteotomía crestal. Se incluirán en el refuerzo de la prótesis inmediata que se entrega unas horas más tarde.

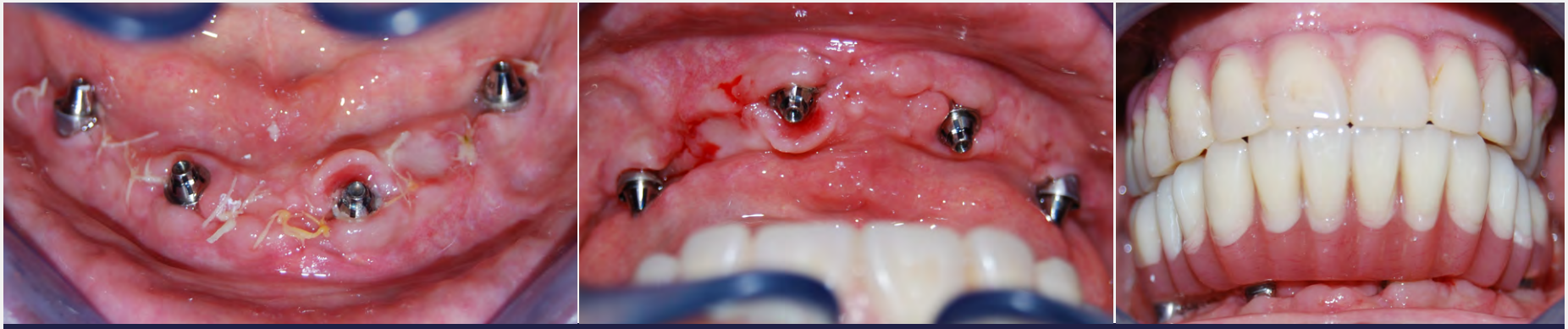

15. 16. 17. Retirada de las suturas 10 días después de la cirugía y colocación de la sobredentadura el mismo día. Esta sesión permite recordar los principios de la rehabilitación masticatoria con una dieta adaptada durante 8 semanas y comprobar la ausencia de contacto de las áreas posteriores del puente.

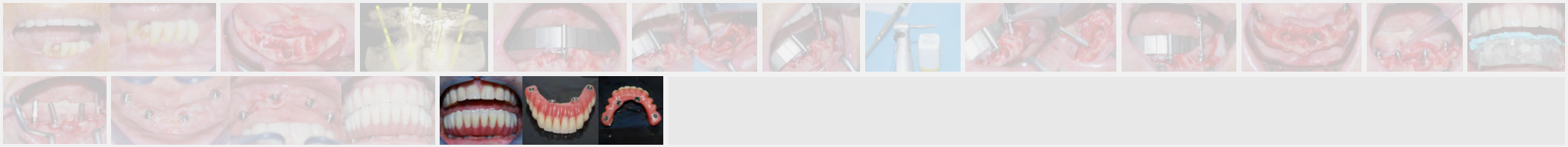

18. 19. 20. En mi consulta, las sobredentaduras inmediatas realizadas el día de la cirugía permanecerán en la boca durante al menos 18 meses; el tiempo para probar la nueva función completa y la dimensión vertical de la oclusión apropiada. Por tanto, después de haber validado el éxito de la osteointegración de los implantes (aproximadamente 3 meses después de la cirugía), la decisión de realizar la sobredentadura final tendrá lugar después de 18 meses. En este momento se evaluarán la función, estética, resistencia de la resina, dimensión de oclusión vertical, soporte labial, etc. Si todos estos parámetros son satisfactorios, estas sobredentaduras inmediatas pueden permanecer en la boca durante otros 4-5 años antes de realizar las sobredentaduras finales. Esto permite a muchos pacientes reunir los recursos económicos para esta segunda prótesis.

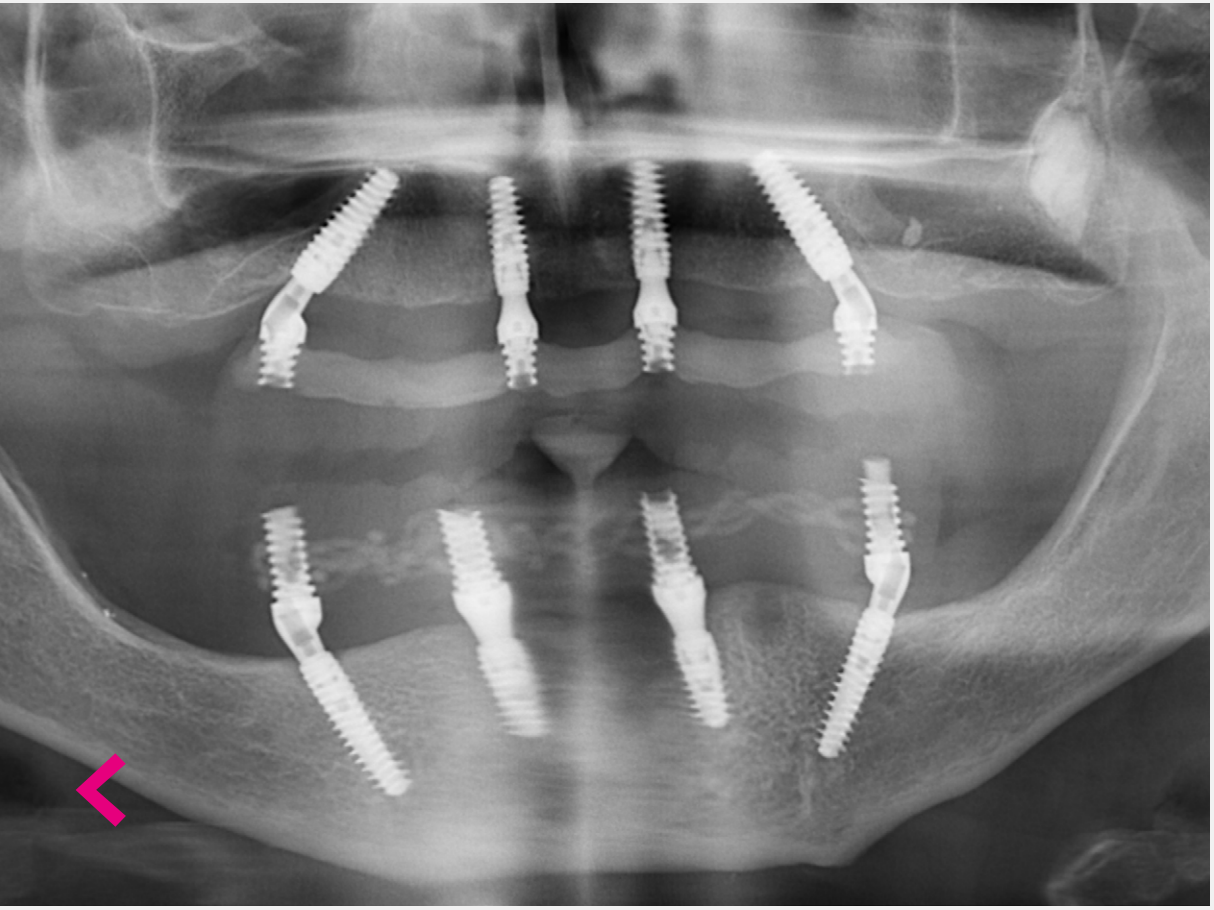

El uso de los nuevos implantes Axiom X3®, gracias a la adaptabilidad del protocolo, ahorra tiempo y aumenta la previsibilidad del tratamiento debido a la reducción del número de fresas (hasta 2 en hueso de baja densidad) y la fiabilidad de la estabilidad primaria percibida, con lo que se obtiene una mejora del ISQ.

Estas ventajas deberían contribuir todavía más al progreso de las restauraciones de arcada completa sobre 4 implantes para permitir un éxito cercano al 100 % al cabo de 1 año.

Dr. Damien CARROTTE

Francia

- Graduado en la Facultad de Lyon en 1999
- Ex asistente universitario y hospitalario en prótesis permanentes en la Facultad de Lyon durante 4 años
- Máster en Biología Humana (MSBM) CES [Certificado de Estudios Especiales] en prótesis cementadas
- DIU [Diploma Interuniversitario] en Anatomía e Implantología Oral
- Diploma Universitario en Experiencia Maxilofacial y Oral

axiomx3®

Anthogyr
A Straumann Group Brand

Créditos de las fotos: Anthogyr, Dr. Carrotte. Todos los derechos reservados. Fotografías no contractuales. **07-2023**

Productos sanitarios previstos para uso profesional en odontología. No cubiertos por la Seguridad Social. Clases IIb. CE0459.
LNE/G-MED - Fabricante: Anthogyr. Lea atentamente las instrucciones de los manuales y guías de usuario.

Follow us!

https://www.instagram.com/anthogyriberica/

Anthogyr
A Straumann Group Brand