# Remodelado óseo óptimo con los implantes Axiom® BL REG

- Gran estabilidad ósea
- Excelentes resultados estéticos

Resultados de un ensayo clínico controlado aleatorizado prospectivo y multicéntrico de 3 años

**3 años**
**6 centros**
**60 pacientes**
**120 implantes Axiom® REG**
**Tasa de supervivencia 97%**

RANDOMISED CONTROLLED CLINICAL TRIAL

Sergio Salina, Federico Gualini, Fabio Rigotti, Cristian Mazzarini, Diego Longhin, Mauro Grigoletto, Jacopo Bulk, Luca Strinati, Marco Esposito

**Subcrestal placement of dental implants with an internal conical connection of 0.5 mm versus 1.5 mm: Three-year after loading results of a multicentre within-person randomised controlled trial**

KEY WORDS
aesthetics, bone level, dental implant, subcrestal placement

ABSTRACT
**Purpose:** To evaluate whether there are some clinical benefits by placing single dental implants 0.5 mm versus 1.5 mm subcrestally in bone level sites.
**Materials and methods:** Subjectively indicated for treatment requiring two single tooth-supported crowns had both sites randomly allocated either to 0.5-mm or 1.5-mm subcrestal implant placement according to a split-mouth design at six centres and subdivided in aesthetic zone or non-aesthetic zone. For 3 months, Provisional acrylic crowns were delivered and were replaced after 3 months by definitive metal-ceramic crowns. Patients were followed for 3 years after loading. Outcome measures were: crown and implant failures, complications, aesthetic evaluation, marginal bone level, peri-implant marginal bone level changes and patient preference, recorded by blinded assessors.
**Results:** One patient dropped out. One patient lost both implants for infection of impression taking. Seven complications affected seven patients of the 0.5-mm group and four complications affected four patients of the 1.5-mm subcrestal group. Three patients had complications at both implants. There were no statistically significant differences for complications between groups: 0.06 ± 0, 95%. CI: 0.-0.16 to 35.79; F (McNemar test) = 0.1750. At delivery of definitive crowns, marginal bone levels were 0.29 ± 0.41 mm and 0.26 ± 0.41 mm for the 0.5- and 1.5-mm groups, respectively. At 1 year after loading, the mean PES was 12.20 ± 1.86 and 12.10 ± 1.52 for the 0.5- and 1.5-mm groups, respectively. At 3 years after loading, the mean PES was 11.90 ± 1.96 and 12.19 ± 1.78 for the 0.5- and 1.5-mm groups, respectively. There were no statistically significant differences between the two groups at 2 months (F = 2.423), at 1 year (F = 0.000) and at 3 years (F = 0.000). Marginal bone level changes were 0.09 ± 0.09 mm and on average 0.71 ± 0.94 mm and those of the 1.5-mm group 0.11 ± 0.10 mm, the difference being not statistically significant (difference = 0.10 mm, 95%. CI: -0.01 to 0.20, F = 0.0910). Three years after loading, patients of the 0.5-mm group had on average 0.34 ± 0.87 mm and those of the 1.5-mm group 0.19 ± 0.6 mm, the difference being statistically significant (difference = 0.18 mm; 95%. CI: 0.00 to 0.30; F = 0.0340). Patients did not prefer any depth of the implant placement over the other. There were no differences in outcomes between centres.
**Conclusions:** No appreciable clinical differences were noticed when placing implants 0.5 mm or 1.5 mm subcrestally, therefore clinicians can do as they prefer.

Int J Oral Implantol 2019;12(2):155–167 155

La publicación original se destaca en el International Journal of Oral Implantology

Salina, S., Gualini, F., Rigotti, F., Mazzarini, C., Longhin, D., Grigoletto, M., ... & Esposito, M. (2019). Subcrestal placement of dental implants with an internal conical connection of 0.5 mm versus 1.5 mm: Three-year after loading results of a multicentre within-person randomised controlled trial. International Journal of Oral Implantology, 12(2).

Anthogyr
A Straumann Group Brand

# Pérdida ósea mínima

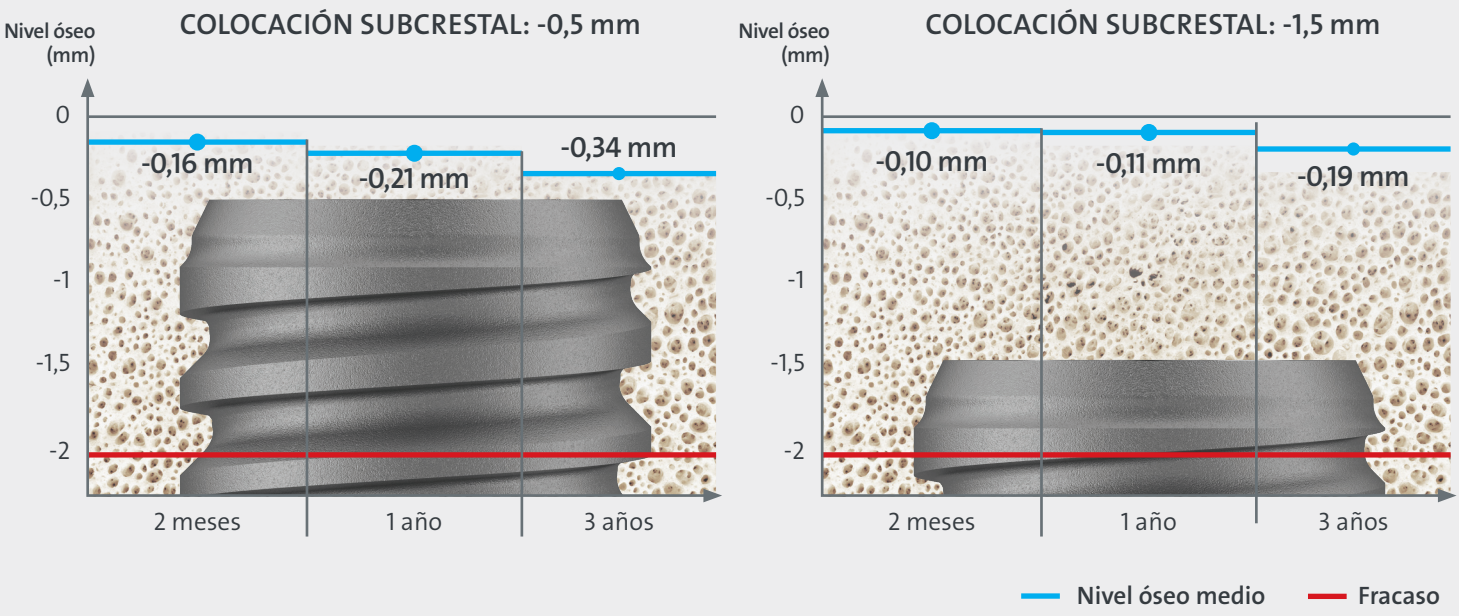


La **pérdida ósea es muy reducida** y confirma el **éxito de los implantes**, superando con creces los criterios de éxito definidos por Misch[1] (pérdida ósea ≤ 2 mm desde la cirugía inicial).

# Excelentes resultados estéticos

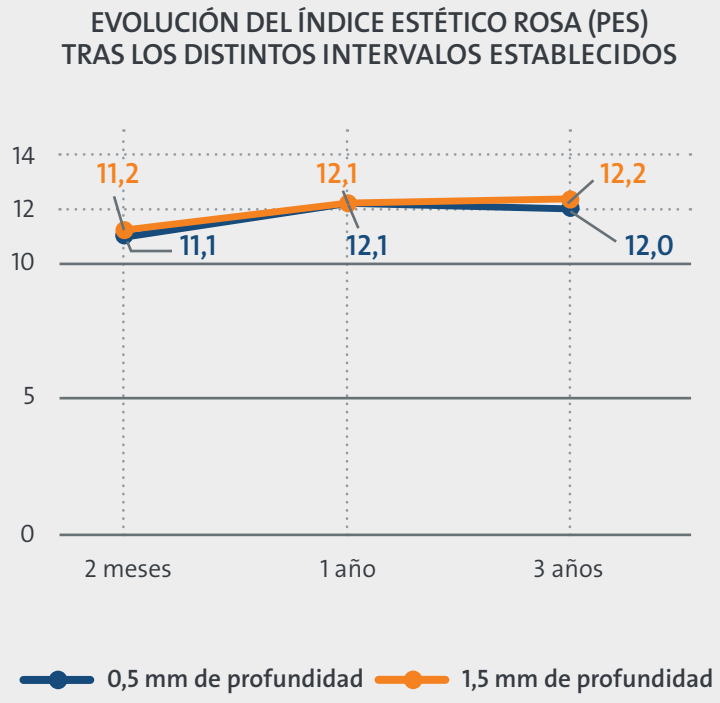


## ¿Qué es PES[2]?

El índice PES permite evaluar la estética reproducible del tejido blando alrededor de coronas unitarias. Se evaluaron 7 variables, con un valor máximo de 14 por implante.

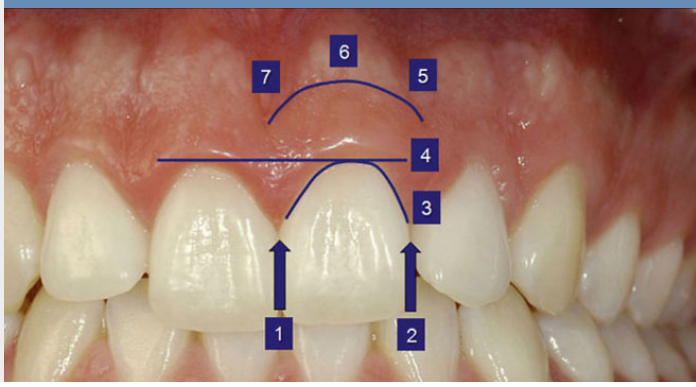


El **elevado índice estético rosa**[2] observado en este estudio demuestra la **perfecta cicatrización de los tejidos blandos que rodean los implantes Axiom® REG.**

Fase preoperatoria

Secuencia de tratamiento de un paciente representativo tratado por el Dr. Salina

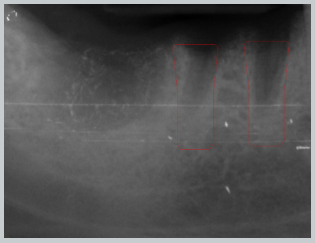

Cirugía

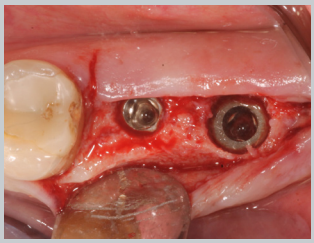

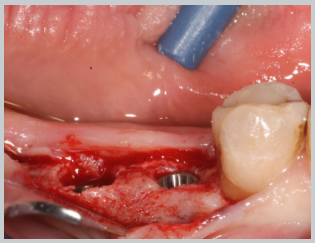

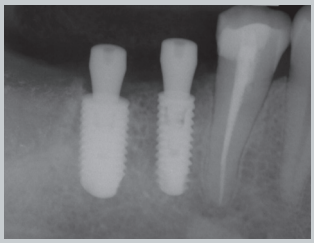

Carga

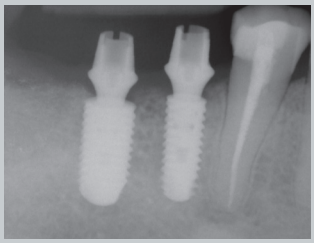

1 año

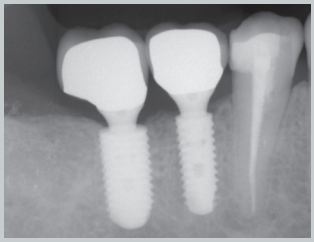

3 años

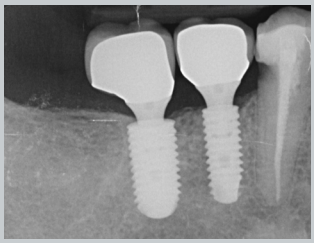

**Por cortesía del Dr. Sergio Salina**

Licenciado cum laude en Odontología, especialización en cirugía oral - Universidad de Milán (1995)
Especialización en periodontología en Verona
Profesor de cirugía oral en la Universidad de Milán (1999-2005)
Asistente del profesor Boyne en la Universidad Loma Linda (1997-2002)
Miembro activo de SICOI (actualmente IAO) y asesor de SILO
Miembro de SIdP, ACOMS, WFLD
Ponente en congresos nacionales e internacionales



[1] *Misch, C. E., Perel, M. L., Wang, H. L., Sammartino, G., Galindo-Moreno, P., Trisi, P., ... & Schwartz-Arad, D. (2008). Implant success, survival, and failure: the International Congress of Oral Implantologists (ICOI) pisa consensus conference. Implant dentistry, 17(1), 5-15.*

[2] *Fürhauser, R., Florescu, D., Benesch, T., Haas, R., Mailath, G., & Watzek, G. (2005). Evaluation of soft tissue around single-tooth implant crowns: the pink esthetic score. Clinical oral implants research, 16(6), 639-644.*

## FINALIDAD

Evaluar si la colocación subcrestal de implantes unitarios a 0,5 o 1,5 mm en crestas óseas cicatrizadas afecta a los resultados estéticos y biológicos a largo plazo.

Materiales y métodos

El estudio se realizó con sesenta pacientes provenientes de seis centros, parcialmente edéntulos que precisaban dos coronas unitarias sobre implantes. Conforme a un diseño de boca dividida, se asignó aleatoriamente la colocación subcrestal de implantes a 0,5 mm o 1,5 mm en ambas zonas. Durante el periodo de cicatrización de tres meses se dejaron los implantes sumergidos en las zonas estéticas, mientras que se siguió un protocolo de una sola fase quirúrgica con cicatrizador transgingival en áreas no estéticas Se colocaron coronas acrílicas provisionales, que se sustituyeron por coronas definitivas de metal-cerámica 2 meses después. Se realizó un seguimiento de los pacientes durante los 3 años siguientes a la colocación de los implantes. Evaluadores ciegos utilizaron los criterios siguientes para medir los resultados: fracaso de la corona y el implante, complicaciones, estética evaluada con el índice estético rosa (PES), cambios en el nivel óseo y preferencias del paciente.

## RESULTADOS

Cuando se colocaron las coronas definitivas, 2 meses después de la carga, el índice estético rosa fue de 11,2 ± 1,9 y 11,1 ± 1,5 para los grupos de 0,5 y 1,5 mm, respectivamente. A los 3 años de la carga, el índice estético rosa fue de 12 ± 1,9 y 12,2 ± 1,8 para los grupos de 0,5 y 1,5 mm, respectivamente. No hubo diferencias estadísticamente significativas entre ambos grupos después de 2 meses (P = 0,626), de 1 año (P = 0,920) y de 3 años (P = 0,296). Tres años después de la carga, los pacientes del grupo de 0,5 mm perdieron en promedio 0,34 ± 0,87 mm y los del grupo de 1,5 mm perdieron 0,19 ± 0,54 mm, una diferencia estadísticamente significativa (diferencia = 0,15 mm; 95% CI 0,00 a 0,30; P = 0,046). La colocación del implante no estaba reflejada en las preferencias del paciente. No hubo diferencias en los resultados de los distintos centros.

## CONCLUSIONES

Con ambos protocolos se obtuvo un resultado de alto nivel estético (PES>12) y reabsorción ósea mínima (<0,5 mm) después de 3 años. Se observó una reabsorción ósea ligeramente inferior con la colocación subcrestal a 1,5 mm que a 0,5 mm, sin diferencia en el índice estético. Estos resultados tienden a demostrar que la colocación del implante a mayor profundidad puede ser ventajosa únicamente en términos de estabilidad ósea, que se confirmará después de un seguimiento de 5 años.

Resultados presentados en el congreso de EAO de 2019
(breve presentación oral)

EAO EUROPEAN ASSOCIATION FOR OSSEOINTEGRATION CONGRESS

Créditos de las fotos: Anthogyr - Todos los derechos reservados - Los productos reales pueden diferir.

ANTHOGYR IBERICA
Business Park - Av. Via Augusta 15-25
Edificio B1 - 2ª Planta – Despacho 19
08174 Sant Cugat del Vallès (BARCELONA)
Tlfo. +34 915 670 775
www.anthogyr.es

Anthogyr
A Straumann Group Brand