Intérêt de l'utilisation d'un pilier personnalisé zircone embase titane *pour implants Axiom® REG/PX*

Didier Benejam

Les restaurations implanto-portées peuvent être vissées ou scellées. De nombreuses publications rapportent ou mentionnent les avantages et inconvénients de ces reconstructions [1, 2]. Cependant, la plupart de ces études ne permettent pas de dégager un consensus visant à reconnaître la supériorité d'une méthode par rapport à une autre.

Il semble que l'utilisation de restaurations scellées sur des piliers eux-mêmes vissés présente deux inconvénients :

- l'impossibilité de déposer l'élément scellé, en cas de dévissage du pilier, sans la destruction de celui-ci [3, 4] si des moyens de démontage n'ont pas été prévus préalablement (encoche palatine pour loger la tête d'une dépose couronne) ;
- la difficulté d'éliminer totalement l'excès de ciment dans le sulcus péri-implantaire, même avec l'emploi d'un fil de rétraction en cas de limites prothétiques très enfouies [5].

Pour Wilson [6], il existerait une relation entre la rétention de ciment, l'inflammation péri-implantaire et le saignement au sondage dans 81 % des cas. Pour ce même auteur, les fusées de ciment sont la cause majeure des péri-implantites responsables de 19 % des échecs.

Même s'il n'a jamais été rapporté de complications liées à l'utilisation de ciments de type provisoire comme le TempBond® (radio-opaque et soluble), il semble en revanche que les ciments polycarboxylate ou composite sont plus dangereux. Dès lors, si les excès de ciment

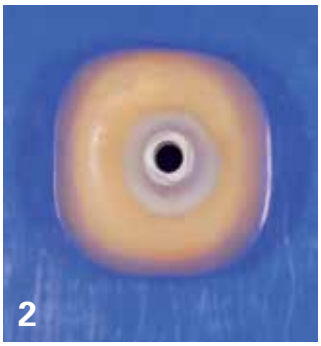

1 et 2. Pilier zircone trop fin pour une molaire.

ne sont pas correctement éliminés dans la zone du col de l'implant, une réaction inflammatoire induisant une perte osseuse peut apparaître. Cliniquement, cette situation se traduit par une péri-implantite avec un exsudat local, voire une suppuration au sondage. Un traitement chirurgical, visant à éliminer les excès et nettoyer correctement la surface implantaire, peut alors se révéler nécessaire.
La prise en considération de ces observations suggère donc de préconiser les restaurations vissées chaque fois qu'elles seront possibles.

Intérêt du pilier zircone

L'obtention d'un résultat esthétique en prothèse implanto-portée dépend de la possibilité d'établir un profil d'émergence semblable à celui de la dent naturelle. Les avantages liés au choix de la zircone sont nombreux :
- ses propriétés mécaniques exceptionnelles [7] ;
- sa biocompatibilité [8] (absence de corrosion, diminution de la prolifération de la flore bactérienne sur la zircone) ;
- l'inertie complète vis-à-vis des moyens d'investigation diagnostiques modernes : scanner, IRM ;
- des résultats esthétiques remarquables, tant au niveau de la prothèse que des tissus mous avec l'absence de couleur grise sous-jacente en présence de parodonte fin.

Cependant, la réalisation de piliers « tout » zircone sur des implants à connexion interne peut exposer à des problèmes d'ordre mécanique avec pour conséquence des fractures essentiellement liées à la finesse du pilier dans la zone « pilier-implant », associées à un profil défavorable dans les régions molaires (fig. 1, 2). De ce point de vue, le recours à un pilier zircone avec une embase titane pourrait contourner l'exposition à ces risques de fractures.

Cas clinique

Il s'agit d'une patiente de 67 ans qui présente une agénésie de la 23. La mobilité de la 63 (encore présente) (fig. 3) s'est récemment accentuée et il lui est proposé de remplacer cette dent par une prothèse implanto-portée.
Deux mois après l'extraction, les éléments de diagnostic cliniques et radiographiques permettent d'envisager la pose d'un implant en position de 23 dans des conditions favorables (fig. 4, 5, 6).

3. 63 avant extractions.

4. Radiographie préopératoire.

5. Vue clinique occlusale préopératoire.

6. Vue clinique vestibulaire préopératoire.

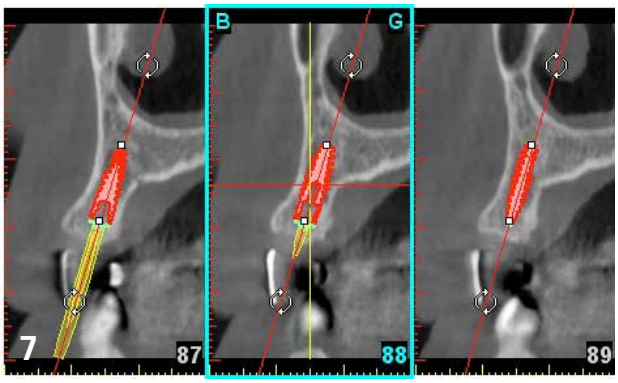

7. Planification.

8. Axiom® PX 3,4 x 12 mm.

9. Radiographie postopératoire.

10. Vue occlusale postopératoire.

11. Vue vestibulaire postopératoire.

Une simulation est réalisée à l'aide du logiciel de planification Simplant® (fig. 7) et il est décidé de procéder à la mise en place d'un implant Axiom® PX (Anthogyr) (fig. 8) d'une longueur de 12 mm et d'un diamètre de 3,4 mm (fig. 9). Grâce à son double filetage et son apex autoforant, cet implant permet une pénétration efficace dans l'os de faible densité et un ancrage apical optimal. Il est parfaitement indiqué dans les sites d'agénésies.
L'implant est positionné de manière à :
- répondre au respect des éléments du cahier des charges liés à l'occlusion ;
- réaliser une symétrie avec la canine controlatérale (n° 13), qui présente un profil d'émergence vestibulé (fig. 10, 11).
Deux mois et demi plus tard, l'intégration tissulaire est satisfaisante et la phase prothétique peut débuter (fig. 12, 13).

12 et 13. Cicatrisation gingivale avant la prise d'empreinte.

14. Vue vestibulaire du transfert.

15. Radiographie validant la bonne position du transfert.

16. Analogue dans le matériau d'empreinte.

17. Wax-up Axiom®.

18. Modèle de travail.

19. Wax-up taillé à hauteur des dents adjacentes.

Un transfert pick-up est mis en place (fig. 14) afin de réaliser une technique d'empreinte à ciel ouvert et son positionnement est contrôlé par une radiographie (fig. 15). L'empreinte est retirée (fig. 16), l'immobilité du transfert doit être contrôlée avant le vissage de l'analogue en vue de la réalisation du modèle de travail.

Conception et fabrication du pilier personnalisé zircone embase titane

Le protocole, avec réalisation d'une maquette en cire, est le suivant :

- connexion du composant (réf. Opwaxup) : wax-up unitaire Axiom® (fig. 17) à la réplique d'implant sur le modèle de travail (fig. 18, 19). Le wax-up est compatible avec tous les implants de la gamme Axiom® REG/PX ;
- réalisation de la maquette par le technicien de laboratoire ;
- envoi de la maquette chez Simeda ;
- numérisation de la maquette et choix de l'embase parmi les trois hauteurs gingivales disponibles (fig. 20) dans la bibliothèque CAD associée. Le choix de la hauteur du pilier est déterminé au moment de la numérisation et du design de la prothèse personnalisée ;

20. Trois hauteurs gingivales disponibles de l'embase titane.

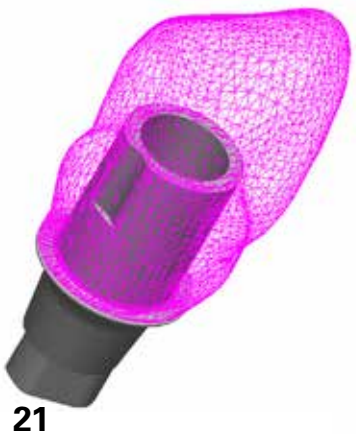

21 et 22. Design du pilier personnalisé sur Simeda® CAD.

23. Couronne zircone et embase titane associée.

24. Couronne définitive sur le modèle.

25. Couronne définitive.

26. Radiographie de contrôle post-mise en charge.

27. Couronne définitive, vue occlusale.

- design du pilier personnalisé sur le logiciel Simeda® CAD (fig. 21, 22);
- livraison au laboratoire de la partie zircone usinée CAD-CAM et de l'embase titane associée (fig. 23);
- montage et frittage de la céramique cosmétique sur la partie usinée en zircone;
- collage de l'élément céramo-céramique sur l'embase titane associée (fig. 24, 25). Dans le cadre de ce cas clinique, le collage a été réalisé par le laboratoire avec le coffret Multilink® Automix (Ivoclar Vivadent);
- mise en place de l'élément prothétique; le temps peut être le plus délicat dans la mesure où il faut tenir compte de deux impératifs: être en butée au niveau du trilobe d'indexation en fin de visage et satisfaire la qualité des points de contacts proximaux.

Il sera alors impératif de s'assurer radiographiquement du bon positionnement de la prothèse au niveau de la connectique (fig. 26), ainsi que d'une bonne évaluation des ponts de contacts proximaux à l'aide de fil dentaire. Dès lors, on ne peut que préconiser l'utilisation d'une technique d'empreinte à ciel ouvert afin d'optimiser l'enregistrement des rapports spatiaux entre, d'une part l'implant et la prothèse, et, d'autre part, la prothèse et les dents adjacentes dans la mesure où l'élément céramo-céramique a été préalablement collé au laboratoire.

La vue occlusale (fig. 27) permet de contrôler la symétrie réalisée entre l'élément prothétique et la canine controlatérale (n° 13), et la vue vestibulaire montre l'intégration satisfaisante au sein des tissus mous (fig. 28).

28. Couronne définitive, vue vestibulaire.

Conclusion

Ce pilier personnalisé zircone embase titane augmente les possibilités de traitement de l'édentement unitaire. La technique est séduisante, car elle allie l'usage de la zircone avec la qualité d'usinage de Simeda®, la résistance mécanique importante du pilier, la qualité et la sécurité d'une prothèse personnalisée démontable.

Evaluation réponses en ligne sur notre site **www.information-dentaire.fr**

1. La plupart des études permettent de dégager un consensus visant à reconnaître la supériorité des restaurations implanto-portées vissées sur celles qui sont scellées. ☐V ☐F
2. La réalisation de piliers "tout" zircone sur des implants à connexion interne peut nous exposer à des problèmes d'ordre mécanique avec des fractures dans la zone "pilier-implant". ☐V ☐F
3. Le pilier personnalisé zircone Embase titane permet d'éliminer certains inconvénients de la prothèse scellée (excès de ciment) en conservant les avantages de la prothèse vissée. ☐V ☐F
4. Le pilier Anthogyr, issu de la technologie CAD-CAM, vient augmenter les possibilités de traitement de l'édentement unitaire. ☐V ☐F

bibliographie

1. Chee W, Felton DA, Johnson PF, Sullivan Dy. Cemented versus screw-retained implant prostheses : which is better ? Int J Oral Maxillofac Implants 1999 ; 14 : 137-141.
2. Michalakis KX, Hirayama H, Garefis PD. Cement-retained versus screw-retained implant restorations : a critical review. Int J Oral Maxillofac Implants 2003 ; 18 : 719-728.
3. Misch C. Screw-retained versus cement-retained implant-supported prostheses. Pract Periodontics Aesthet Dent 1995 ; 7 : 15-18.
4. Henry PJ, Laney WR, Jemt T, Harris D, Krogh PH, Polizzi G et al. Osseointegrated implants for single-tooth replacement : a prospective 5-year multicenter study. Int J Oral Maxillofac Implants 1996 ; 11 : 450-455.
5. Agar JR, Cameron SM, Hughbanks JC, Parker MH. Cement removal from restorations luted to titanium abutments with simulated subgingival margins. J Prosthet Dent 1997 ; 78 : 43-47.
6. Wilson TG Jr. The positive relationship between excess cement and peri-implant disease : a prospective clinical endoscopic study. J Periodontol 2009 ; 80 : 1388-1392.
7. Denry I. Ceramics for Dental Applications : A Review. Materials 2010 ; 3, 351-368.
8. Scarano et al. Bacterial adhesion on commercially pure titanium and zirconium oxide disks : an in vivo human study. J Periodontol 2004; 75: 292-296.

Correspondance
Didier Benejam
32 rue du 4 septembre, 13100 Aix-en-Provence

Liens d'intérêt ??