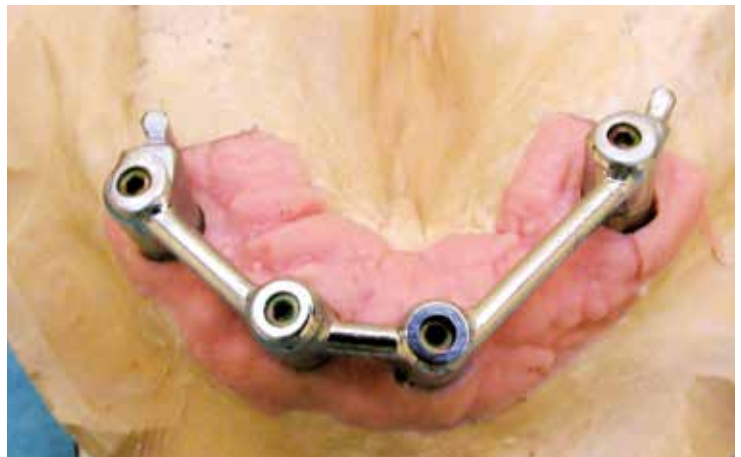

La prothèse amovible complète maxillaire stabilisée sur implants

R. MARCELAT
Chirurgien-dentiste

R. PETRIER
Prothésiste dentaire



Quels sont les critères de choix pour une prothèse amovible complète supra-implantaire au maxillaire ?

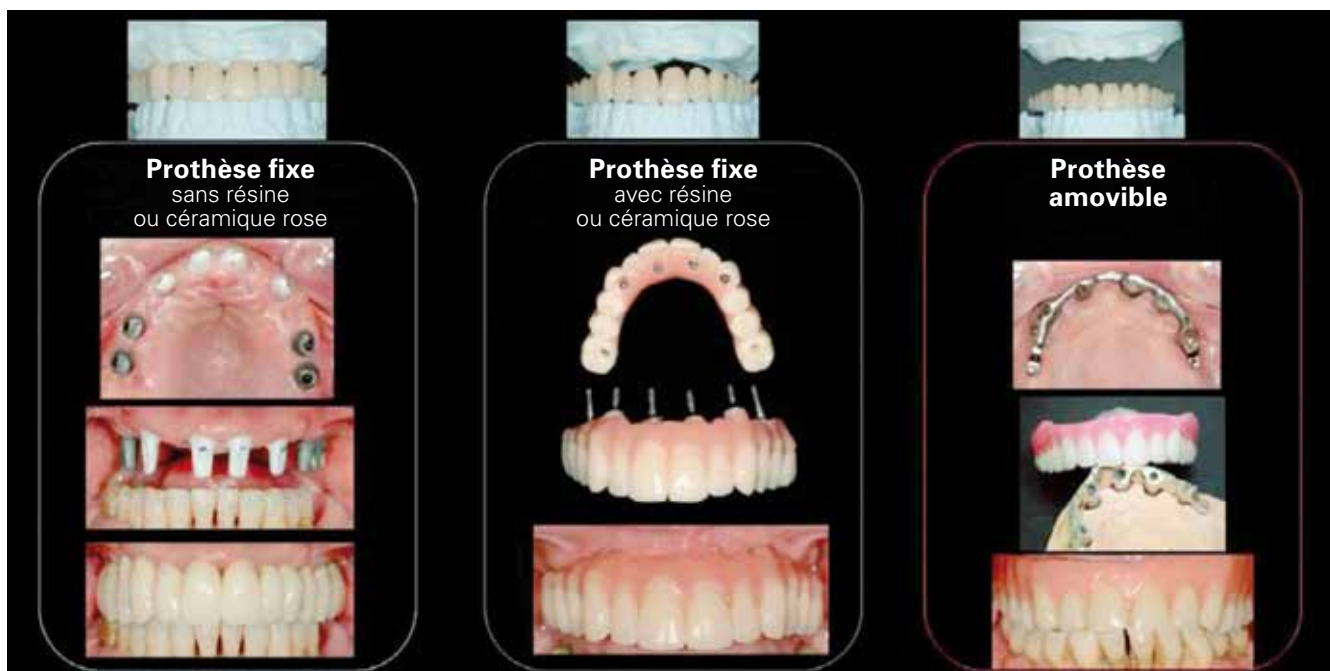Quels sont les avantages de ce type de traitement ?

Comment procéder à la planification chirurgicale et prothétique ?


Les auteurs déclarent ne pas avoir de lien d'intérêt.

Les édentements totaux trop tardivement ou mal compensés sont à l'origine de problèmes prothétiques souvent difficiles à résoudre par des prothèses conventionnelles. L'implantologie trouve alors tout son intérêt pour ce type de restaurations.

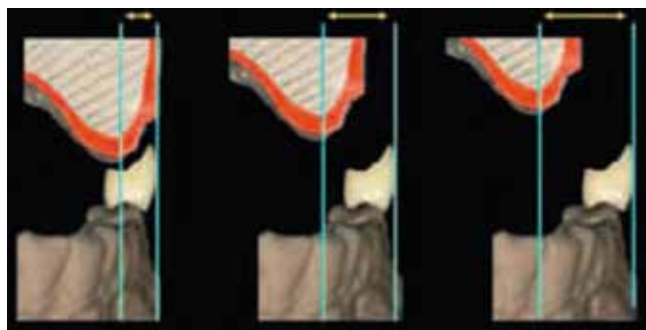
L'édentement total demeure au quotidien un véritable handicap psychosocial. Pour y remédier, la solution initiale souvent choisie reste la prothèse amovible complète traditionnelle, muco-portée. À long terme, cette



1



2a



b

Fig. 1 Choix du type de restauration en fonction de la résorption osseuse, d'après Lamy (19).

Fig. 2. Décalage vertical et horizontal en fonction de la résorption osseuse, d'après Lamy (19).

solution fonctionnelle et économique tend vers une perte d'adaptation des prothèses. Cela entraîne des problèmes de rétention, de stabilité et d'occlusion, induisant une fonction masticatrice déficiente, influençant la nutrition et l'état de santé général de cette population (1).

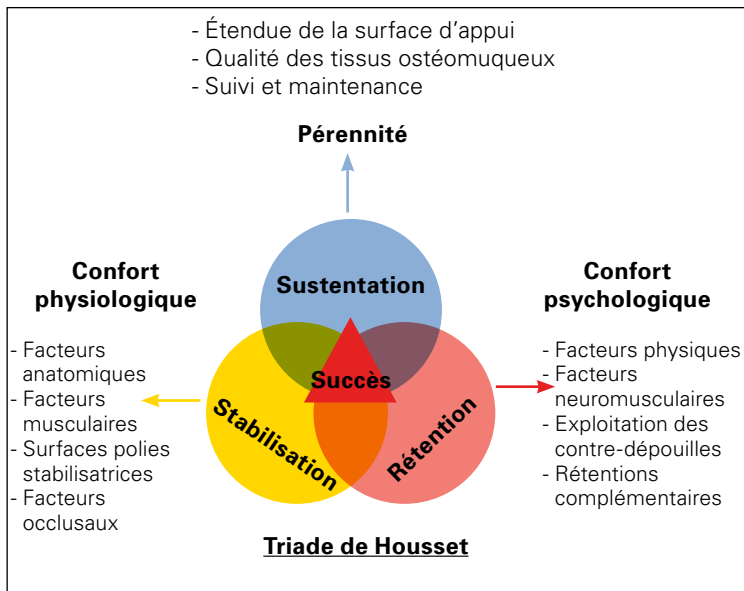
Depuis les consensus de Mac Gill (2) et de York (3), des thérapeutiques prothétiques implanto-portées, tendant à augmenter la rétention des prothèses, se sont développées.

Ces solutions ont apporté une amélioration significative des conditions de vie des patients édentés totaux.

CRITÈRES DE CHOIX

Le choix d'une prothèse amovible complète supra implantaire (PACSI), par opposition à une prothèse fixe implanto-portée, est guidé par différents facteurs. Nous retrouvons en premier lieu le degré de résorption osseuse, le niveau de décalage des bases osseuses, l'espace interarcades, la qualité osseuse, le volume osseux disponible, les moyens financiers du patient, et le refus de techniques de chirurgie lourde pour les personnes âgées (*fig. 1 et 2*).

La prothèse amovible sur implants doit être immédiatement envisagée en cas



3

de résorption modérée à sévère de l'os alvéolaire (4).

INTÉRÊTS DE LA PACSI

Ce type de restauration possède de nombreux avantages. Elle permet de :

- résoudre les problèmes de mobilité de la prothèse,
- retrouver des rapports occlusaux stables,
- répondre à la perte de la masse musculaire,
- prendre en compte les modifications squelettiques,
- satisfaire la demande des patients.

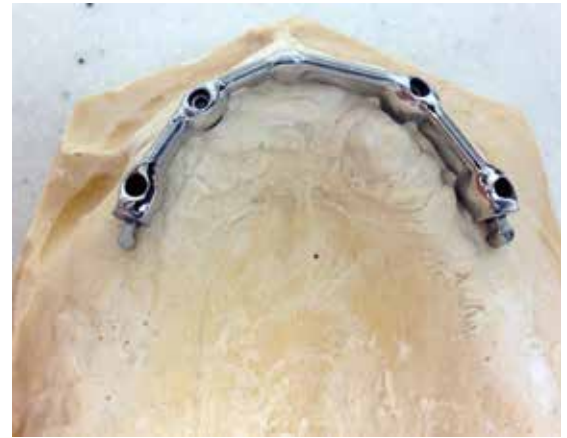CONDITIONS DE RÉALISATION D'UNE PACSI

La qualité et le volume osseux disponibles permettent de déterminer le nombre, la taille et le diamètre des implants nécessaires pour chaque cas.

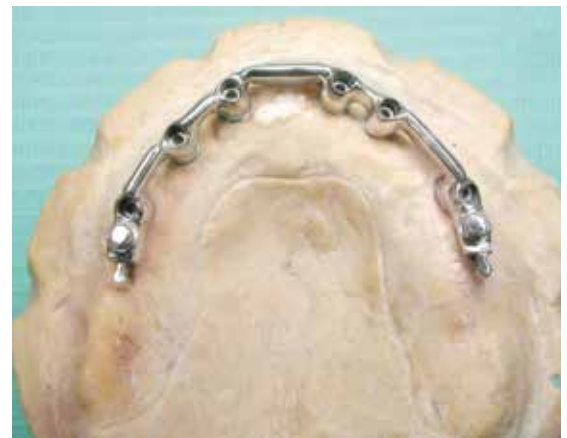Les implants se situent le plus souvent dans la zone du prémaxillaire, en avant des sinus maxillaires.

La PACSI doit répondre à tous les critères d'équilibre d'une prothèse amovible complète traditionnelle. La stabilisation, la sustentation et la rétention seront recherchées par une empreinte fonctionnelle optimale (fig. 3).

Au maxillaire, les données acquises de la science décrites dans la littérature,



4a



b

indiquent que le nombre idéal d'implants est compris entre 4 et 6 (5,6) (fig. 4a, b). Ils doivent être reliés par une barre de rétention et suffisamment espacés pour permettre le placement de cavaliers. On recherchera le polygone de sustentation maximal et la symétrie permettant une bonne répartition des forces sur les implants.

CAS CLINIQUES

Présentation du cas

Il s'agit d'un patient de 75 ans, édenté depuis de nombreuses années, qui ne supporte plus l'instabilité de sa prothèse amovible complète. Il désire une solution permettant de stabiliser sa prothèse et lui apportant un meilleur confort à la mastication.

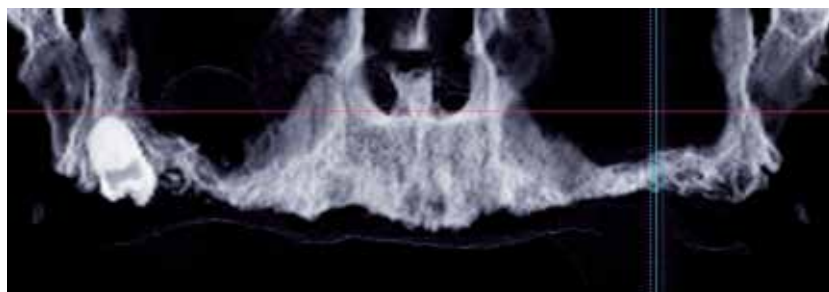
La radiographie panoramique et les coupes scanner mettent en évidence un volume

Fig. 3 Facteurs influençant la triade de Housset.

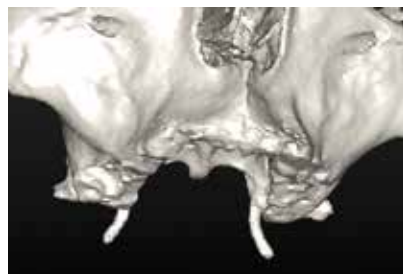
Fig. 4 Exemples de barres maxillaires

a. sur 4 implants

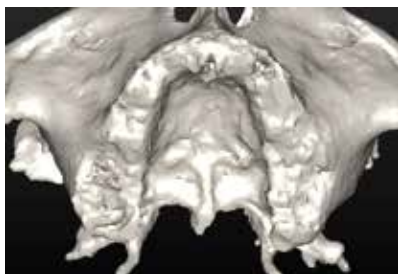
b. sur 6 implants.



5a



b



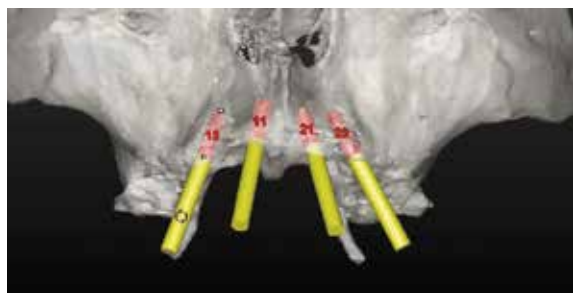
c

osseux disponible et exploitable en avant des sinus maxillaires (fig. 5a, b et c).

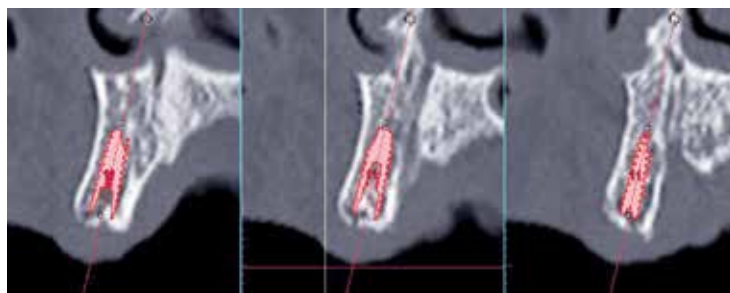
Planification implantaire

Elle s'effectue à l'aide du logiciel Simplant (fig. 6a à d). Les implants Axiom REG (Anthogyr) sont répartis de manière symétrique dans la zone prémaxillaire, en avant des cavités sinusiennes. Nous avons recherché une aire de sustentation maximale.

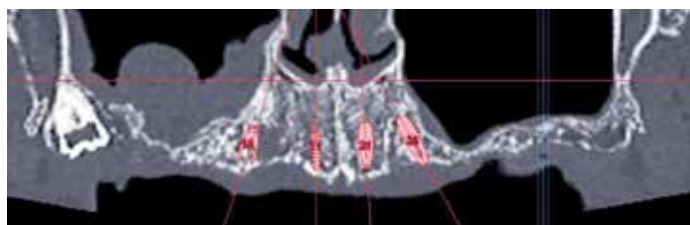
Sur le plan chirurgical, la pose d'implants au maxillaire impose au chirurgien de gérer des volumes osseux restreints, mais également des qualités osseuses de type D3/D4, ainsi que des angulations importantes, ce qui entraîne une chirurgie plus délicate qu'à la mandibule (fig. 7). La préparation d'un guide chirurgical issu du montage directeur peut constituer une aide précieuse.



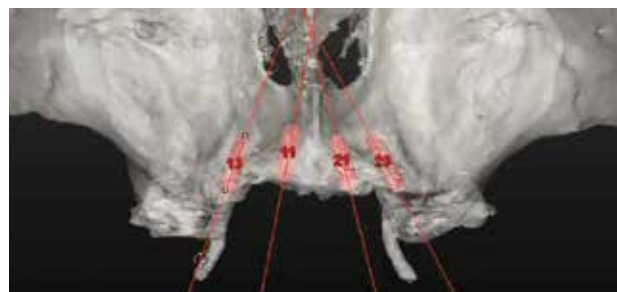
6a



b



c

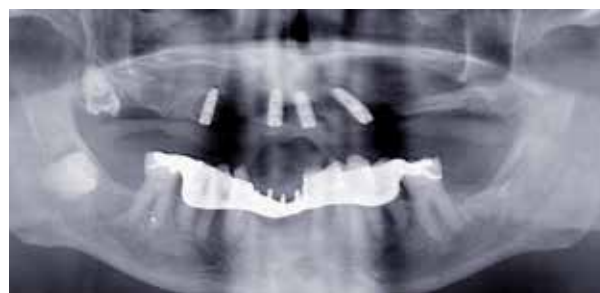

d

Fig. 5a Radio panoramique initiale. **b et c.** Vues 3 D initiales.

Fig. 6a-d. Planification avec Simplant® : 4 implants Axiom-REG (Anthogyr) sont matérialisés dans la zone du prémaxillaire.

Fig. 7 Implants in situ.



7

Barres de jonction supra-implantaire

Les barres de jonction sont un moyen de réaliser une PACSI, au même titre que les attachements axiaux. Il existe plusieurs types de barres (*fig. 8*):

- la barre fraisée qui fera l'objet d'une autre publication (7),
- la barre en U inversé,
- la barre d'Ackermann de section ronde,
- la barre de Dolder de section ovoïde,
- la barre de Hader.

L'intrados de la contre barre est équipé de cavaliers de rétention qui s'encliquètent sur la barre. Les barres peuvent être réalisées, soit par coulée au laboratoire à partir de maquettes calcinables, soit par CFAO dans un centre d'usinage. Le titane sera alors le matériau de choix de par sa légèreté, ses très bonnes propriétés mécaniques et son excellente biocompatibilité. En effet, la couche de passivation qui se forme à la surface du titane par simple contact à l'air libre lui confère une résistance exceptionnelle à la corrosion et aux attaques chimiques.

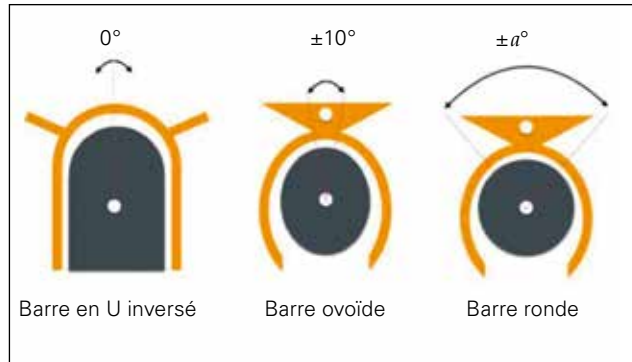
Réalisation prothétique

Quatre mois après la pose des implants, la phase prothétique de préparation de la prothèse d'usage peut débuter. L'ostéointégration des implants est testée à la percussion et contrôlée radiographiquement. Les piliers Multi-Unit sont mis en place en bouche et vissés au couple de serrage définitif préconisé par le fabricant (25 Ncm) (*fig. 9*). Une empreinte dite "pop-in" est réalisée avec un matériau polyéther (Impregum) dans un PEI préparé par le laboratoire (*fig. 10*).

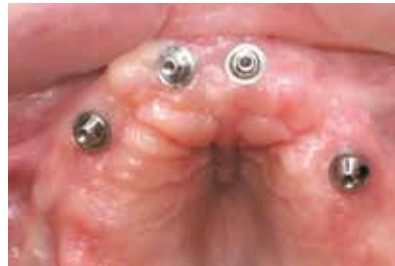Le maître modèle est coulé par le prothésiste. Il contient les analogues de piliers Multi-Unit et la fausse gencive souple (*fig. 11 a et b*). Puis il est validé au cabinet grâce à une clé en plâtre (*fig. 12*).

Cette clé est réalisée avec un plâtre à expansion nulle, afin de garantir une précision absolue. Cette étape est capitale, car elle permet de s'assurer de la parfaite fiabilité du maître modèle.

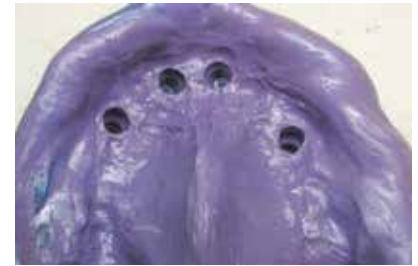La relation intermaxillaire est enregistrée par l'intermédiaire d'une maquette d'occlusion, le parallélisme avec la ligne bi-pupillaire est assuré grâce à un inclinomètre.



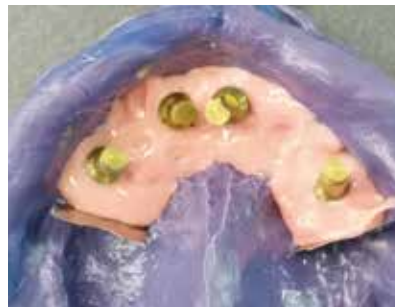
8



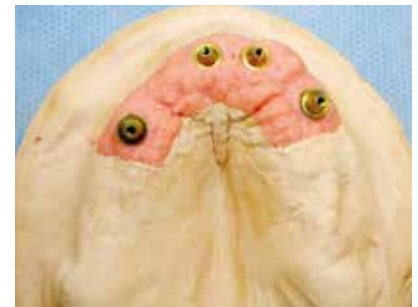9



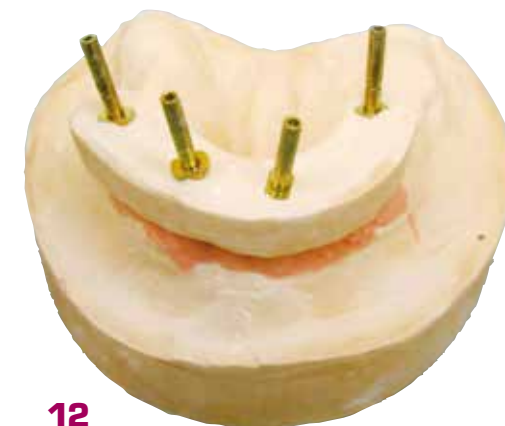
10



11a



b



12

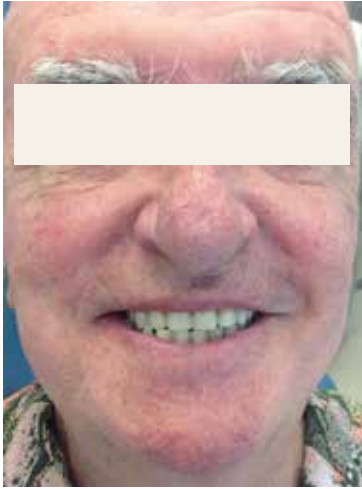Fig. 8 Différents types de barres de jonction (d'après Dr Gardon-Mollard).

Fig. 9 Piliers Multi-Unit en bouche.

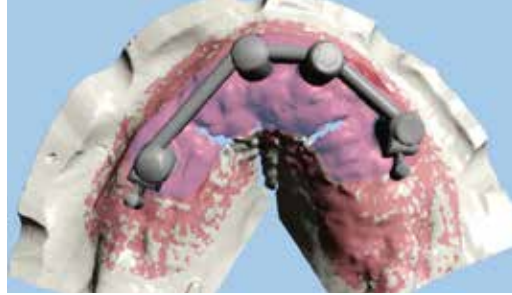Fig. 10 Empreinte "pop in" réalisée avec un polyéther (Impregum®).

Fig. 11 Préparation et coulée du maître modèle.

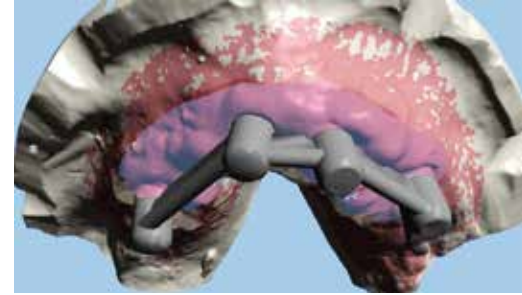
Fig. 12 Clé de validation en plâtre.



13



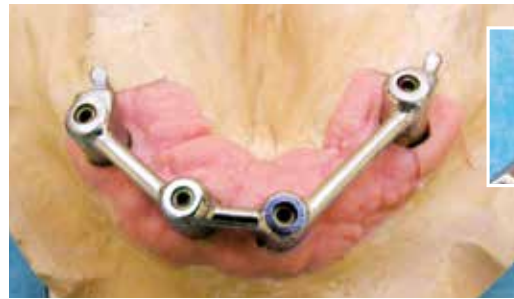14a



b



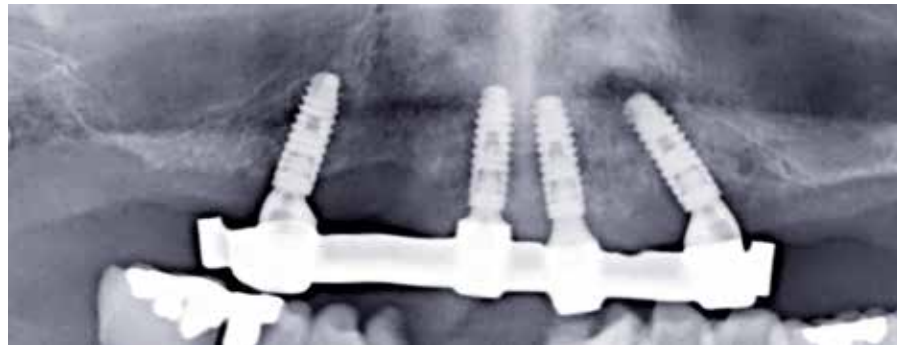15



16a



b



c

Fig. 13 Essai esthétique et fonctionnel.

Fig. 14 Modélisation informatique de la barre à usiner.

Fig. 15 Usineuse à commandes numériques 5 axes.

Fig. 16a Sameda® implant bar

b. précision de l'usinage.
c. contrôle radiographique de l'ajustage de la barre.

L'esthétique, la relation intermaxillaire et l'occlusion sont validées avec le patient grâce à un montage sur cire esthético-fonctionnel. Ce dernier doit tenir compte des désirs esthétiques du patient (fig. 13). Le maître modèle validé, ainsi que le wax up à usiner, sont adressés au centre d'usinage Sameda. Ce dernier scanne le

maître modèle et le wax up, puis effectue un design virtuel de la pièce à produire (fig. 14a et b). La barre entre alors dans la phase de fabrication : les pièces sont usinées dans un bloc de titane, au moyen de fraiseuses à commandes numériques 5 axes de haute précision (fig. 15).

Quelques jours plus tard, la barre est essayée en bouche. Elle est parfaitement adaptée et passive, et se visse sans aucune tension (fig. 16a et b).

La précision d'adaptation des barres après usinage est inférieure à 10 microns. La barre est retournée au laboratoire de prothèse, qui procède à la réalisation du châssis métallique à l'aide des clés en silicone issues du montage esthético-fonctionnel (fig. 17a et b).

TAUX DE SUCCÈS À LONG TERME

Une revue de littérature (8), incluant une méta-analyse, conclut qu'il n'y a pas d'évidence scientifique prouvant que le taux de survie ou de succès implantaire soit influencé par le type de prothèse. Les options prothétiques, fixées ou amovibles, présentent les mêmes taux de survie implantaire. Ces taux confondus varient entre 71,3 % et 97 %, en fonction des études.

L'étude de Ferrigno (9) arrive aux mêmes conclusions. Plusieurs auteurs (10, 11, 12, 13) s'accordent aujourd'hui à considérer que les différents taux d'échecs, relevés dans le passé avec les prothèses amovibles sur implants au maxillaire, sont dus en grande partie à une mauvaise planification de traitement implantaire.

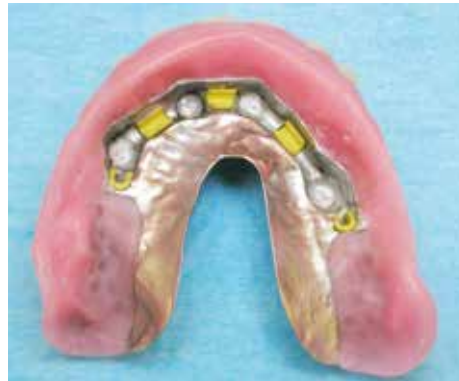En effet, les prothèses de type "overdentures" étaient souvent utilisées pour pallier une situation d'urgence; l'overdenture étant considérée comme un second choix par rapport à une prothèse fixée.

Actuellement, il est clairement établi que, lorsque la prothèse amovible sur implants au maxillaire est indiquée, elle représente une option de traitement tout aussi valable qu'une prothèse fixée.

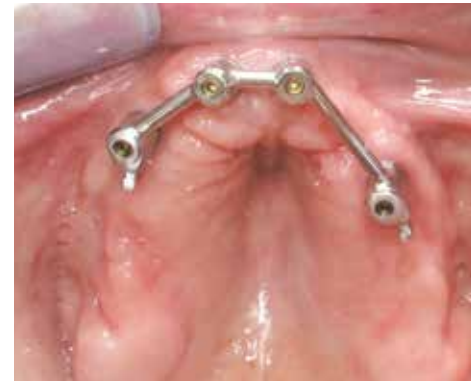QUEL EST LE BÉNÉFICE RÉEL DE LA PACSI ?

La possibilité de réduire le recouvrement prothétique du palais est une indication de choix chez les patients développant un réflexe nauséux ou ne supportant pas un joint postérieur.

Sur le plan fonctionnel, nous observons une augmentation considérable de l'efficacité masticatoire. Le rajeunissement



17a



b

Fig. 17a Intrados de la prothèse terminée.
b. Simeda® implant bar en bouche.

du visage, lié à la récupération des forces masticatoires, apporte un véritable "effet lifting".

La prothèse permet de compenser le décalage des bases osseuses consécutif à la résorption. L'amélioration de la phonation est également un avantage à ne pas négliger.

Comme à la mandibule, le taux de satisfaction des patients est très élevé, grâce au confort masticatoire et au résultat esthétique obtenus. La simplicité des soins d'hygiène quotidiens en fait également une excellente solution thérapeutique pour les patients âgés (14).

CONCLUSION

En 2035, les plus de 65 ans représenteront un tiers de la population (15). Les PACSI permettent de résoudre efficacement les problèmes de mobilité des prothèses amovibles fréquemment rencontrés chez ces patients âgés, et leur redonnent un véritable confort masticatoire (16, 17).

La prothèse amovible stabilisée sur implants a prouvé une amélioration significative des conditions de vie des édentés totaux en leur apportant une excellente stabilisation (18).

La PACSI doit être envisagée en cas de résorption modérée à sévère de l'os alvéolaire. Les taux de survie sont comparables à ceux des prothèses fixées (19).

Les patients connaissent l'avancée des solutions thérapeutiques en implantologie et les demandes pour ce type de traitement sont de plus en plus fréquentes.

Avec le soutien institutionnel d'Anthogyr

Auto-évaluation

1. Les PACSI maxillaires peuvent facilement s'envisager sur 2 implants
 Vrai Faux
2. Les implants seront répartis préférentiellement dans la zone du pré-maxillaire
 Vrai Faux
3. Ce sont principalement le degré de résorption osseuse et le décalage des bases osseuses qui orientent le choix vers une PACSI ou une prothèse fixe
 Vrai Faux
4. A partir de 2035, les plus de 65 ans représenteront plus d'un tiers de la population
 Vrai Faux

Bibliographie

1. Hutton B, Feine J, Morais J. Is there an association between edentulism and nutrition state? J Can Dent Assoc. 2002 Mar;68(3):182-7.
2. Feine JS, Carlsson GE and all. The McGill Consensus statement on overdentures. Montreal; Quebec, Canada. May 25-25, 2002. Int J Prosthodont. 2002 Jul-Aug;15(4):413-4.
3. British Society for the Study of Prosthetic Dentistry. The York consensus statement on implant-supported overdentures. Eur J Prosthodont Restor Dent. 2009 Dec;17(4):164-5.
4. Misch CE. Comtemporary implant dentistry. Mosby Elsevier. ISBN 978-0-323-04373-1.
5. Mericske-Stern RD, Taylor TD, Belsler U. Management of the edentulous patient. Clin Oral Implants Res. 2000;11 Suppl 1:108-25.
6. Slot W, Raghoobar GM, Vissink A, Huddleston Slater JJ, Meijer HJ. A systematic review of implant-supported maxillary overdentures after a mean observation period of at least 1 year. J Clin Periodontol. 2010 Jan;37(1):98-110.
7. Marcelat R. Réalisation d'une barre fraisée personnalisée en titane dans la réhabilitation d'un maxillaire atrophie. Information Dentaire 2015. Accepté pour publication.
8. Bryant SR, Macdonald-Jankowski D, Kim K. Does the type of implant prosthesis affect outcomes for the completely edentulous arch? Int J Oral Maxillo Impl. 2007;22:117-139.
9. Ferrigno N, Lauretti M, Fanali S, Grippaudo G. A long-term follow-up study of non-submerged ITI implants in the treatment of totally edentulous jaws. Part I: Ten-year life table analysis of a prospective multicenter study with 1286 implants. Clin Oral Impl Res. 2002; 13(3):260-273.
10. Palmqvist S, Sondell K, Swatz B. Implant-supported maxillary overdentures: outcome in planned and emergency cases. Int J Oral Maxillo Impl. 1994; 9(2):184-190.
11. Sadowsky SJ. Treatment considerations for maxillary implant overdentures: a systematic review. J Prosthet Dent. 2007;97(6):340-348.
12. Krennmair G, Krainhofnerm, Piehslinger E. Implant-supported maxillary overdentures retained with milled bars: maxillary anterior versus maxillary posterior concept--a retrospective study. Int J Oral Maxillo Impl. 2008;23(2):343-352.
13. Sannaa, Nuytens P, Naert I, Quirynen M. Successful outcome of splinted implants supporting a "planned" maxillary overdenture: a retrospective evaluation and comparison with fixed full dental prostheses. Clin Oral Impl Res. 2009; 20(4):406-413.
14. Michaud PL, De Grandmont P, Feine JS, Emani E. Measuring patient-based outcomes: is treatment satisfaction associated with oral health-related quality of life? J Dent. 2012 Aug; 40(8) : 624-31.
15. Stephan G, Mariani P. Prothèse complète mandibulaire à compléments de rétention implantaire et mise en fonction immédiate. Epidémiologie et revue de littérature. Stratégie prothétique. 2008; 8(1):59-69.
16. Fueki K, Kimoto K, Ogawa T, Garrett NR. Effect of implant-supported or retained dentures on masticatory performance: a systematic review. J Prosthet Dent. 2007 Dec;98(6):470-7.
17. Haraldson T, Jemt T, Stålblad PA, Lekholm U. Oral Function in subjects with overdentures supported by osseointegrated implants. Scand J Dent Res. 1988 Jun;96(3):235-42.
18. Lamy M. The edentulous maxilla. Selection criteria of an implant-supported prosthetic rehabilitation. Rev Odont Stomat. 2011; 40:89-102.
19. Tajbakhsh S, Rubenstein JE, Faine MP, Mancl LA, Raigrodski AJ. Selection patterns of dietary food in edentulous participants rehabilitated with maxillary complete denture opposed by mandibular implant supported prosthesis. A multicenter longitudinal assessment. J Prosthet Dent. 2013 Oct; 110(4): 252-8.

COORDONNÉES DES AUTEURS :

Richard MARCELAT,

26130 Saint Paul Trois Châteaux email : richard.marcelat@orange.fr

Romuald PÉTRIER Laboratoire Art Céram 30320 Nîmes Marguerittes