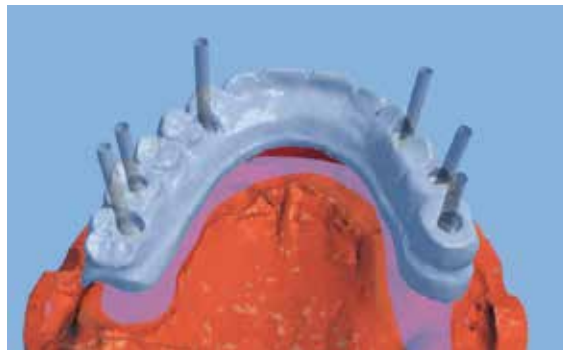


# Les implants courts au maxillaire postérieur : une alternative fiable et peu invasive

**R. MARCELAT**  
Chirurgien-dentiste



Les implants courts peuvent-ils être utilisés dans les secteurs maxillaires postérieurs ?

Quel est leur taux de survie comparativement aux implants longs ?

Comment gérer un cas clinique ?

*L'auteur déclare un lien d'intérêt avec la société Anthogyr*

**L**es implants courts ( $\leq 8$  mm) peuvent constituer une bonne alternative aux implants standards. Le recours aux techniques d'augmentation osseuse peut être évité, réduisant ainsi la morbidité et le risque de complications pour le patient.

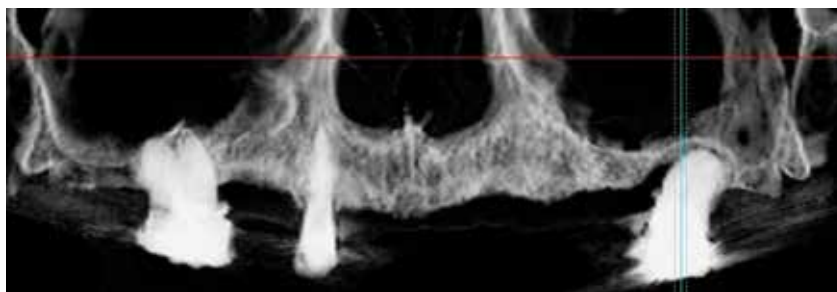Les études les plus récentes montrent des taux de survie comparables à ceux des implants longs.

Nous illustrerons l'intérêt de l'utilisation d'implants courts dans les zones maxillaires postérieures avec un cas clinique de bridge complet réalisé en technique CAD/CAM.

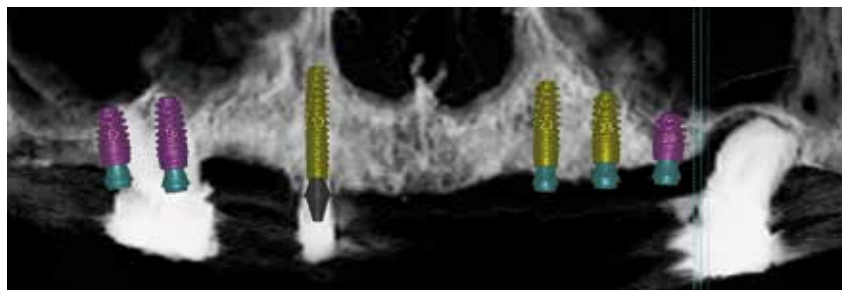
Dans les régions postérieures du maxillaire, la pose d'implants standards est souvent limitée par la présence du sinus maxillaire. Le volume osseux

**Fig. 1** Radio panoramique initiale attestant du faible volume osseux disponible en zone sous-sinusienne.

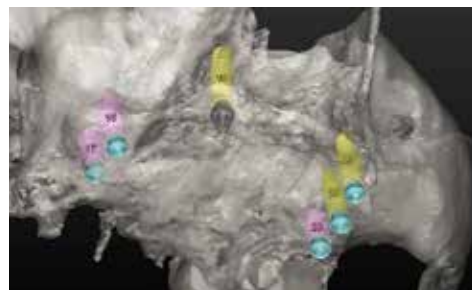
**Fig. 2** Planification dans Simplant®. **a, b et c** Six implants Axiom Px (Anthogyr®) sont planifiés sur l'ensemble de l'arcade maxillaire. **d, e et f.** Des implants courts (L = 6,5 ou 8 et diamètre 4,6) sont planifiés dans les zones postérieures.



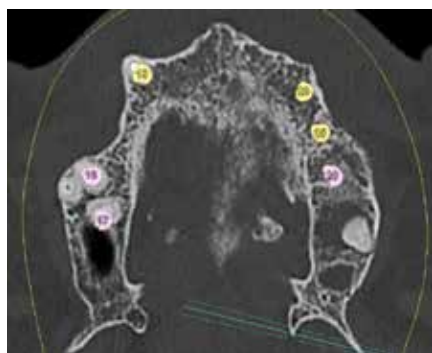
1



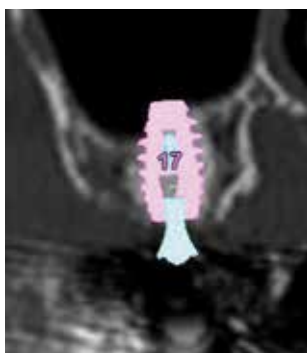
2a



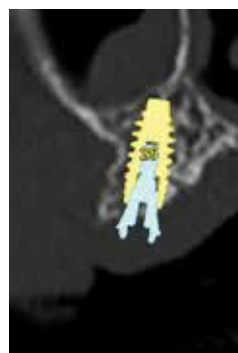
b



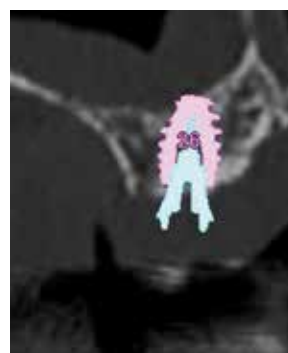
c



d



e



f



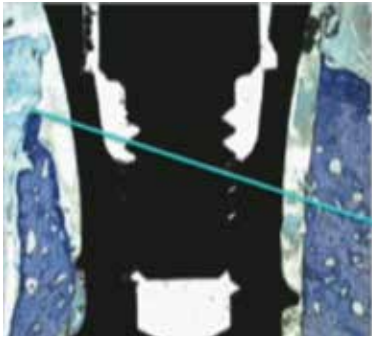
**Fig. 3** Implant cylindro-conique autotaraudant avec un col à conicité inversée.

sous-sinusal résiduel résultant de la pneumatisation du sinus maxillaire et de la résorption osseuse postextractionnelle a amené les praticiens à élaborer nombre de techniques d'augmentation osseuse : comblement sous-sinusal par voie crâniale ou latérale, régénération osseuse guidée, greffe d'apposition etc. Ces techniques d'augmentation osseuse indépendamment de la réticence des patients à les accepter, et ensuite à les supporter, ne sont pas exemptes de complications.

Au cours de ces dernières années, un réel engouement pour les implants courts semble se dessiner, avec des taux de survie équivalents aux implants standards.

### CAS CLINIQUE

Il s'agit d'un patient de 72 ans, en bonne santé et déjà porteur d'implants à la mandibule. Il a bénéficié de 4 implants symphysaires pour stabiliser une prothèse amovible complète et souhaite une réhabilitation fixe au maxillaire.



4

### Analyse des volumes osseux disponibles et planification implantaire

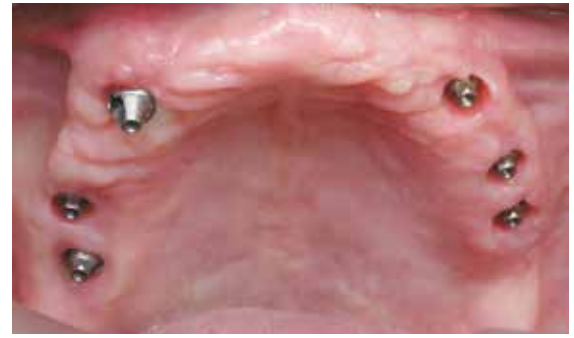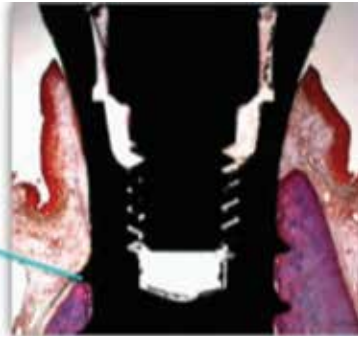
L'analyse des volumes osseux disponibles s'effectue dans le logiciel Simplant® à partir des données Dicom du cone beam du patient. Les zones postérieures sous-sinusiennes ne permettent pas la mise en place d'implants standards sans augmentation osseuse préalable ; ce que refuse catégoriquement le patient (*fig. 1*).

Des implants courts (L = 6,5 et 8 mm, diamètre 4,6) sont planifiés dans les zones postérieures du maxillaire. Au total, 6 implants Axiom Px (Anthogyr®) destinés à recevoir une réhabilitation fixe sont planifiés sur l'ensemble de l'arcade maxillaire en optimisant le capital osseux disponible (*fig. 2a à f*).

### Chirurgie implantaire

Les implants sont positionnés sous anesthésie locale. Les implants retenus pour cette réhabilitation présentent un design à double filetage autoforant et autotaraudant et un col à conicité inversée (*fig. 3*). Ces implants cylindro-coniques permettent d'obtenir un excellent ancrage primaire en favorisant par leur design et le protocole de forage la condensation osseuse y compris dans les zones de faible densité.

Les implants sont placés selon la technique d'extraction-implantation immédiate (EII). Cette technique permet de combiner la cicatrisation postextractionnelle avec la phase d'ostéointégration des implants, ce qui réduit de moitié le temps de cicatrisation osseuse et la durée globale du traitement. L'EII permet par ail-



5

leurs de limiter la résorption osseuse post-extractionnelle lorsqu'elle est associée à un comblement (*fig. 4*) (1). Les comblements osseux sont effectués au moyen d'os allogénique mélangé à un coagulum veineux prélevé en début d'intervention puis recouvert d'une membrane de collagène et de PRF's.

Les implants cicatrisent à l'abri des sollicitations mécaniques : une prothèse amovible complète immédiate est mise en place le jour de la chirurgie, elle sera périodiquement rebasée à la résine souple durant la période d'ostéointégration des implants.

### Mise en fonction des implants

Après une période de cicatrisation de 4 mois et demi, les vis de cicatrisation gingivale sont mises en place. Un lambeau de repositionnement apical est réalisé afin de récupérer une hauteur confortable de gencive kératinisée en vestibulaire des implants (*fig. 5*).

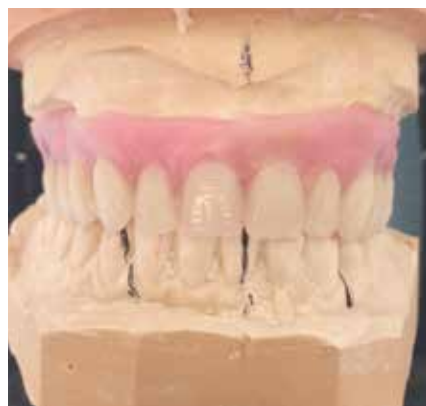Ce lambeau va améliorer le biotype gingival et favoriser la stabilité des tissus. L'incision est décalée en palatin, elle se poursuit en demi-épaisseur sur la face vestibulaire des implants, les sutures sont effectuées avec un mono-filament 5/0.

### Réalisation du bridge d'usage par technique CAD /CAM

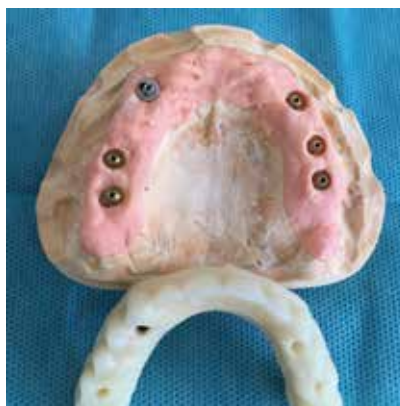Deux mois après la mise en fonction des implants, la phase prothétique peut débuter. Des piliers multi-unit sont connectés aux implants et une empreinte pick-up est réalisée. Le maître modèle comprenant

**Fig. 4** Amélioration du niveau marginal de contact os-implant en implantation simultanée des alvéoles et comblement (1).


**Fig. 5** Piliers multi-unit en bouche. Notez la qualité des tissus mous péri-implantaires.



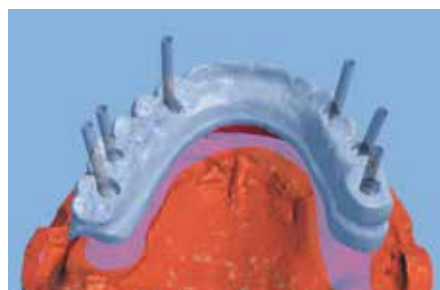6



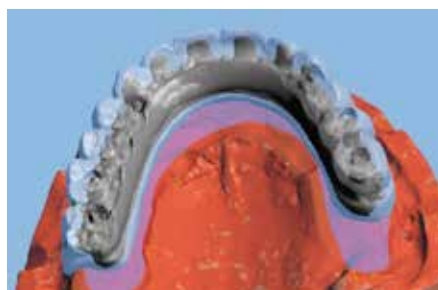7



8



9a



9b



10

**Fig. 6** Maquette esthético-fonctionnelle en cire avec dents du commerce.

**Fig. 7** Mock-up résine.

**Fig. 8** Scannage du maître modèle et du mock-up.

**Fig. 9a et b** Modélisation de l'armature à usiner.

**Fig. 10** Usinage de l'infrastructure dans un disque de titane.

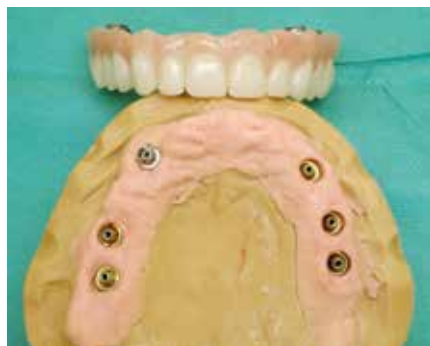les analogues de piliers et la fausse gencive est coulé au laboratoire. Ce modèle de travail est validé en bouche par l'intermédiaire d'une clé en plâtre. Une cire d'essayage avec des dents du commerce permet de valider l'esthétique, la phonation et l'occlusion (*fig. 6*). Ce montage est dupliqué sur un mock-up en résine (*fig. 7*) transfixé sur les implants qui est réglé en bouche en occlusion statique et dynamique. Le maître modèle et le mock-up résine validé sont envoyés au centre d'usinage Simeda®. Ce dernier effectue un double scan du maître modèle et du mock-up (*fig. 8*). L'équipe d'info-prothésistes Simeda® effectue un design virtuel de l'infrastructure du bridge à usiner (*fig. 9a et b*). L'armature entre dans la phase de fabrication: les pièces sont usinées dans un disque de titane au moyen d'une machine-outil à commandes numériques 5 axes de haute précision (*fig. 10*). Quelques jours plus tard, l'armature est retournée au laboratoire qui procède au montage du cosmétique en copiant le mock-up. Après sablage, un

opaque est appliqué sur l'ensemble de l'armature avant le montage des dents et de la fausse gencive en résine (*fig. 11a-12d*).

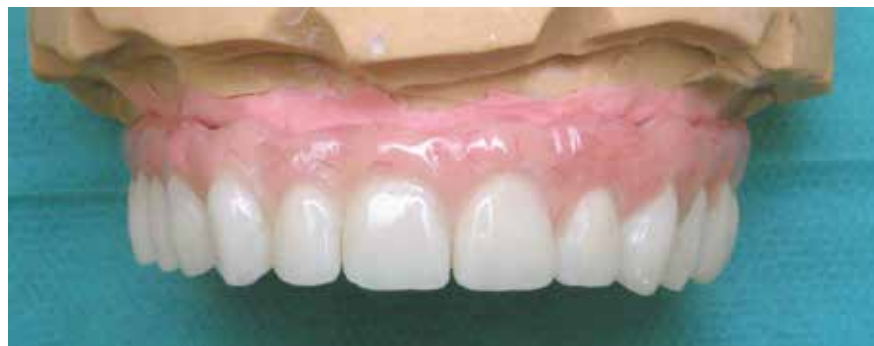## INTÉRÊTS D'UNE PROTHÈSE RÉALISÉE EN TECHNIQUE CAD/CAM

En implantologie, la physiologie osseuse autour des implants nous oblige à rechercher une passivité optimale des armatures. La CFAO apporte une qualité de travail et une précision industrielle (< 10 microns) inégalées par les techniques conventionnelles. Ces facteurs sont essentiels pour la pérennité de nos réhabilitations (2). La densité des matériaux utilisés en implantologie est un point primordial. Le poids des prothèses implantaires maxillaires nous semble l'un des éléments clés de la réussite du traitement. Ils nous semblent d'autant plus fondamentaux qu'avec des implants courts, les rapports couronne/implant sont augmentés jusqu'à deux fois, voire au-delà.

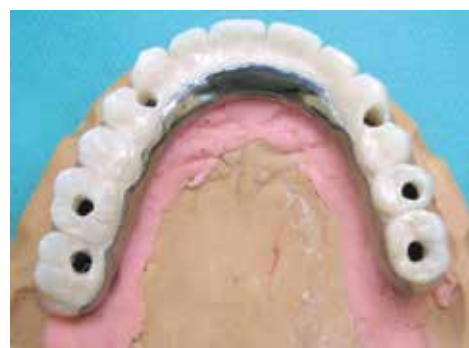



11a



b



c

**Fig. 11a, b et c** Simeda bridge titane-résine terminé.

**Fig. 12a** Radio panoramique de contrôle attestant de la parfaite passivité du bridge sur les piliers implantaires.

**b et c.** Notez la précision d'usinage et la qualité d'adaptation.

**d.** Le bridge en bouche.  
**e.** Le sourire du patient.

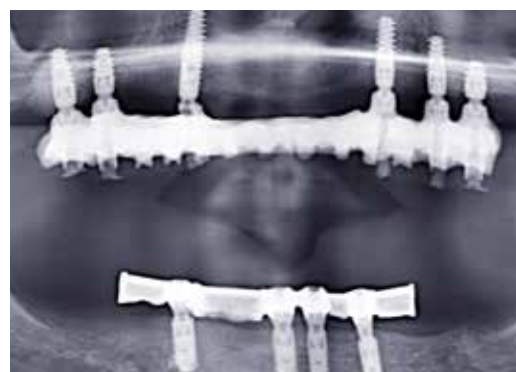## DISCUSSION

Les résultats des méta-analyses réalisées sur les implants courts (3) montrent que les taux de survie implantaire (TSI) sont similaires entre des implants supérieurs à 10 mm et des implants inférieurs à 8 mm. L'utilisation d'implants de type cône morse permet une augmentation de la surface de contact pilier/implant. L'utilisation de cônes  $< 9^\circ$  augmente la stabilité du couple pilier-implant, diminue les sollicitations sur la vis de transfixation et permet de répartir les forces sur toute la surface implantaire (4).

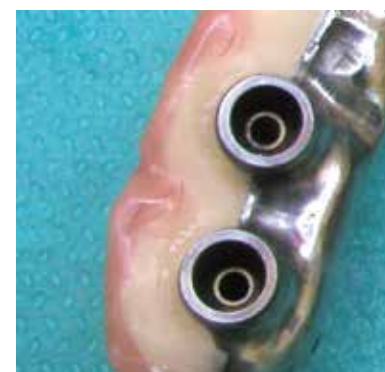Le positionnement sous crétal de 1,5 à 2 mm dans l'os des implants courts permet d'éviter les zones de contraintes maximales localisées au sommet de la corticale et à la jonction corticale-os alvéolaire (5, 6, 7). Ce positionnement nécessite une connectique la plus étanche possible.

La qualité du titane utilisé est importante afin d'éviter la fracture des piliers au niveau de la jonction pilier-implant (8). Il est par conséquent préférable d'utiliser un titane de grade 4 ou plus. L'augmentation du rapport couronne/implant n'influence pas le taux d'échecs implantaires, ni le taux de perte osseuse marginale (9, 10). Il faudra toutefois augmenter la surface d'ostéointégration en utilisant des implants de diamètre supérieurs à 4,1 mm, voire 4,5 mm pour certains auteurs.

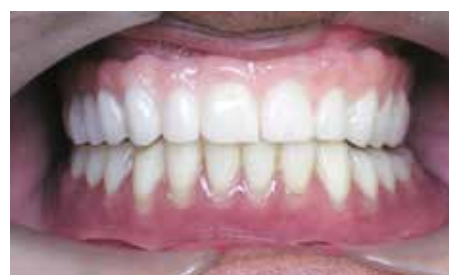L'état de surface des implants courts indique que les TSI des implants à surface



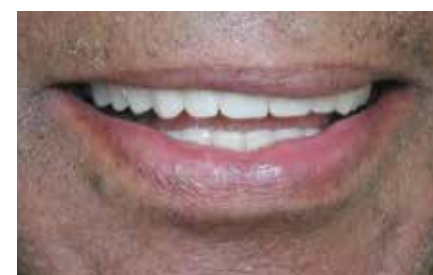12a



b



c



d

rugueuse sont plus élevés que les TSI des implants à surface lisse (11).

Ces différentes études permettent de conclure que l'implant court constitue une bonne solution alternative par rapport à l'option implant long plus greffe osseuse ; mais que la courbe d'apprentissage pour la pose d'implants courts est plus longue.

## CONCLUSION

Les implants courts sont indiqués dans les sites résorbés des zones postérieures. Ils doivent donc être systématiquement comparés lors de la décision thérapeutique à la mise en place d'implants plus

longs en association avec des techniques de chirurgie avancées telles que des augmentations osseuses ou des élévations sous-sinusiennes. Le ratio bénéfice / risque entre implants longs et augmentation osseuse et implants courts doit être analysé au cas par cas et discuté avec le patient. L'utilisation d'implants courts peut représenter une technique alternative fiable et peu invasive dans les zones postérieures. La réalisation d'une prothèse en technique CAD/CAM permet d'optimiser la passivité des armatures et la légèreté de la prothèse qui garantissent la pérennité des réhabilitations implanto-portées.

## Bibliographie

1. Araujo MG, Sukekava F, Wennstrom JL, Lindhe J. Tissue modeling following implant placement in fresh extraction sockets. Clin Oral Implants Res 2006 Dec; 17(6): 615-24.
2. Marcelat R. Contribution of CAD/CAM technology to implant-supported screw-retained restorations. Use of a full-arch bridge in the maxillae: A case report. CAM/CAM international. 2014; Vol.5(3) : 20-25.
3. Kotsovilis S, Fournousis I, Karoussis IK, Bamia C. A systematic review and meta-analysis on the effect of implant length on the survival of rough-surface dental implants. J Periodontol. 2009; 80:1700-1718.
4. Weng D, Nagata MJ, Bosco AF, de Melo LG. Influence of microgap location and configuration on radiographic bone loss around submerged implants: an experimental study in dogs. Int J Oral Maxillofac Implants 2011;26:941-946.
5. Schneck E, Chapotat B. Intérêt de la connectique cône morse dans la connectique implant implant-prothèse. Implant 2011;17:203-214.
6. Simonpieri A. Positionnement sous-crestal : l'art et la manière d'intensifier le volume des tissus péri-implantaires. Implant 2013;19:127-137.
7. Urdaneta RA, Shadi Daher S, Leary J, Kimberly ME, Chuang SK. The survival of ultrashort locking-taper implants. Int J Oral Maxillofac Implants 2012;27:644-654.
8. Rack T, Zabler S, Rack A, Riesemeier H, Nelson K. An *in vitro* pilot study of abutment stability during loading in new and fatigue- loaded conical dental implant using synchrotron-based radiography. Int J Oral Maxillofac Implants 2013;28:44-50.
9. Urdaneta RA, Rodriguez S, McNeil DC, Weed M, Chuang SK. The effect of increased crown-to-implant ratio on single-tooth locking-taper implants. Int J Oral Maxillofac Implants 2010; 25:729-743.
10. Blanes RJ. To what extent does the crown-implant ratio affect the survival and complications of implant-supported reconstructions? A systematic review. Clin Oral Implants Res. 2009; 20 (suppl. 4):67-72.
11. Telleman G, Raghoobar GM, Vissink A, den Hartog L, Huddleston Slater JJR, Meijer HJA. A systematic review of the prognosis of short (< 10 mm) dental implants placed in the partially edentulous patient. J Clin Periodontol 2011;38:667-676.

**Richard MARCELAT**

**11 Cours des Platanes 26130 Saint Paul Trois Châteaux**  
**richard.marcelat@orange.fr**