Copyright Quintessence International

Traitement de l'édentation totale maxillaire

à l'aide d'une prothèse complète transvissée sur implants « *Tissue Level* »

mise en charge immédiate
Implant *Tissue Level*
All-on-4

Le traitement de l'édenté total maxillaire par une prothèse transvissée implantoportée, suivie d'une mise en charge immédiate fonctionnelle est devenu un traitement standard. Cette publication met en lumière le protocole chirurgical et prothétique All-on-4 avec l'utilisation d'implants *Tissue Level* [a] combinés à un nouveau type de connexion pour prothèse fixée en « *direct implant* ». La description des phases cliniques et de laboratoire d'un cas clinique illustre les avantages biologiques et techniques de cette nouvelle solution thérapeutique.

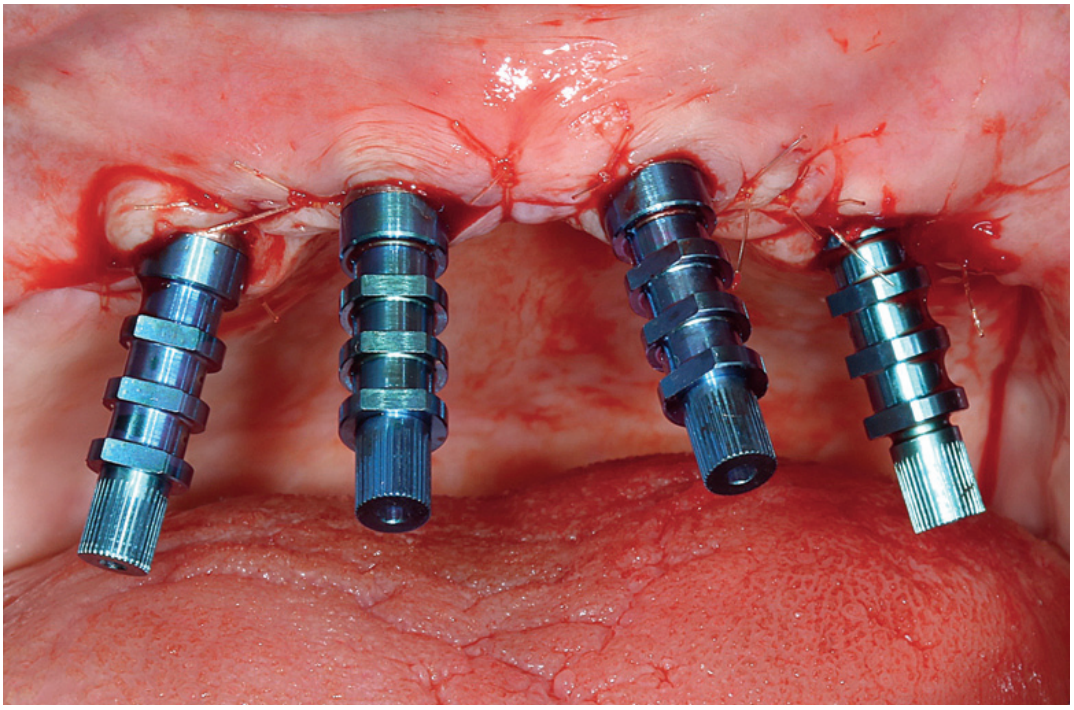

Jean-Baptiste Verdino[1]
Jean-Michel Moal[2]
Gilles Giordanengo[2]

[1] Docteur en chirurgie dentaire, DEA de sciences chirurgicales, attaché d'enseignement au DU d'implantologie d'Aix-Marseille II.
[2] Prothésiste dentaire.

Le traitement de l'édenté total au maxillaire supérieur par une prothèse transvissée implantoportée suivi d'une mise en charge immédiate fonctionnelle est devenu un traitement standard[1,4]. Le nombre et la position des implants peuvent différer selon les écoles et les auteurs, et la technique dite du « All-on-4 »[2] peut être aujourd'hui raisonnablement admise comme une option thérapeutique.

Celle-ci propose d'utiliser quatre implants comme supports de la future prothèse : idéalement, deux sont placés en position d'incisive latérale, et les deux postérieurs en position de deuxième prémolaire, avec une angulation leur permettant de suivre le mur antérieur du sinus[2,15]. De ce fait, des piliers angulés à 17 ou 30° sont généralement utilisés pour rattraper l'axe et avoir une émergence compatible avec la future prothèse[5]. Un nouveau type d'implant, avec un positionnement *Tissue Level*, une connectique à plat et une fixation par verrous sera utilisé dans ce cas clinique.

JEAN-BAPTISTE VERDINO
13 avenue Gambetta
83400 Hyères
docjbv@cabinetverdino.fr

[a] « *Tissue Level* » concerne l'émergence de l'implant au niveau gingival, par opposition à « *Bone Level* », qui concerne l'émergence de l'implant au niveau osseux.

Copyright Quintessence International

PRÉSENTATION DU SYSTÈME

Ces implants *Tissue Level* (Anthogyr) sont conçus avec une partie transgingivale de hauteur variable (1,5 mm, 2,5 mm ou 3,5 mm) qui se termine par une connectique à plat. Ils sont en titane grade V et le design des spires est proposé sous deux formes, PX ou REG, afin de s'adapter à la densité du tissu osseux **(Fig. 1)**. On trouve sous celle-ci une constriction au niveau du col (Tissue Favored Design) destinée à favoriser l'attache épithélioconjonctive et la cicatrisation primaire[6,7,8]. De cette forme particulière découle une augmentation de la quantité de tissu conjonctif autour et sous l'émergence de l'implant entraînant une meilleure protection de l'os sous-jacent et donc une meilleure résistance aux péri-implantites[7]. Le système prévoit aussi la fourniture de piliers transgingivaux inLink **(Fig. 2)**, permettant d'uniformiser les connectiques dans un cas où des implants *Bone Level* auraient été préalablement placés. Ces piliers existent en deux diamètres (4,0 et 4,8 mm) et deux hauteurs (2,5 et 3,5 mm) et peuvent être changés, dans l'hypothèse où, après cicatrisation, il faille optimiser la relation avec les tissus mous périphériques, en modifiant leur volume ou leur hauteur.

Cette connectique inLink autorise la réalisation de prothèses plurales transvissées avec un système de verrouillage intégré à la prothèse, composée d'un verrou de fixation et d'une bague de maintien **(Fig. 3)**. Ils existent en « guidant », afin de faciliter le positionnement de la prothèse pouvant être parfois délicat en raison de la connectique « à plat », et en « non guidant ». Il existe un logement spécifiquement usiné dans la partie cervicale du fût de vissage, destiné à insérer l'ensemble

Fig. 1 Implants Axiom *Tissue Level* REG et PX (postextractionnel et os de faible densité). Notez la constriction au niveau du col.



Fig. 2 Piliers inLink de hauteurs, 2,5 et 3,5 mm, et de diamètres, 4 et 4,8 mm

Fig. 3 Verrou et bague de maintien.

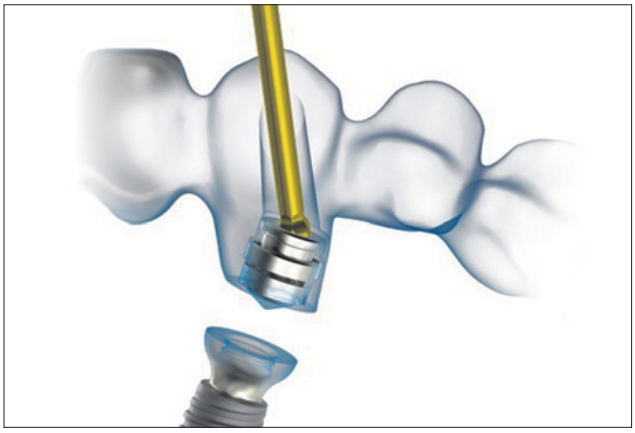

Fig. 4 Verrou dans son logement à l'intérieur du bridge.

Copyright Quintessence International

Fig. 5 Vue en transparence du bridge et des différents éléments : verrous et piliers inLink.

Fig. 6 Clé de vissage sphérique.



Fig. 7 Cylindre droit.

Fig. 8 Cylindre angulé à 25°.

Fig. 9 Instrument de montage et démontage des verrous inLink.

Fig. 10 Verrou de laboratoire.

verrou et bague de maintien **(Fig. 4 et 5)**. Cette connexion inLink permet la récupération de divergences d'axes implantaires importantes sans adjonction de piliers intermédiaires, et l'intégration de puits de vissage angulés jusqu'à 25° avec des fûts de vissage réduits. Par son intégration dans la prothèse, cette connexion supprime les manipulations de vis. La prothèse est verrouillée grâce à une clé sphérique **(Fig. 6)**.

La réalisation d'une prothèse provisoire sur inLink est aisée puisque les piliers provisoires existent en version droite ou angulée (25°) **(Fig. 7 et 8)**. Ceux-ci peuvent être livrés avec des verrous d'essai (verts) pour les phases de laboratoire et l'essayage de la prothèse en bouche. Ces verrous verts devront être remplacés par des verrous cliniques (couleur titane) lors de la pose de la prothèse. Le changement de verrous s'effectue facilement à l'aide d'un instrument dédié **(Fig. 9)**.

Un clip de laboratoire peut être vissé sur les répliques : il permet au technicien, lors des étapes de réalisation du bridge, une pose et dépose plus aisées sur le modèle de travail en clippant simplement les cylindres provisoires au lieu de les visser **(Fig. 10)**.

Copyright Quintessence International

Fig. 11 Radiographie panoramique préopératoire.

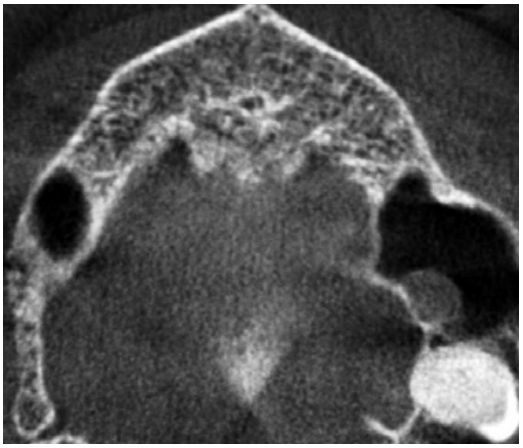

Fig. 12 *Cone beam* préopératoire.

Fig. 13 Cas clinique (*cone beam*).

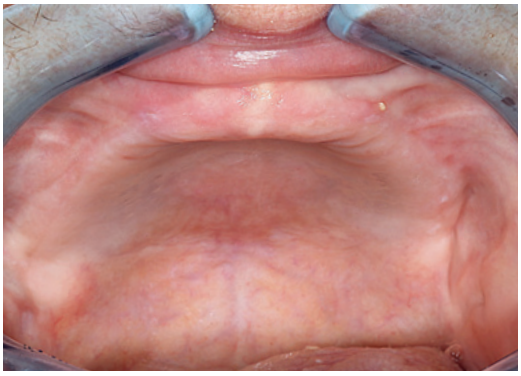

Fig. 14 a Édentement complet maxillaire.

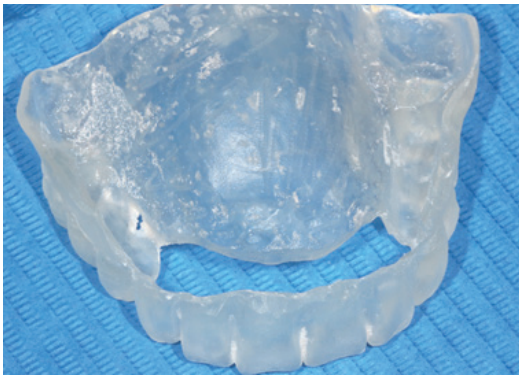

Fig. 14 b Guide chirurgical ajouré réalisé à partir du montage esthétique.

CAS CLINIQUE

Il s'agit d'une femme de 62 ans, sans pathologie d'ordre général, édentée totale au maxillaire supérieur et présentant une édentation partielle mandibulaire **(Fig. 11)**. La mandibule va être traitée, dans un premier temps, par une prothèse fixe scellée. Au maxillaire supérieur, du fait de l'absence d'os dans la partie sous-sinusienne, une indication de restauration type All-on-4 a été posée, avec deux implants sous les fosses nasales et deux implants angulés le long des murs antérieurs des sinus (classification de Bedrossian, os dans les zones I et II[9]) **(Fig. 11 à 14)**, suivie d'une mise en charge immédiate. L'angulation de l'implant distal présente plusieurs avantages :

- placer l'implant entre le mur antérieur du sinus et la corticale palatine, zones de densité importante facilitant l'obtention d'un couple de vissage élevé lors de l'insertion de l'implant[15] ;
- utiliser un implant plus long et de ce fait, avoir une plus grande surface de contact os et implant permettant d'obtenir une stabilité primaire suffisante et compatible avec une technique de mise en charge immédiate ;
- distaler l'émergence de l'implant, ce qui a pour effet une meilleure disposition antéropostérieure entraînant une diminution du cantilever de la prothèse et une réduction des forces supportées par l'implant distal[10,17].

À l'issue de la chirurgie, une mise en charge immédiate par bridge complet transvissé a été prévue.

PRÉPARATION À LA MECI (MISE EN CHARGE IMMÉDIATE)

Après avoir réalisé la restauration mandibulaire, les modèles de la patiente sont montés en articulateur et un montage esthétique est effectué, essayé et validé. Le montage sur articulateur est une étape indispensable pour réaliser un plan d'occlusion cohérent. Une clé en silicone de ce

Copyright Quintessence International

montage est fabriquée. Celle-ci va servir à la fabrication d'un guide en résine transparente, à la fois radiologique et chirurgical, et d'une arcade complète, en dents du commerce, prête à être solidarisée aux futurs cylindres. Les dents choisies sont en résine chargée (Vitapan Plus®), permettant une transformation plus aisée au laboratoire, et aussi une procédure d'équilibration occlusale facilitée par rapport à des dents du commerce en céramique.

Le guide chirurgical est ensuite ajouré **(Fig. 14 b)** au niveau palatin, dans l'enveloppe de placement des futurs implants : il a un double but :

- guider la chirurgie dans la situation des implants ;
- servir de transfert d'occlusion suite à la chirurgie.

PHASE CHIRURGICALE

Anesthésie locale à points d'injection multiples bilatéraux :

- rétrotubérositaire ;
- sous-orbitaire ;
- rappels palatins.

Un lambeau de pleine épaisseur est réalisé et quatre implants Axiom PX TL 3,4 mm R (diamètre 4,8 mm) h 2,5 sont placés : tout d'abord l'implant mésial sous-nasal, avec un positionnement infracrestal des spires de l'implant de 0,5 mm. Pour placer l'implant distal au plus près du mur antérieur du sinus, une fenêtre est pratiquée sur la partie antérieure du sinus maxillaire et la topographie du mur antérieur du sinus est repérée à l'aide de la jauge de profondeur **(Fig. 15)**. Ceci nous permet de réaliser un forage angulé, du distal vers le mésial et du vestibulaire vers le palatin. De ce fait, l'implant se trouve disposé à proximité de deux zones osseuses denses : le mur antérieur du sinus et la corticale palatine. Ceci permet de placer l'implant distal le plus éloigné possible et de permettre ainsi un écartement antéropostérieur maximal selon le cas considéré **(Fig. 16)**. Cette disposition[15] va nous permettre de réduire l'importance du cantilever[10] indispensable au niveau du bridge d'usage pour réussir à placer au minimum une dent et demie à deux dents. Dans ce cas, l'émergence de l'implant va se situer aux alentours de la première prémolaire. Il est certain que ce cantilever sera réduit sur le bridge provisoire, sans armature.

Le forage s'effectue de manière progressive, avec des forets étagés de diamètre croissant jusqu'au forage terminal à 3 mm. Le diamètre d'implant choisi est de 3,4 mm afin de garder un maximum d'os péri-implantaire, notamment en vestibulaire. Le choix est complété par celui de la partie transgingivale, dans ce cas 2,5 mm de hauteur et 4,8 mm de diamètre. Cette partie est

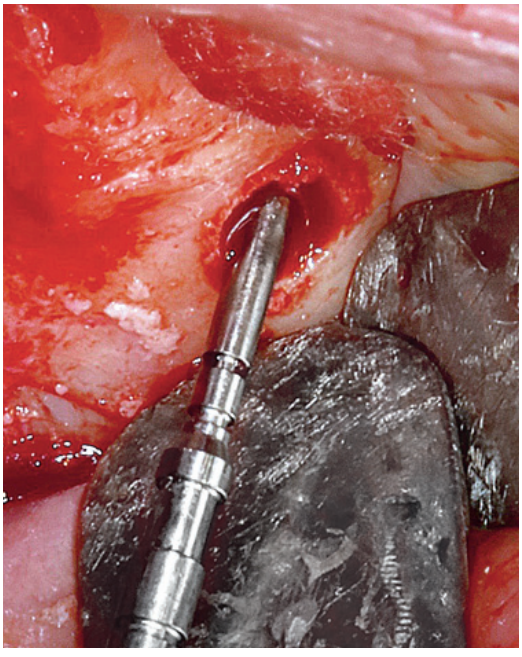

Fig. 15 Repérage du mur antérieur du sinus maxillaire.

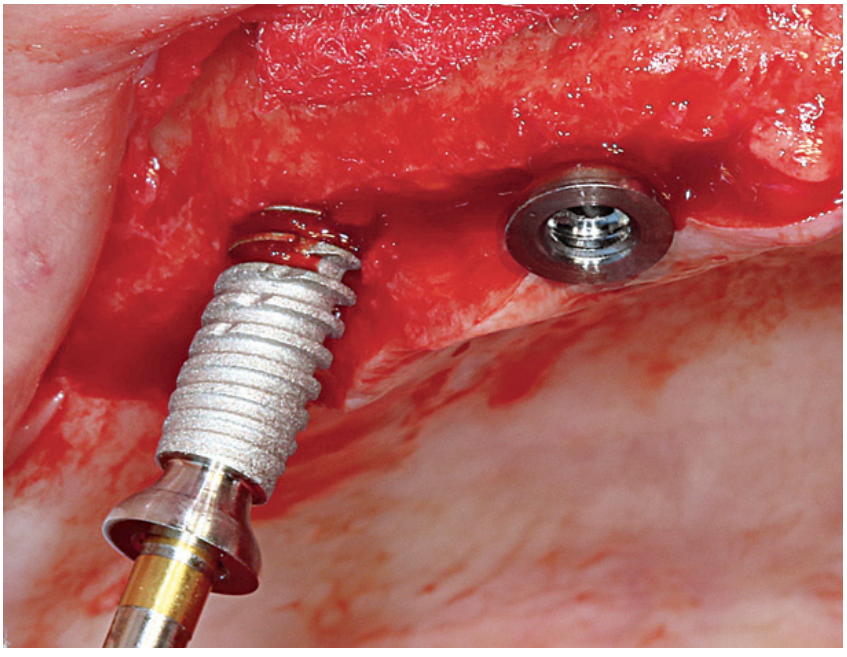

Fig. 16 Mise en place de l'implant distal.

Copyright Quintessence International

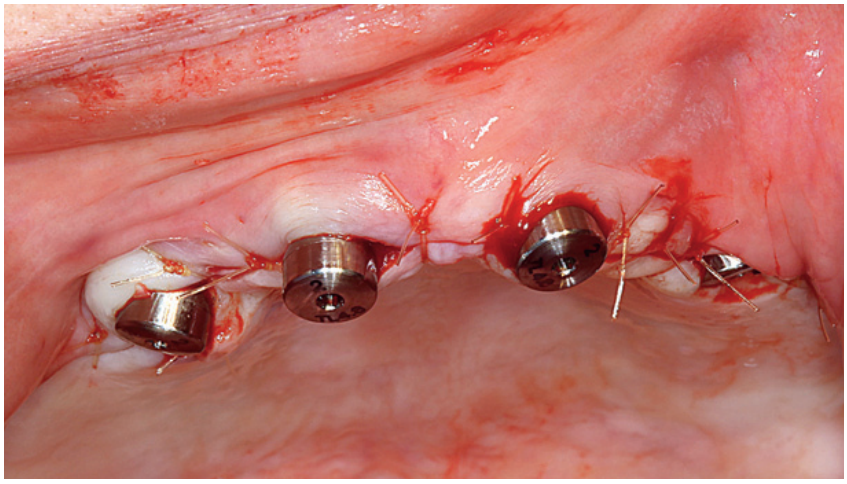

Fig. 17 Sutures à points séparés autour des vis de cicatrisation.

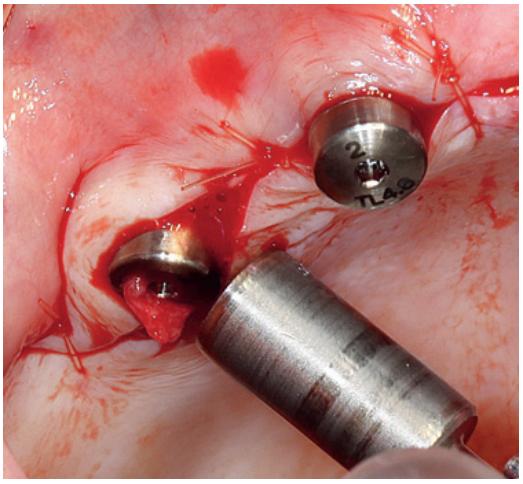

Fig. 18 Aménagement tissulaire péri-implantaire à l'aide de *tissu punch*.

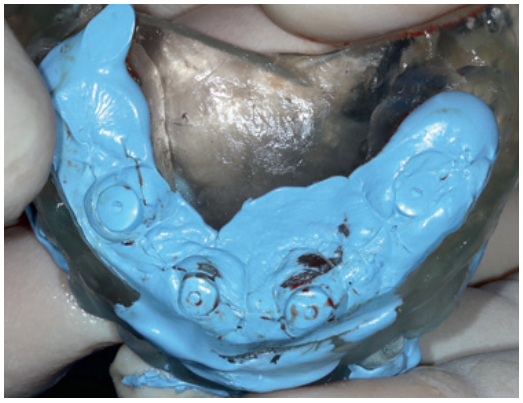

Fig. 19 Guide chirurgical rebasé au Jet Blue Bite® : il sert aussi à l'enregistrement de l'occlusion.

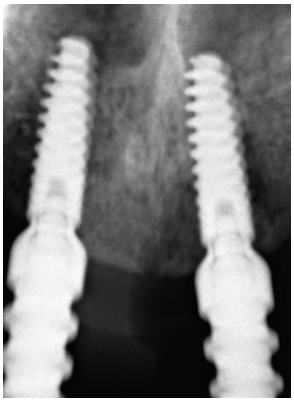

Fig. 20 a Contrôle radio du bon positionnement des transferts.

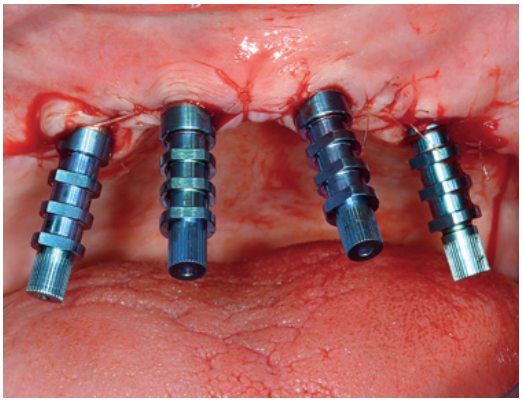

Fig. 20 b Implants en place.

aussi disponible avec des hauteurs de 1,5 mm et 3,5 mm, en fonction de l'épaisseur de la muqueuse péri-implantaire, et aussi avec un diamètre réduit de 4 mm, utile au niveau incisivocanin pour faciliter le profil d'émergence sur des dents de diamètre réduit.

Après insertion des quatre implants, des vis de cicatrisation H4 cylindriques sont placées et les tissus suturés avec du fil résorbable 4.0 à points séparés **(Fig. 17)**. Un aménagement tissulaire est généralement conduit lors de cette opération, afin d'optimiser la qualité de la gencive péri-implantaire, permettre la meilleure cicatrisation gingivale possible et faciliter les procédures d'hygiène futures. On cherchera toujours à positionner, autant que possible, de la gencive kératinisée autour de la tête de l'implant, en évitant de trop enfouir celle-ci. Cette opération est généralement conduite à la lame froide, mais les « *Tissue Punch* » se montrent souvent très utiles lors de cette opération **(Fig. 18)**.

Le guide chirurgical va alors être garni de silicone (JET Blue Bite®) et remis en place. Une fois la prise du matériau exécutée, un enregistrement de l'occlusion est pratiqué par interposition de Jet Blue Bite sur le guide **(Fig. 19)**.

Les vis de cicatrisation sont retirées, les transferts spécifiques vissés et leur adaptation est contrôlée radiologiquement **(Fig. 20)**. Une empreinte au plâtre (Snow White® (Kerr)[11] est réalisée, en utilisant un porte-empreinte spécifique filmé, parfaitement dédié à ce type d'empreinte (H. Schein) **(Fig. 21)**. Ce matériau permet une précision élevée de la position des transferts combinée à une grande stabilité dimensionnelle. Après la prise, les transferts sont dévissés et la validité de l'empreinte confirmée par l'immobilité totale des transferts dans le plâtre.

Copyright Quintessence International

PHASE DE LABORATOIRE : ÉLABORATION DE LA PROTHÈSE IMMÉDIATE

Le traitement de l'empreinte commence par la mise en place d'un isolant (vaseline), suivie du vissage des analogues *Tissue Level*. Une fausse gencive amovible en silicone est confectionnée, elle présente un double intérêt :

- optimiser le profil d'émergence de la future prothèse autour des piliers ;
- vérifier la parfaite adaptation des cylindres sur les répliques.

Le modèle est coulé en plâtre type Fuji Rock®. Après le démoulage, des vis de cicatrisation identiques à celles utilisées en bouche sont placées sur les répliques et le guide chirurgical est repositionné sur le modèle (en prenant garde d'éviter toute interférence de celui-ci avec le plâtre). On peut alors le remettre sur l'articulateur.

Cette opération se poursuit par le vissage sur les répliques de verrous de laboratoire : ceux-ci possèdent un joint torique et permettent, lors de phases d'élaboration d u provisoire, de mettre et de retirer le bridge sans avoir à effectuer des vissages et dévissages fastidieux **(Fig. 22)**.

Le technicien de laboratoire choisit les cylindres provisoires appropriés. Il en existe de deux sortes, les droits et les angulés, afin de permettre une émergence du puits de vissage sur la face occlusale du bridge. Contrairement à ce qui était conventionnellement la règle, ici, ce ne sont plus les piliers qui sont choisis angulés lors de la chirurgie, mais les cylindres **(Fig. 23)**.

Comme nous l'avons vu dans la description des éléments, lors de la phase de laboratoire, les verrous sont retirés et le bridge va pouvoir être positionné sur le modèle par un simple clip. À noter que les cylindres vont être silanés (à l'aide d'un Silicoater) et recouvert d'opaque afin de prévenir tout risque de visibilité du métal par transparence, et surtout de permettre une adhésion chimique (en plus de celle mécanique) de la résine sur les cylindres et augmenter de cette façon la solidité du bridge provisoire.

Les cylindres ainsi préparés sont positionnés, orientés et leur hauteur est réduite autant que nécessaire. L'arcade dentaire provisoire, préalablement préparée, est ajustée autour des cylindres par des meulages successifs puis solidarisée aux cylindres par des ajouts de résine autopolymérisante **(Fig. 24)**. L'adaptation aux tissus

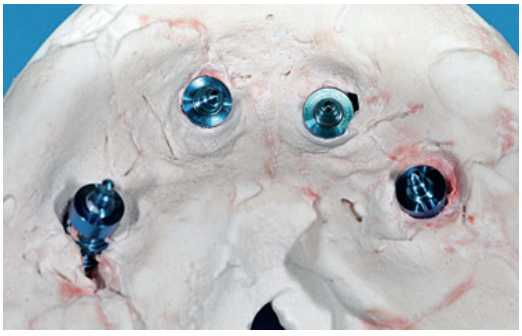

Fig. 21 Empreinte au plâtre.

Fig. 22 Modèle de travail, fausse gencive et verrous de laboratoire.

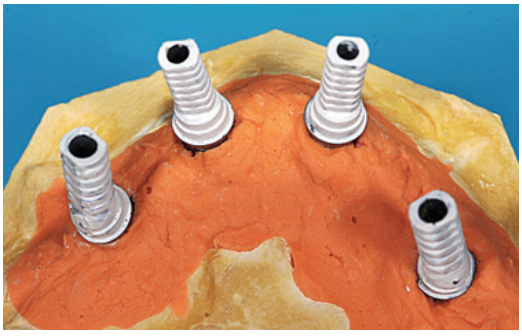

Fig. 23 Choix des cylindres droits ou angulés, préalablement silanés.

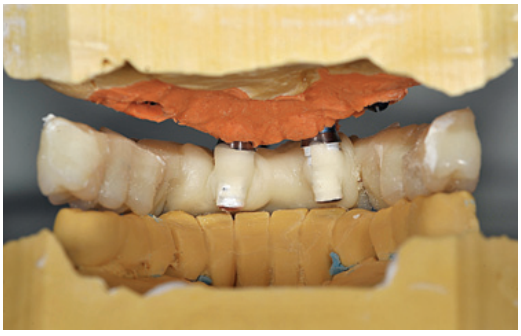

Fig. 24 L'arcade dentaire préparée est solidarisée aux cylindres par apport de résine.

Copyright Quintessence International

Fig. 25 Capuchons de protection.

Fig. 26 Verrou guidant (à gauche) et conventionnel (à droite).

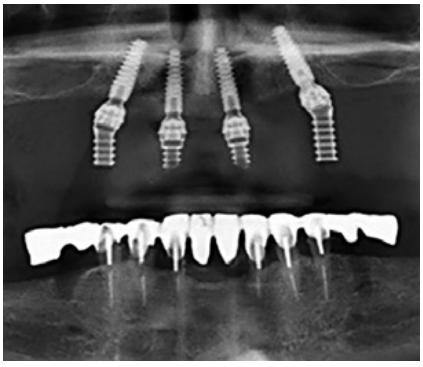

Fig. 27 Panoramique de contrôle.

Fig. 28 Mise en charge immédiate.

mous va ensuite se faire par un apport de résine rose. En effet, cette technique s'adresse, la plupart du temps, à des maxillaires résorbés, où les patients ont perdu à la fois leurs dents, et aussi une quantité plus ou moins importante d'os et de gencive (*composite defect*[16]). Il convient donc de recréer ces tissus par un apport de fausse gencive.

Les finitions périphériques sont ensuite réalisées. Pour éviter d'endommager les plateformes des cylindres, on place dessus des capuchons de protection qui sont clipsés sur des verrous de laboratoire **(Fig. 25)**. Lors de cette étape, des passages de brossettes en forme de minitunnels sont aménagés de part et d'autre de chaque cylindre.

Le bridge est repositionné sur le modèle pour les ultimes réglages d'occlusion. Le technicien replace alors les verrous cliniques en prenant soin de prévoir un verrou guidant, afin de faciliter le positionnement clinique du bridge. Ce verrou guidant possède une prolongation sur la vis et rend le positionnement du guide plus aisé **(Fig. 26)**. Il est recommandé d'en placer jusqu'à deux au niveau des implants présentant le moins de divergences relatives. Le bridge devra ensuite être passivé, ceci afin d'avoir le minimum de forces nocives appliquées aux implants. Pour se faire, le bridge est vissé à 25 N.cm sur le modèle de travail, et l'ensemble est placé dans de l'eau bouillante sous pression pendant dix minutes, puis laissé à refroidir à l'air libre pendant une vingtaine de minutes. La validité de la passivité est contrôlée en dévissant le bridge, en le revissant sur une des répliques et en vérifiant qu'il reste à plat sur les autres.

La mise en bouche peut alors intervenir par vissage en quinconce, tout d'abord manuellement, puis à 25 N.cm, et un réglage d'occlusion clinique est finalisé. Une radiographie panoramique est pratiquée, afin de prendre d'une part un instantané de référence des rapports os et implant, et, d'autre part, de contrôler le parfait ajustage des cylindres sur les implants **(Fig. 27 et 28)**. Il est parfois nécessaire de compléter celle-ci par des radiographies intrabuccales du fait de la difficulté d'objectiver parfaitement l'adaptation en tous points sur une panoramique.

Copyright Quintessence International

CONTRÔLES CLINIQUES

Un premier contrôle intervient après la première semaine, l'occlusion est à nouveau vérifiée, et la capacité de la patiente à passer des brossettes et à avoir une hygiène adaptée est validée. Durant la durée de la cicatrisation osseuse, quatre mois au minimum, une visite est programmée toutes les trois semaines avec des points de contrôle tels que :

- l'occlusion ;
- l'hygiène ;
- l'absence d'inflammation ;
- l'absence de spasmes musculaires.

PHASE D'ÉLABORATION DU BRIDGE D'USAGE

À l'issue d'une phase de cicatrisation de quatre mois, et en l'absence de problème clinique ou radiographique, l'élaboration du bridge d'usage peut commencer. Dans l'hypothèse où les choix esthétiques et fonctionnels du bridge provisoire sont validés, ils seront reproduits, tant au niveau de la dimension verticale d'occlusion, de la forme, de la teinte des dents et surtout du profil externe du bridge si celui-ci autorise une hygiène optimale.

Dans les cas de All-on-4, avec des niveaux de résorption tissulaire assez importants, la préférence va aux bridges composites avec une armature titane, des dents du commerce en composite microchargé (Vita Physiodens®) et une fausse gencive en résine. L'armature sera fabriquée en CAD-CAM, gage de solidité, de fiabilité, de passivité et donc de parfaite tolérance biologique[14].

Une nouvelle empreinte est pratiquée afin d'enregistrer, outre la position des implants, la morphologie des tissus mous cicatrisés. Cette empreinte utilise la technique du porte-empreinte « ouvert », avec des transferts « *pick-up* », le matériau d'enregistrement choisi est le plâtre en raison de sa précision et de sa stabilité dimensionnelle. Elle est traitée de manière rigoureuse sous binoculaires : des répliques neuves sont vissées dans le but de garantir la conformité et la traçabilité de la future armature usinée.

Deux éléments sont alors fabriqués :

- une barrette en plâtre (Snow White) destinée à valider le modèle de travail. Celle-ci doit pouvoir être vissée sans se casser, faute de quoi cela traduirait un mauvais positionnement des répliques dans le modèle de travail et impliquerait la nécessité de reprendre l'empreinte **(Fig. 29)** ;
- une barrette en résine, destinée à enregistrer les rapports d'occlusion **(Fig. 30)**.

Chacun de ces éléments est construit sur des cylindres provisoires, de diamètre adapté, droits ou angulés selon les besoins.

L'occlusion est enregistrée à l'aide de cire (Moyco Wax) et les modèles sont montés sur un articulateur semi-adaptable. S'ensuit un montage esthétique qui sera essayé cliniquement ; il devra avoir les caractéristiques exactes du futur bridge et les points de contrôle seront rigoureux :

- tests phonétiques ;
- DVO ;
- accès à l'hygiène (passages brossettes) ;
- occlusion ;
- esthétique.

Cette dernière devra être impérativement validée par le patient.

Après confirmation de ces points, le bridge repart au laboratoire et le design de l'armature est réalisé en homothétie avec l'enveloppe extérieure

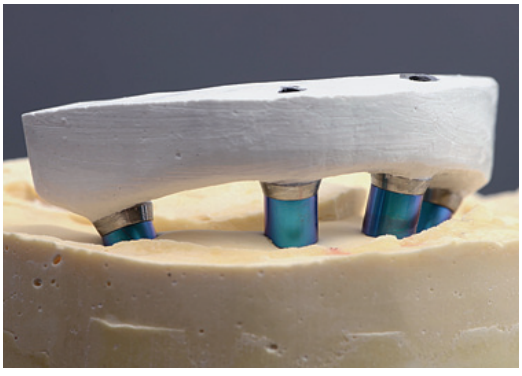

Fig. 29 Clé en plâtre.



Fig. 30 Barrette d'enregistrement d'occlusion en résine.

Copyright Quintessence International

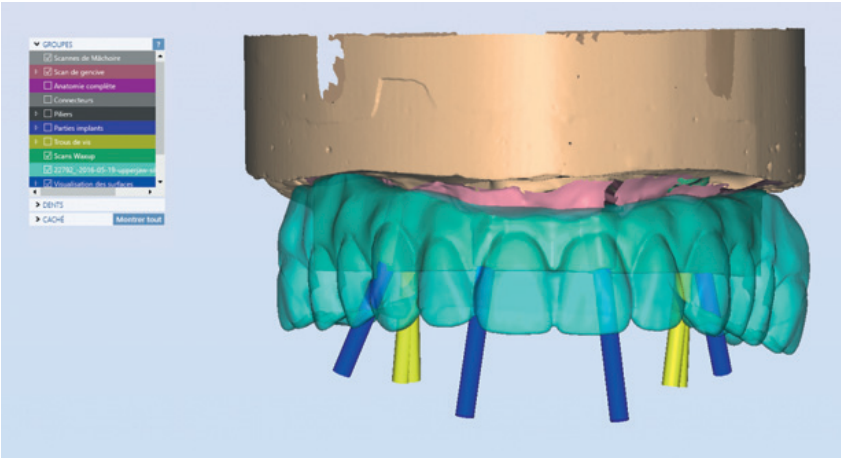

Fig. 31 Réalisation de l'armature CAD-CAM en homothétie.

Fig. 32 Repositionnement de la clé sur l'armature en titane.

Fig. 33 Polymérisation terminée, prêt pour le dégrossissage.

à l'aide du scanner et selon le protocole du fabricant (Simeda) **(Fig. 31)**.

À réception de l'armature, un contrôle de passivité de l'armature ainsi que du volume scanné doit être fait avant de passer à l'étape de finition.

L'utilisation d'un primer (procédé Silano-Pen de Bredent) est indispensable pour assurer une liaison chimique entre le titane et les composants acryliques. Des clips de maintien seront placés, de la même manière que lors de la réalisation du bridge provisoire, afin de repositionner l'armature sur le maître modèle avant la coulée de la résine dans la clé de positionnement des dents **(Fig. 32)**.

Après la polymérisation **(Fig. 33)**, quelques retouches (grattage, gommage, apport de résine si nécessaire…) pourront être pratiquées.

Un réglage de l'occlusion sur l'articulateur est effectué, et le bridge est soigneusement poli.

Avant la livraison, des verrous cliniques sont mis en place, deux non guidant et deux guidant, indispensables pour faciliter le positionnement clinique. Sans cela, et du fait de la connexion « à plat », l'insertion du bridge pourrait se montrer malaisée.

VISSAGE ET DÉLIVRANCE DU BRIDGE D'USAGE

Après dépose du bridge provisoire, qui sera remis à la patiente sur le modèle de travail, au cas où une retouche future serait nécessaire, les têtes d'implants sont nettoyées à la chlorhexidine. Les verrous sont enduits de gels de chlorhexidine (Elugel) et le bridge est positionné puis vissé **(Fig. 34)** : tout d'abord les verrous guidant puis les deux autres. Le premier vissage se fait à la main, un premier contrôle d'occlusion est pratiqué en s'assurant que les concepts occlusaux sont respectés[12] :

- guidage antérieur en propulsion ;
- absence de contact intime entre les dents antérieures maxillaires et mandibulaires en relation centrée afin d'éviter un verrouillage ;
- protection de groupe en latéralité ;
- absence de contact non travaillant ;
- équilibre entre les secteurs postérieurs en relation centrée (contrôler l'absence de surocclusion).

Il est indispensable de s'assurer immédiatement à ce stade de la capacité du patient à passer des brossettes autour des implants **(Fig. 35)**.

Copyright Quintessence International

Une radiographie panoramique est pratiquée pour s'assurer de la parfaite adaptation du bridge sur les implants et de l'absence d'atteinte osseuse **(Fig. 36)**.

Le vissage final à 25 N.cm peut alors être pratiqué à l'aide d'une clé dynamométrique et l'orifice des puits d'accès peut être obturé au composite.

Des visites de contrôle sont prévues à une semaine, trois semaines, et tous les trois mois durant la première année. À la date anniversaire de la pose, une nouvelle radio panoramique sera effectuée pour vérifier le maintien de la stabilité osseuse et l'adaptation, ainsi que l'absence de dévissage. Par la suite, une visite semestrielle est recommandée.

Fig. 34 Mise en place du bridge d'usage.

Fig. 35 Contrôle de l'accès à l'hygiène.

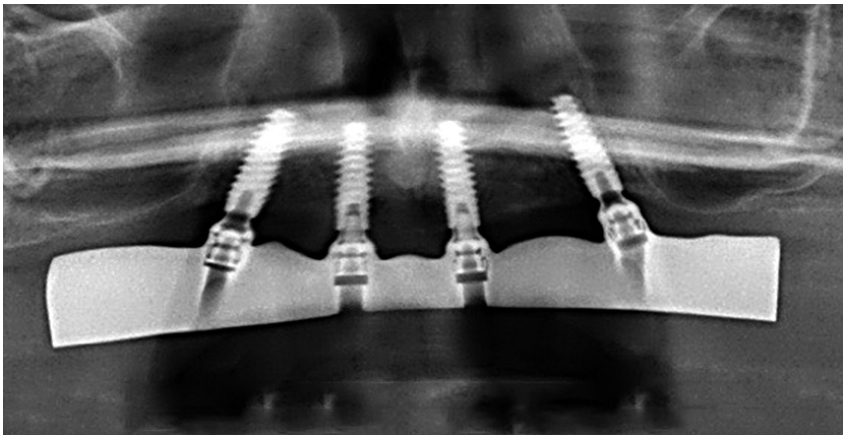

Fig. 36 Contrôle final après vissage du bridge d'usage.

DISCUSSION

L'utilisation de ce nouveau concept présente des avantages considérables, tant au niveau biologique que technique.

Des avantages au niveau biologique

Le design de ces implants, avec un positionnement *Tissue Level*, amène une amélioration dans la cicatrisation primaire et la stabilité des tissus mous péri-implantaires[6,8].

De même, il apporte, du fait du design du col de l'implant (Tissue Favored Fesign), un surcroît de tissu conjonctif au-dessus de la crête osseuse permettant une meilleure protection de l'os sous-jacent. On note[7] également une plus faible prévalence aux péri-implantites.

Ce design implique une courbe d'apprentissage dans le choix de la hauteur de la partie transgingivale (qui existe en 1,5 mm, 2,5 mm et 3,5 mm) avec parfois la nécessité d'aménagement des tissus mous. La possibilité d'utiliser des implants *Tissue Level* combinés aux piliers inLink offre une plus grande souplesse d'utilisation.

Des avantages au niveau technique

Là aussi, l'innovation est importante. La connexion à plat permet d'incliner les implants et de s'affranchir du choix fastidieux de piliers angulés, classiquement de 18 et 30°. Le vissage par verrous, guidant ou non, est surprenant, mais très aisé. Le fait d'avoir ces verrous solidaires du bridge facilite les procédures de mise en place. Le changement de ces verrous, leur retrait et leur pose, durant les phases de laboratoire, sont facilités par l'instrument dédié. Les clips de laboratoire, qui permettent d'éviter les phases fastidieuses de vissage et dévissage lors de l'élaboration du bridge, tant provisoire que d'usage, font gagner un temps précieux.

L'utilisation d'une clé sphérique permet également de déporter jusqu'à 25° l'axe de sortie du cylindre par rapport à l'implant. Ceci est très utile dans le cas des implants angulés, mais permet aussi d'avoir une certaine liberté de positionnement du puits d'accès au niveau de la face occlusale.

Copyright Quintessence International

CONCLUSION

Ce design implantaire avec positionnement *Tissue Level* apporte une amélioration dans le traitement des édentements par prothèses implantoportées. Outre une simplification dans les phases chirurgicales, il semble permettre des avancées biologiques importantes, tant au niveau de la cicatrisation primaire que dans le maintien de la santé péri-implantaire à moyen et long terme. De plus, les artifices techniques, notamment grâce au verrou, facilitent grandement les phases prothétiques. Il trouve aussi toute sa place dans le traitement des cas d'édentements partiels (où la capacité d'avoir des vissages angulés est souvent un atout majeur pour un positionnement optimal des puits d'accès). Le fait de ne plus avoir à interférer avec la limite os et implant lors des procédures de prise d'empreinte et des essayages est aussi un gage de sécurité et de respect des tissus péri-implantaires[18].

Conflit d'intérêt

Jean-Baptiste Verdino précise qu'il a participé aux études cliniques de ce produit en collaboration avec le fabricant.

RÉFÉRENCES

1. *Esposito M, Grusovin MG, Maghaireh H, Worthington HV. Interventions for replacing missing teeth: different times for loading dental implants. Cochrane Database Syst Rev. 2013;(3).*
2. *Malo P et coll. All-on-4 immediate-function concept with Brånemark system implants for completely edentuluous maxillae: a 1-year retrospective clinical study. Clin Implant Dent Relat Res. 2005;7 Supply1:S 88, 2005.*
3. *Szmukler-Moncler S, Salama H, Reingewirtz Y, Dubruille JH. Timing of loading and effect of micromotion on bone-dental implant interface: review of experimental literature. J Biomed Mater Res. 1998;43(2):192-203.*
4. *Esposito M, Grusovin MG, Maghaireh H, Worthington HV. Interventions for replacing missing teeth: different times for loading dental implants. Cochrane Database Syst Rev 2013 ;(3).*
5. *Rangert B, Aparicio C, Malevez C., et coll. « Graftless Rehabilitation of the Atrophied Maxilla Using Tilted and Short Implants and Immediate Function » In The sinus bone graft, second edition 366 : Jensen T. 2006*
6. *Hermann JS, Cochran DL, Buser D, Schenk RK, Schoolfield J D. Biologic Width around one- and two-piece titanium implants. Clin Oral Implants Res. 2001;12(6):559-71.*
7. *Atieh MA, Ibrahim HM, Atieh AH. Platform switching for marginal bone preservation around dental implants: a systematic review and meta-analysis. J Periodontol. 2010;81(10):1350-66.*
8. *Bolle C, Gustin MP, Fau D, Exbrayat P, Boivin G, Grosgogeat B. Early Periimplant Tissue Healing on 1-Piece Implants With a Concave Transmucosal Design: A Histomorphometric Study in Dogs. Implant Dent. 2015;24(5):598-606.*
9. *Bedrossian E, Sullivan RM, Fortin Y, et coll. (2008). Fixed-prosthetic implant restoration of the edentulous maxilla : a systematic pretreatment evaluation method. Journal of Oral and Maxillofacial Surgery. 2008;66(1) : 112-122.*
10. *Aparicio C, Perales P, Rangert B. Tilted implants as an alternative to maxillary sinus grafting: a clinical, radiologic, and periotest study. Clin Implant Dent Relat Res. 2001;3(1):39-49.*
11. *Urstein M, Fitzig S, Moskona D, Cardash HS A clinical evaluation of materials used in registering interjaw relationships. J Prosthet Dent. 1991;65(3):372-7.*
12. *Mariani P, Margossian P, Laborde G. Choix d'un concept occlusal en implantologie : applications pratiques. Stratégies prothétique juin 2008;8(3).*
13. *Miyazaki T, Hotta Y, Kunii J, Kuriyama S, Tamaki Y. A review of dental CAD/CAM: current status and future perspectives from 20 years of experience. Dent Mater J. 2009;28(1):44-56.*
14. *Lops D, Bressan E, Parpaiola A, Sbricoli L, Cecchinato D, Romeo E. Soft tissues stability of cad-cam and stock abutments in anterior regions: 2-year prospective multicentric cohort study. Clin Oral Implants Res. 2015;26(12):1436-42.*
15. *Krekmanov L, Khan M, Rangert B, Lindström H. Tilting of posterior mandibular and maxillary implants for improved prosthesis support. Int J Oral Maxfacial Implants. 2000;15(3):405-14.*
16. *Bedrossian E. Treatment planning for the edentulous patient : a graftless approach to immediate loading. 2010;5:33-42.*
17. *Brunski J. Biomechanical aspect of tilted regular and zygoma implants, 26-44. Zygomatic implants. The anatomy guided approach. 2012;Quint.Publishing.*
18. *Rompen E. The impact of the type and configuration of abutments and their (repeated) removal on the abutment level and marginal bone. Eur J Oral Implantol. 2012;5 Suppl:S83-90. Review. Erratum in: Eur J Oral Implantol. 2013 Winter;5(4):379.*

Stefan Wolfart

Traduit de l'anglais par Julien Mourlaas

QUINTESSENCE PUBLISHING FRANCE

LA PROTHÈSE EN IMPLANTOLOGIE
Le patient au centre du traitement

Préface de George Zarb

Enfin un ouvrage entièrement consacré aux traitements implantaires et plus particulièrement à la prothèse sur implants.

Commandez directement sur notre site internet
www.quintessence-international.fr

320 €

Format : 24 x 30,5 cm
728 pages, 2163 illustrations
ISBN 978-2-36615-043-8

Particules résorbables RegenerOss® pour Xénogreffe

ZIMMER BIOMET
Your progress. Our promise.®

Solutions pour la régénération des tissus osseux

Particules résorbables RegenerOss pour Xénogreffe

Seringue contenant des particules résorbables RegenerOss pour Xénogreffe

Rendez-vous à l'ADF sur le stand 4M23

Les Particules résorbables RegenerOss pour Xénogreffe doivent être envisagées comme solution pour des greffes dentaires lorsque les autogreffes ou les allogreffes ne sont pas possibles ou ne sont pas souhaitées. Leur structure minérale constituée d'un dérivé porcin ainsi que leur porosité élevée et leur surface rugueuse créent un support ostéoconducteur idéal pour la régénération osseuse dans l'optique d'atteindre des résultats de régénération osseuse prévisibles.[1]

[1] Données disponibles auprès de Collagen Matrix, Inc.

Contactez-nous au +33(0)1- 45 12 35 35 pour obtenir plus d'informations.
www.zimmerbiometdental.fr

Sauf indication contraire, comme indiqué ici, toutes les marques déposées sont la propriété de Zimmer Biomet et tous les produits sont fabriqués par une ou plusieurs des filiales dentaires de Zimmer Biomet Holdings, Inc., distribués et commercialisés par Zimmer Biomet Dental (et, dans le cas de la distribution et de la commercialisation, par ses partenaires de commercialisation). Les Particules résorbables RegenerOss pour Xénogreffe sont fabriquées par Collagen Matrix, Inc. (CMI). Collagen Matrix, Inc. n'est pas une filiale de Zimmer Biomet Holdings, Inc. Pour plus d'informations sur le produit, veuillez consulter l'étiquette individuelle ou la notice du produit. L'autorisation et la disponibilité des produits peuvent être limitées dans certains pays ou certaines régions. Ce document s'adresse uniquement aux praticiens et ne représente ni un avis médical, ni des recommandations. Ce document ne doit pas être dupliqué ni réimprimé sans l'autorisation écrite expresse de Zimmer Biomet Dental. ZB0548FR RÉV. A 05/18 ©2018 Zimmer Biomet. Tous droits réservés.

PROFILE DESIGNER

iphysio®

LA SIMPLICITÉ EN IMPLANTOLOGIE

CONCEPT BREVETÉ 3 EN 1
Cicatrisation - Empreinte - Provisoire



NOUVEAUTÉ

UNIVERSEL
Disponible pour les plus grandes marques d'implants

UN PROTOCOLE SIMPLIFIÉ POUR UNE MEILLEURE INTÉGRATION BIOLOGIQUE

Iphysio® permet de réaliser la cicatrisation, l'empreinte et la prothèse provisoire sans démontage.
Ce Profile Designer de forme anatomique permet de sculpter un vrai profil d'émergence non circulaire, favorise le maintien des papilles et la conservation de la gencive kératinisée.

Une (R)évolution majeure qui, en plus d'apporter confort et respect biologique, vous fera gagner un temps précieux.

INFORMATIONS
+33 (0)4 50 91 49 20
info@lyra.dental
www.iphysio.dental

Distribué par LYRA™

Fabriqué par **euroteknika** - 726 rue du Général de Gaulle, 74700 Sallanches (France)
Le Profile Designer iphysio® fabriqué par euroteknika et distribué par LYRA France est un dispositif médical de Classe IIb (Directive Européenne 93/42/CEE) conforme aux normes en vigueur et porteur du marquage CE0459. Non remboursé par la Sécurité Sociale, il doit être utilisé par des professionnels de la santé bucco-dentaire. Lire attentivement la notice d'instructions et le manuel d'utilisation. LYRA FRANCE, S.A.S. au capital de 10 000€ 25 rue Bleue, 75009 Paris - RCS Paris 799 960 067 - Tout document édité par LYRA se réfère à nos conditions générales de vente en vigueur. Photos non contractuelles - Reproduction même partielle interdite.