

MINHA CLÍNICA  
**DIGITAL**

RELATO DE CASO CLÍNICO 10

# CONTENÇÃO **CLEARCORRECT®**

**clearcorrect**  
A Straumann Group Brand







**Dr. Roberto Shimizu,**  
**Cirurgião-Dentista, MsC, PhD.**

Graduado em Odontologia pela UEPG;  
Mestre, Doutor e Pós-Doutor em  
Ortodontia pela UNESP;  
Professor de Ortodontia e Clínica Infan-  
til na Universidade Tuiuti do Paraná;  
Professor nos cursos de Mestrado e  
Doutorado com foco em Ortodontia e  
Implantodontia no ILAPEO;  
Key Opinion Leader (KOL) da ClearCor-  
rect;  
Membro do Board Brasileiro de  
Ortodontia.

## RELATO DE CASO CLÍNICO 10

# CONTENÇÃO

# CLEARCORRECT®

### INTRODUÇÃO

O uso de contenções após o tratamento ortodôntico está estabelecido como um método fundamental para a manutenção do alinhamento dentário.

Para a arcada superior, os ortodontistas comumente prescrevem contenções removíveis, enquanto para a arcada inferior, geralmente são utilizadas contenções fixas, devido às forças mastigatórias e outros fatores. As contenções fixas, muitas vezes, são planejadas para uso vitalício.

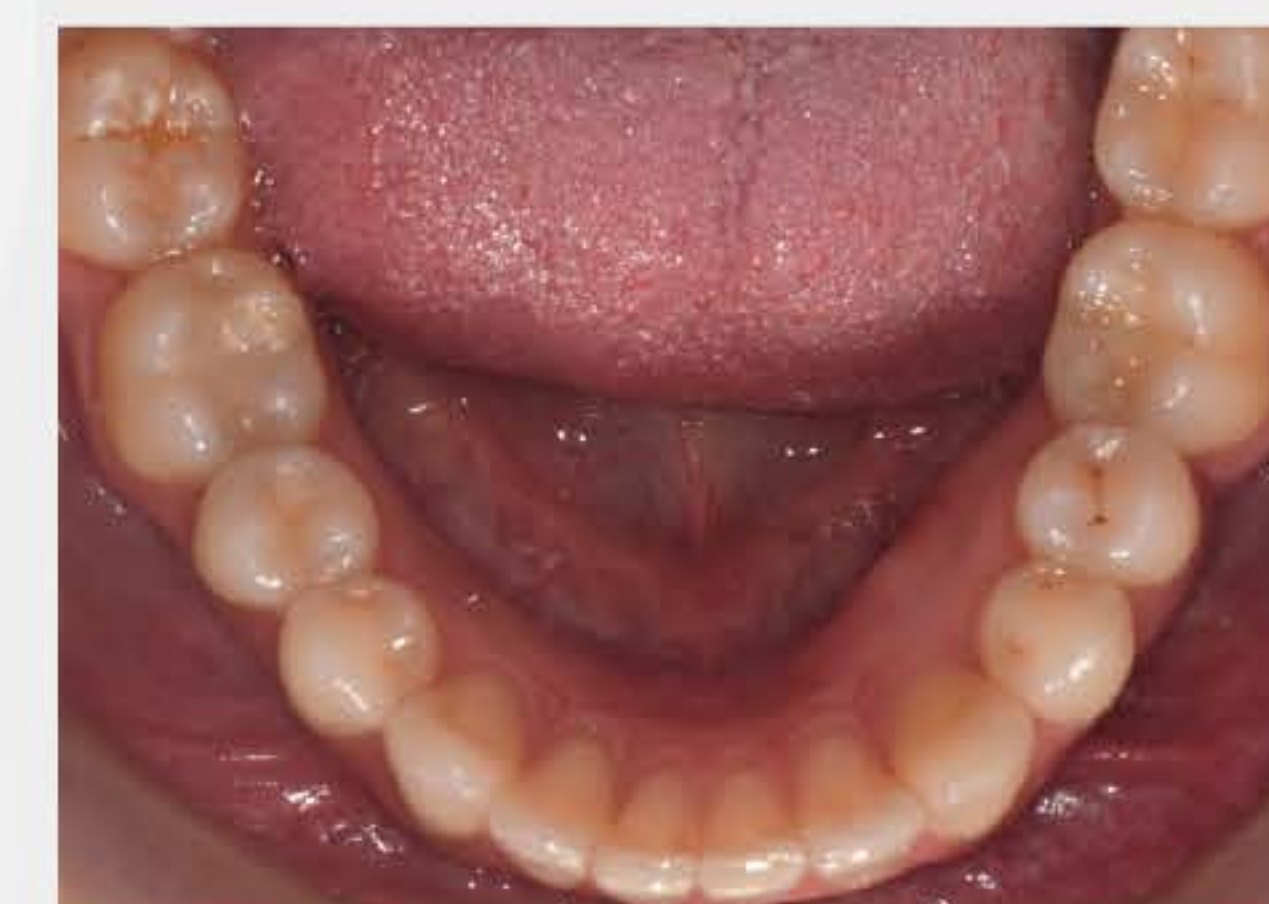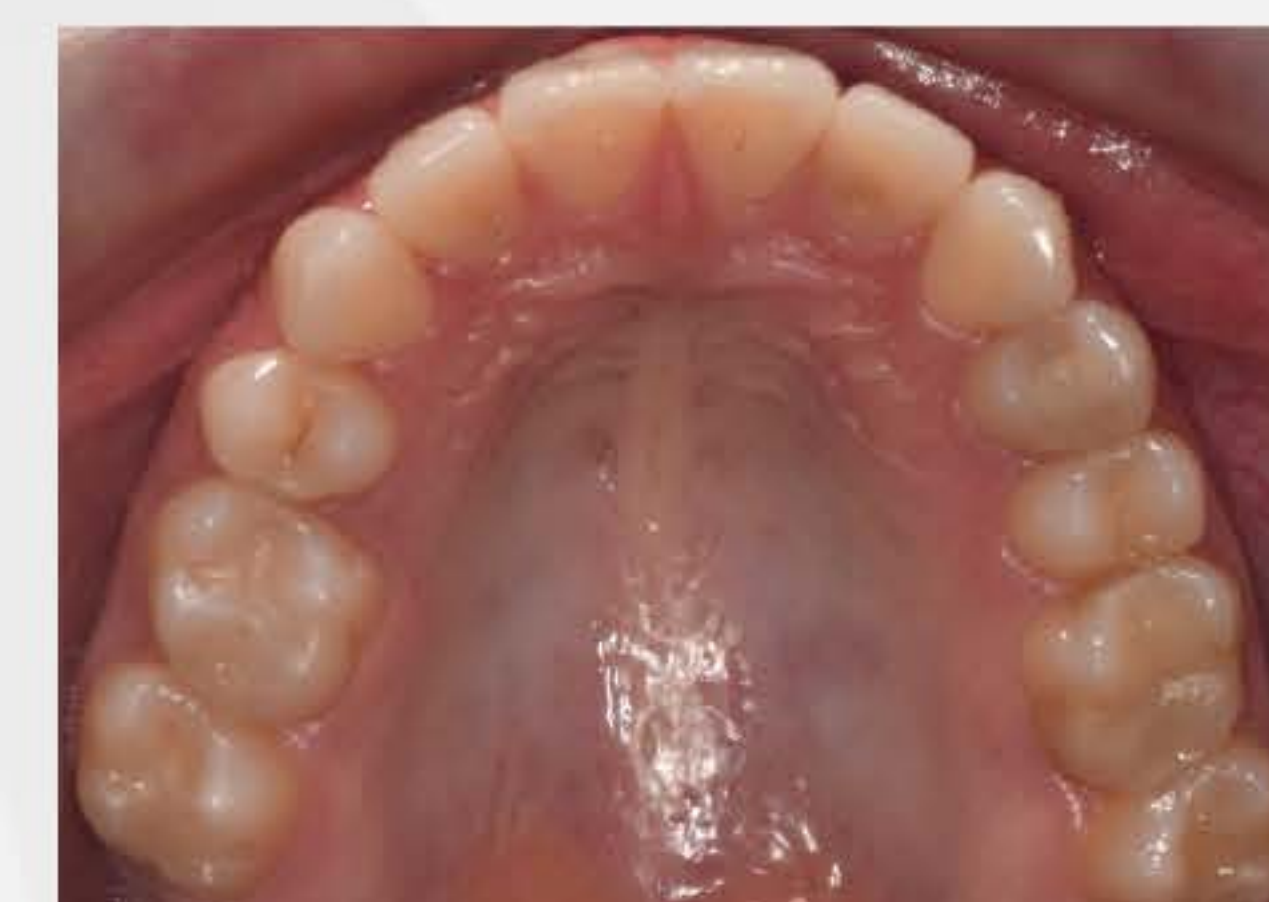No entanto, os pacientes frequentemente relatam dificuldades relacionadas às contenções. No caso das contenções removíveis superiores, a queixa mais comum é a dificuldade na fala, já que a adaptação pode levar algum tempo.

Quanto às contenções fixas inferiores, os pacientes costumam relatar desconforto na língua e dificuldade para manter a higiene bucal, uma vez que o acúmulo de placa pode se tornar um problema significativo.

### SITUAÇÃO INICIAL

Paciente do sexo feminino, 36 anos, em bom estado de saúde geral, compareceu à clínica utilizando uma contenção fixa inferior colada aos dentes anteriores e uma contenção removível superior tradicional (aparelho de Hawley).

A paciente demonstrava insatisfação com as contenções, especialmente devido às dificuldades relacionadas à higiene e, de forma mais evidente, à aparência estética da contenção superior.



Fotografias iniciais da oclusão



## RELATO DE CASO CLÍNICO 10

# CONTENÇÃO CLEARCORRECT®

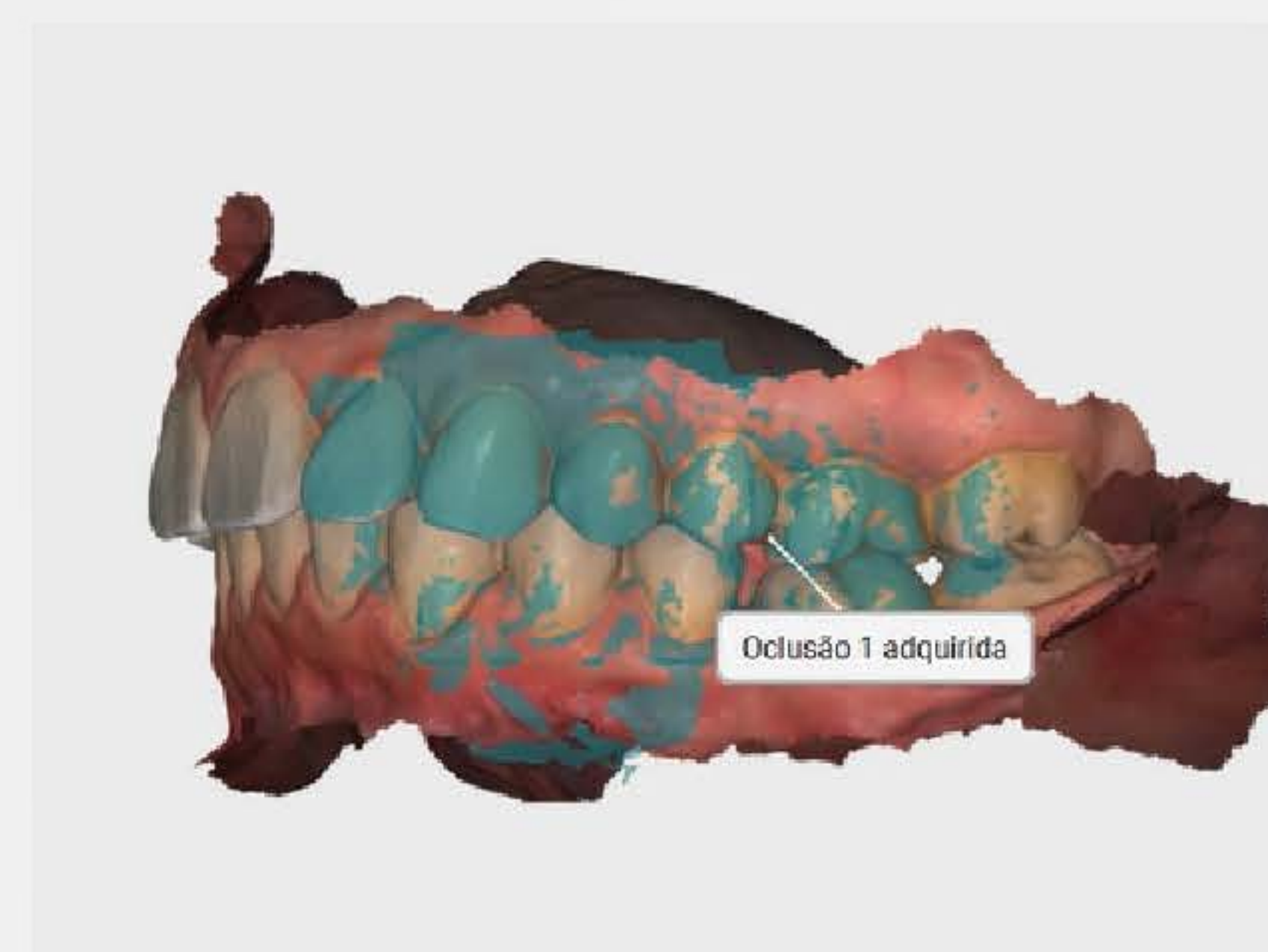
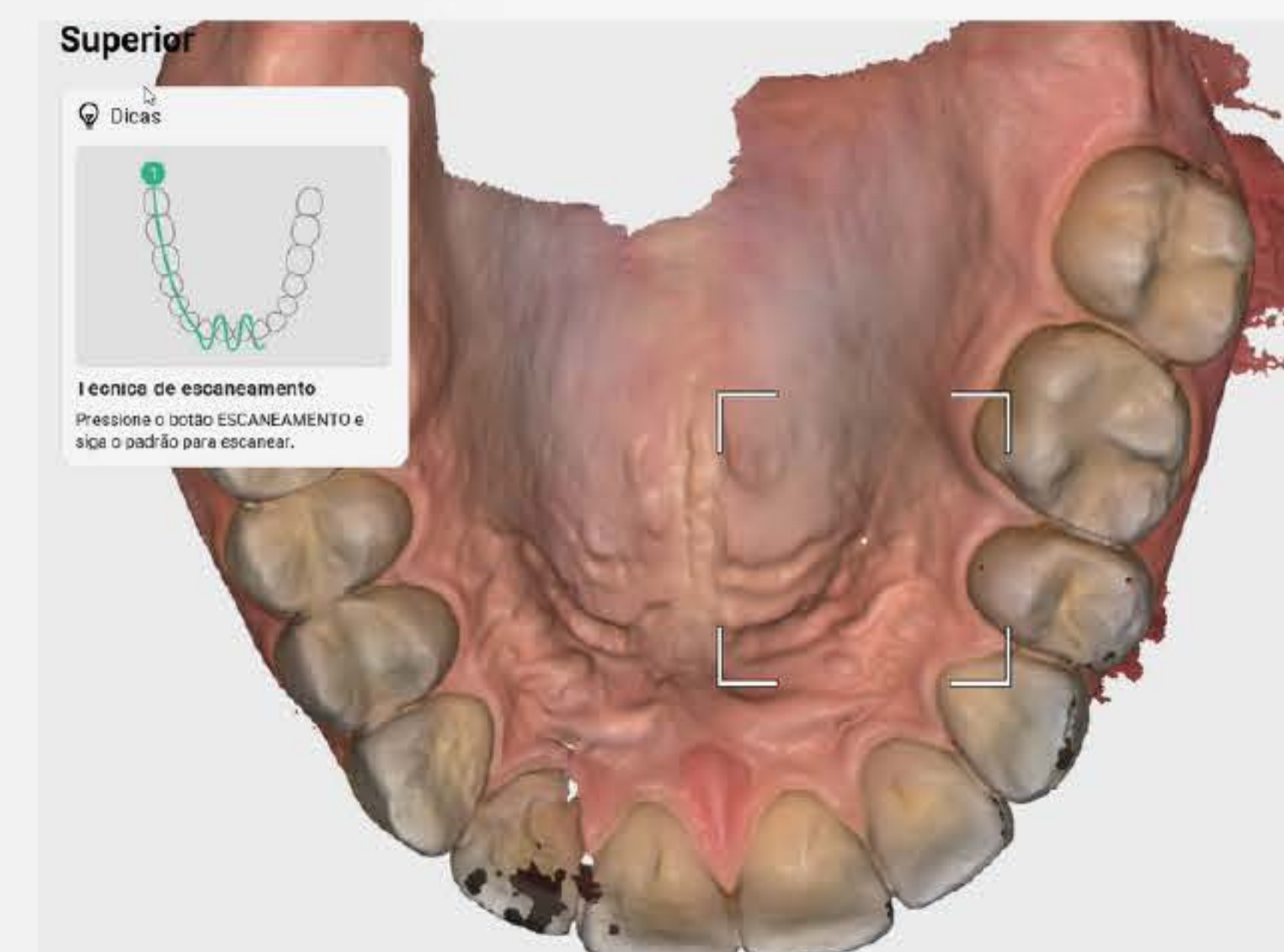
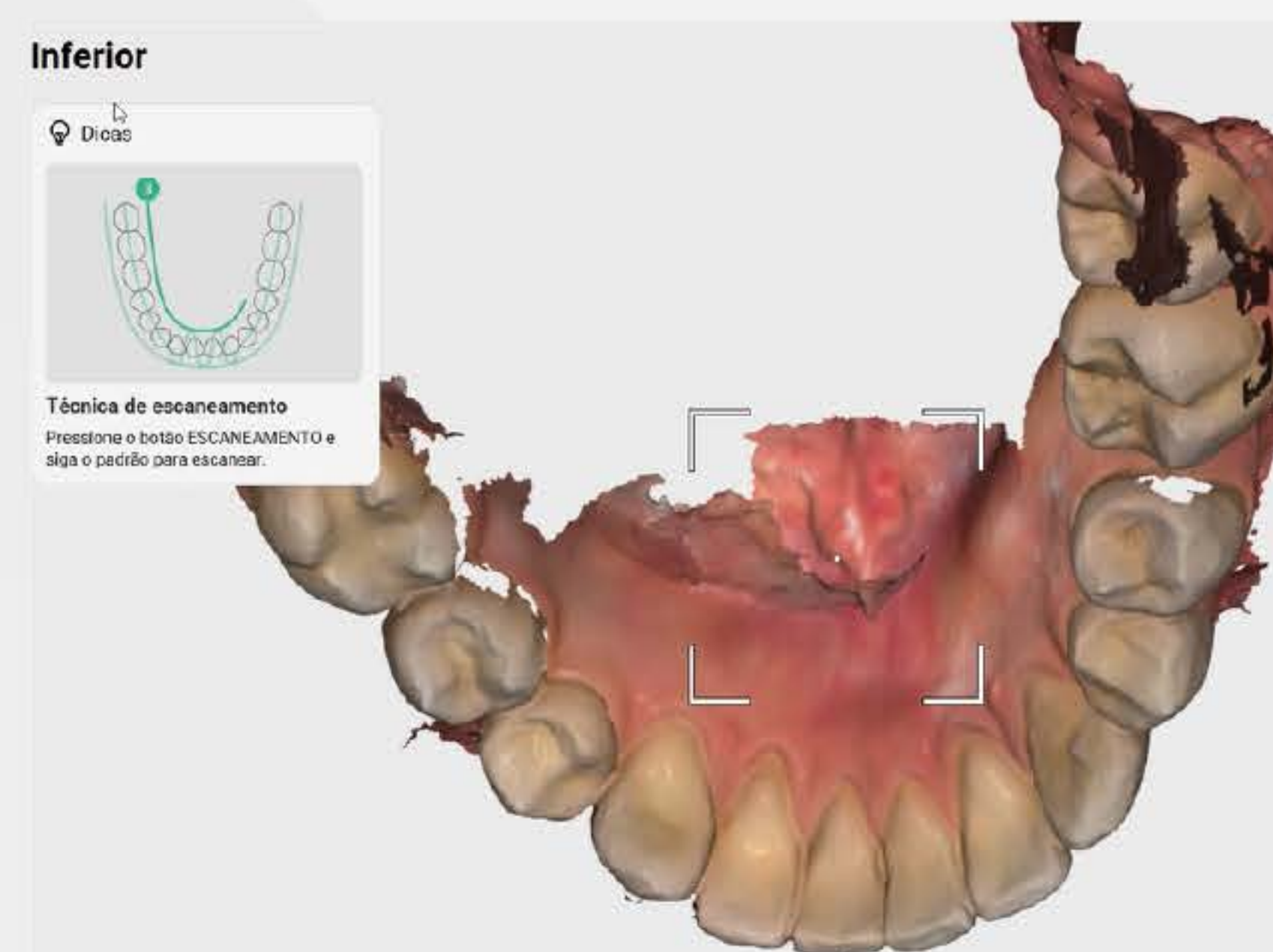
### PLANENJAMENTO

O plano de tratamento consistiu na remoção da contenção fixa inferior e na substituição de ambas as contenções por contenções estéticas da ClearCorrect®, confeccionadas em material termoformado, com boa estética e resistência a manchas e deformações.

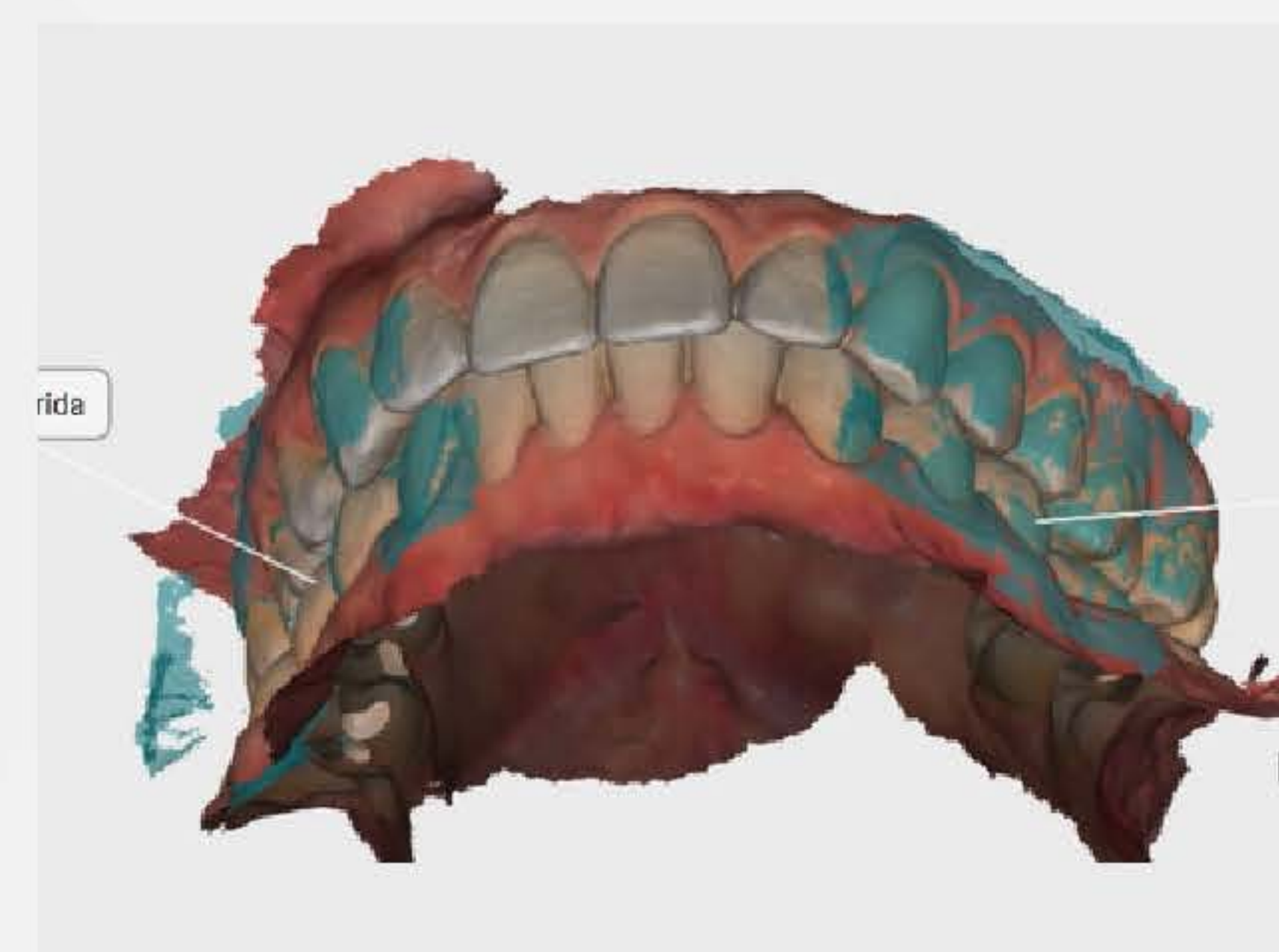### PROCEDIMENTO

Após a remoção da contenção fixa inferior, a paciente foi escaneada utilizando o scanner Straumann SIRIOS™, e o arquivo STL foi enviado para impressão. As contenções foram confeccionadas na fábrica da ClearCorrect e instaladas na boca da paciente no dia seguinte, após a realização de uma sessão de profilaxia.

Escaneamento 3D obtidos com Straumann SIRIOS™



Primeiro escaneamento da oclusão



Escaneamento da oclusão em ambos os lados



## RELATO DE CASO CLÍNICO 10

# CONTENÇÃO CLEARCORRECT®

### CONCLUSÃO

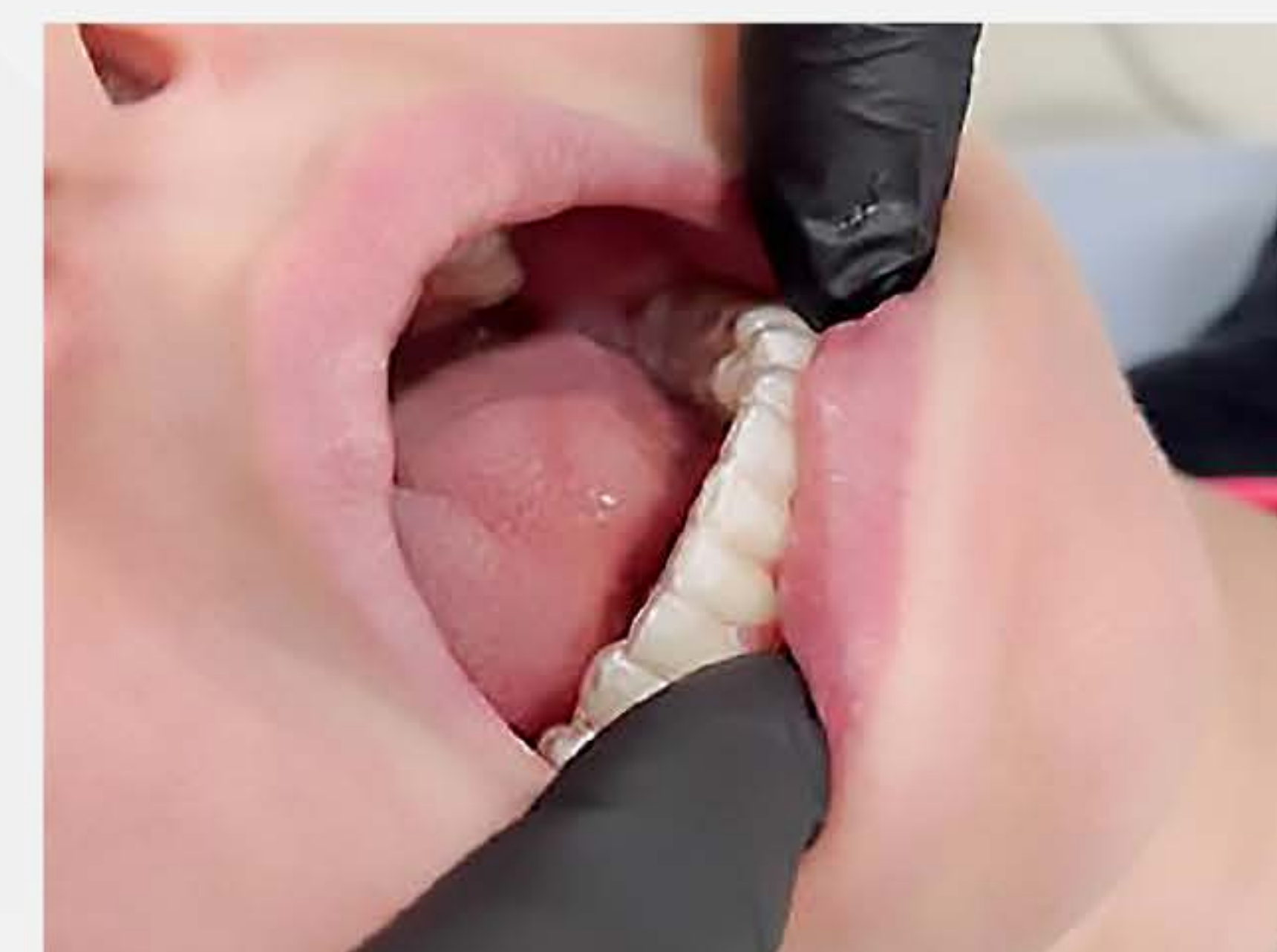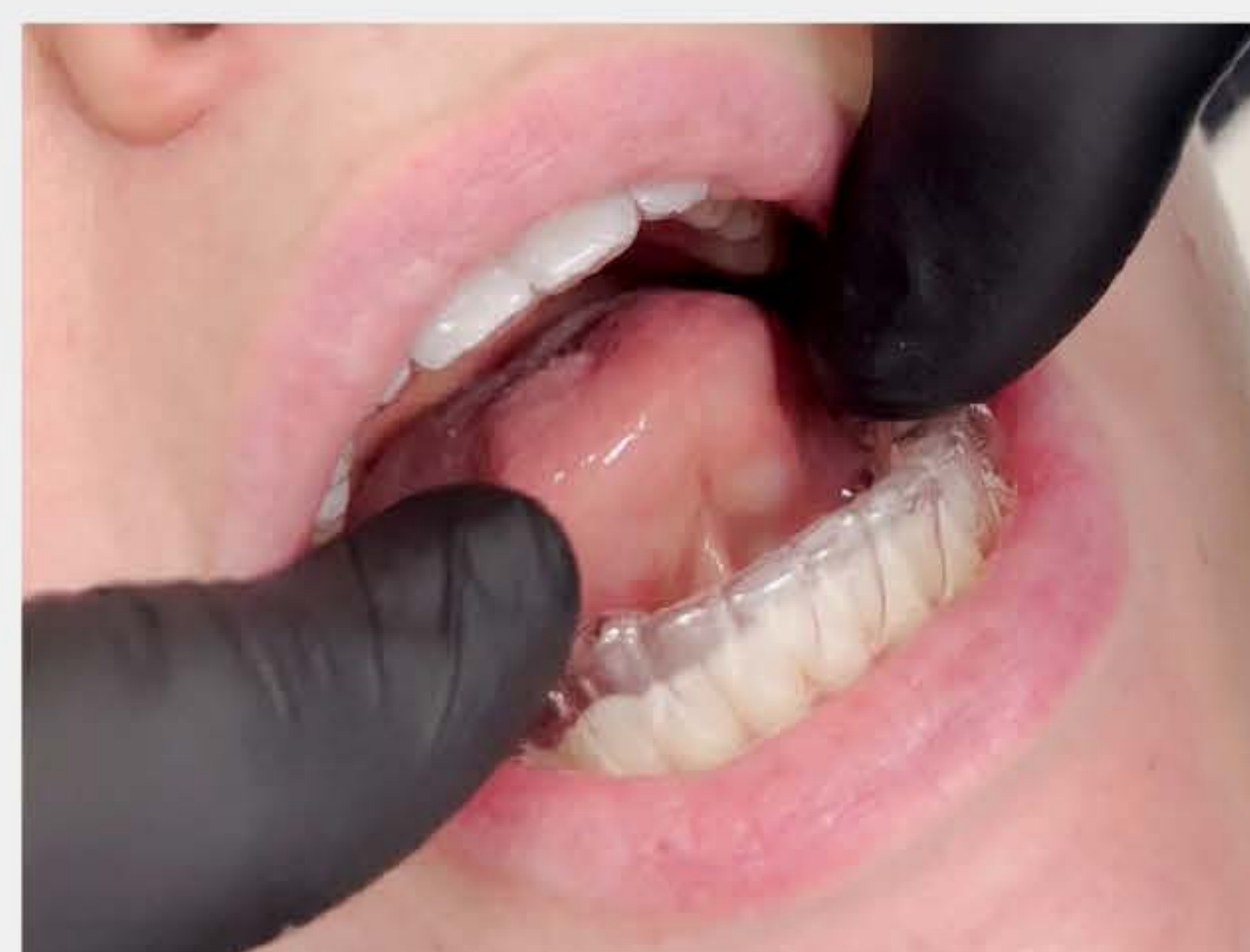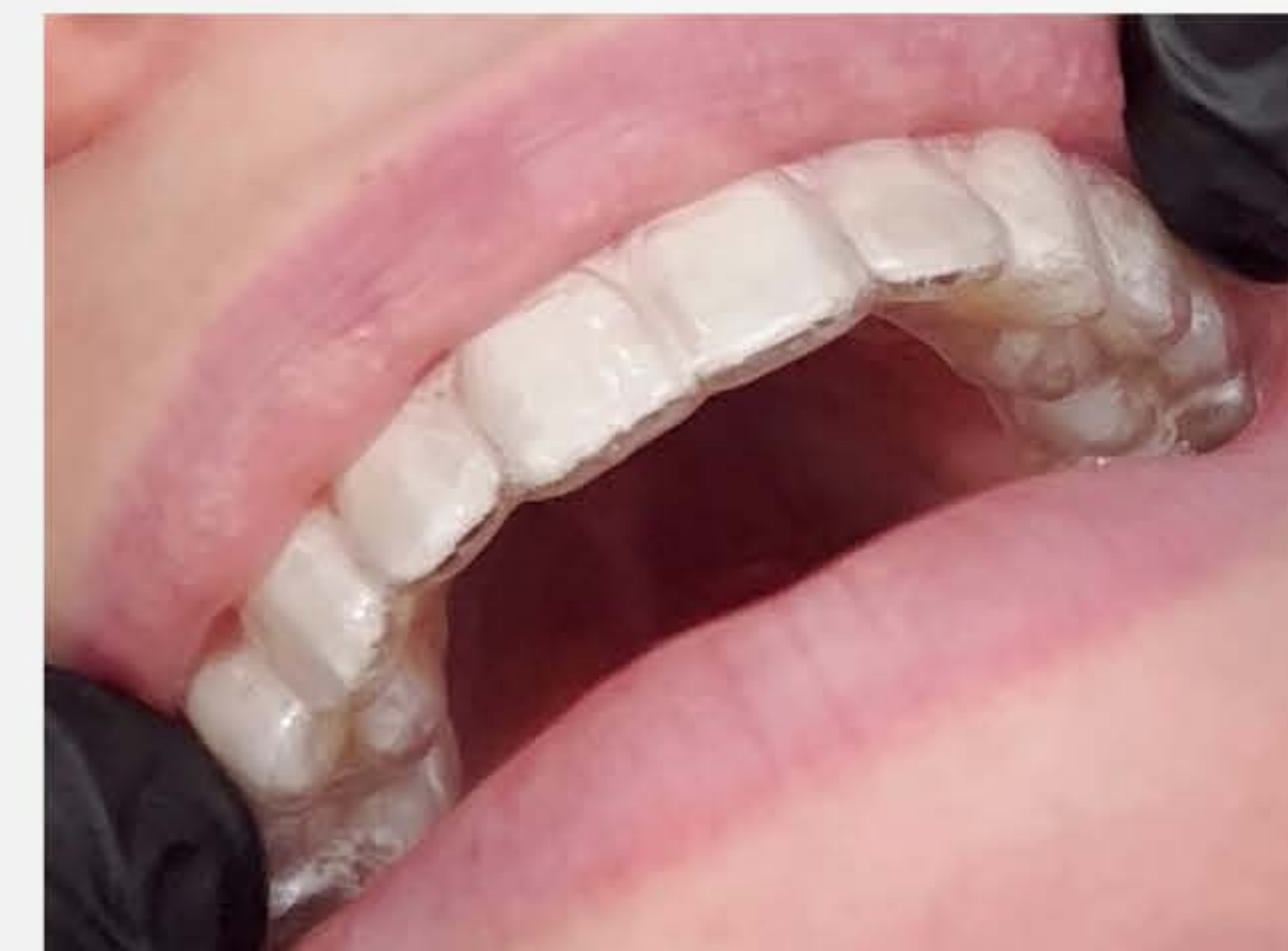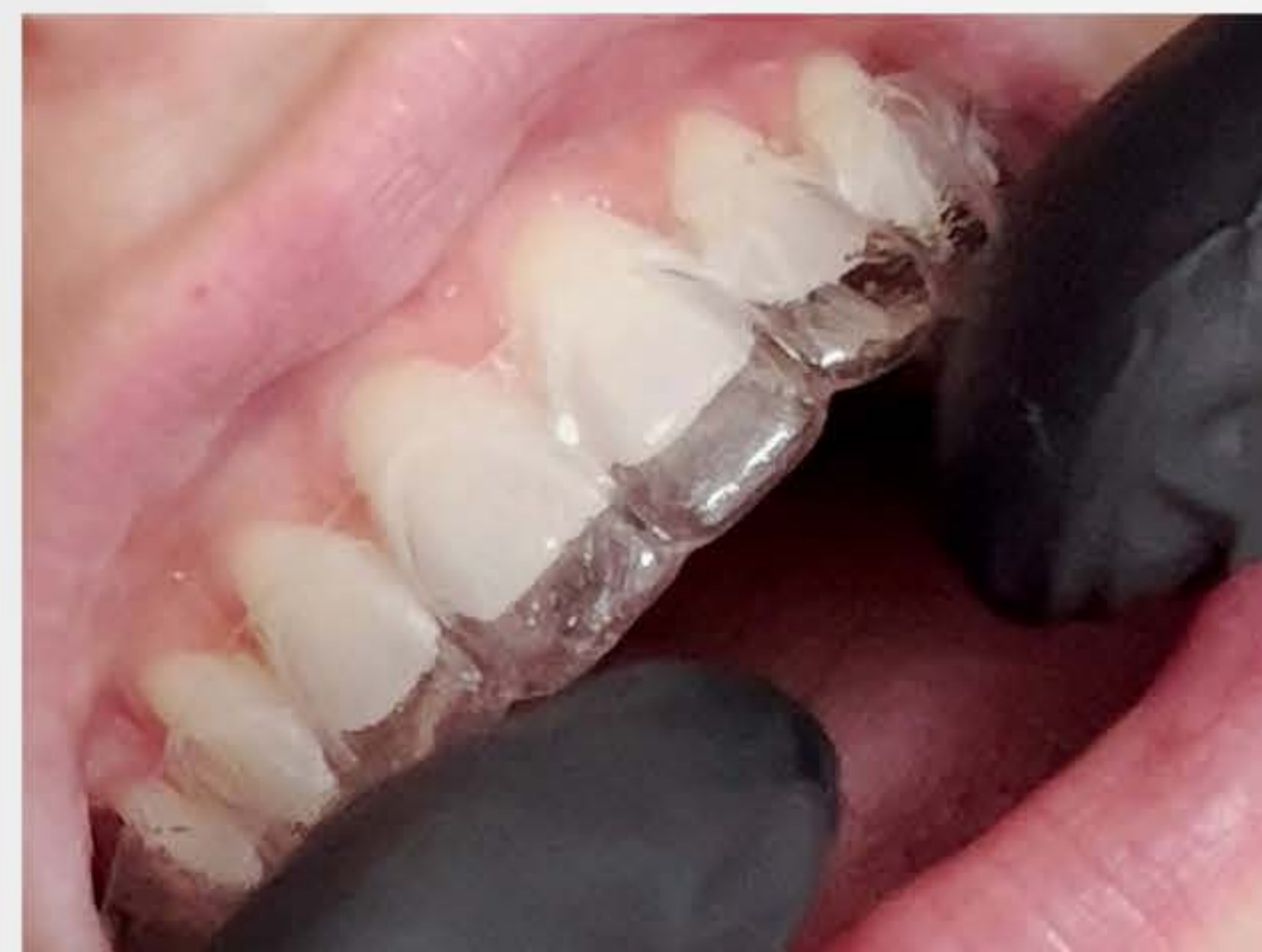O uso de um fluxo digital para a confecção de contenções removíveis otimiza tanto as etapas clínicas quanto laboratoriais na odontologia.

Além disso, o conforto proporcionado à paciente – tanto durante o processo de moldagem quanto em relação aos materiais utilizados na contenção – é significativamente maior, favorecendo uma melhor colaboração e adesão ao plano de tratamento.

**Quer oferecer esse e outros tratamentos digitais para seus pacientes?**

**Fale com um consultor e saiba mais sobre o SIRIOS™.**

**Fale com um consultor comercial**



Instalação intraoral das contenções finais - arcadas superior e inferior.



# clearcorrect

A Straumann Group Brand