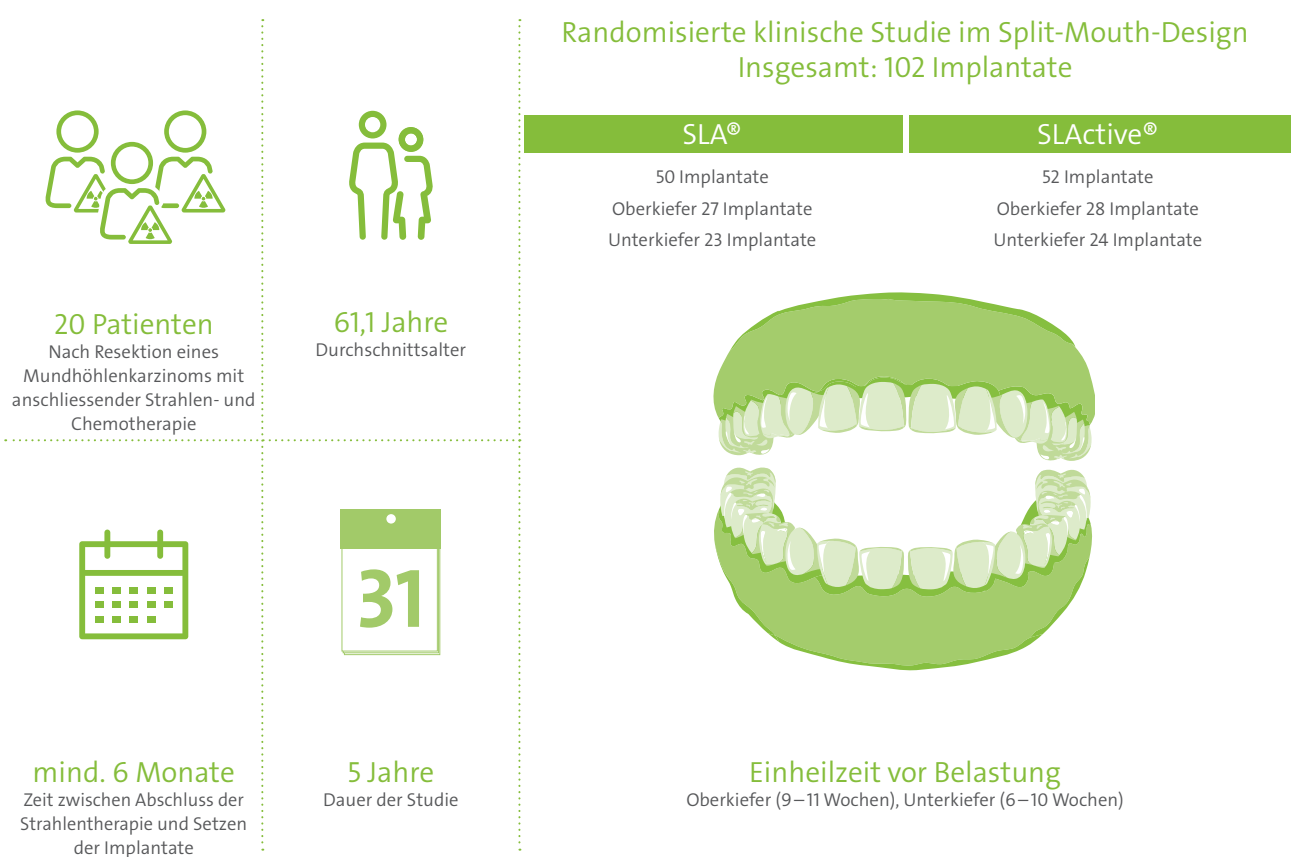


# Implantatgetragene Rehabilitation post radiationem mit Straumann® SLA®- und SLActive®-Implantaten: Follow-up nach 5 Jahren

## Studiendesign<sup>1</sup>



## Ziel

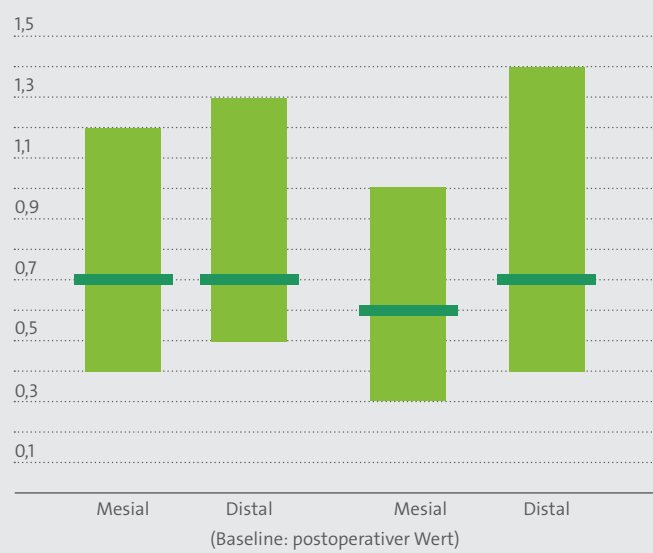
12  
Monate

Beurteilung der klinischen und röntgenologischen Parameter der Implantate mit SLA®/SLActive®-Oberfläche bei bestrahlten Patienten über einen Zeitraum von 5 Jahren nach den ersten 12 Monaten mit Belastung.

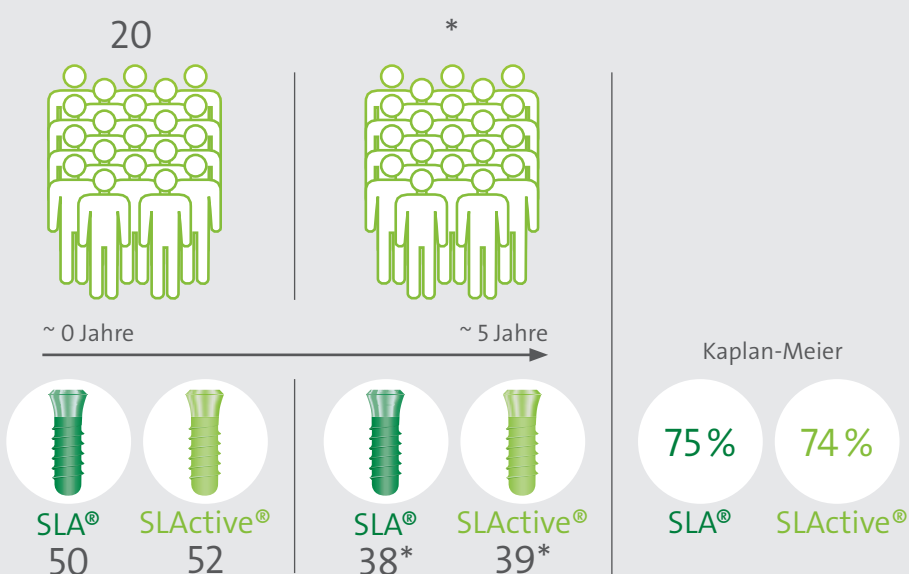
5  
Jahre

## Ergebnisse<sup>2,3</sup>

Mittlere Veränderung des krestalen Knochenniveaus

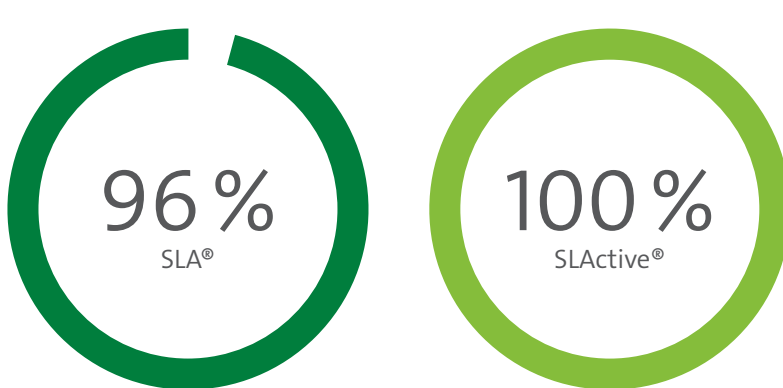


Das krestale Knochenniveau blieb in den 5 Jahren nach Belastung stabil, die Werte entsprechen den Daten, die bei nicht bestrahlten Patienten beobachtet wurden.<sup>2</sup>



## Klinische Überlegungen<sup>2,3</sup>

- Die prothetische Versorgung von bestrahlten Patienten mit SLActive®-Implantaten führt mit hoher Vorhersagbarkeit zum Behandlungserfolg.
- Alle verbliebenen Implantate der im Verlauf der Studie verstorbenen Patienten waren zum Todeszeitpunkt in situ und erfüllten die Kriterien für klinischen Erfolg nach Buser.<sup>4</sup>
- Geht man davon aus, dass sich die klinische Leistung und Langlebigkeit der Implantate dieser Patienten nicht von den anderen Implantaten in dieser Studie unterschieden hätte, und hätten diese Patienten überlebt, läge die **Implantatüberlebensrate** bei: 96 % für SLA® | 100 % für SLActive®.
- Das krestale Knochenniveau blieb in den 5 Jahren nach Belastung stabil.
- Niedrigere Implantatüberlebensraten bei Patienten mit Mundhöhlenkarzinom könnten eher mit einer höheren Mortalitätsrate als mit fehlender Osseointegration assoziiert sein.



Implantatüberlebensrate  
(5 Jahre)

1. Heberer S, Kilic S, Hossamo J, Raguse JD, Nelson K. Rehabilitation of irradiated patients with modified and conventional sandblasted acid-etched implants: preliminary results of a split-mouth study. Clin Oral Implants Res. 2011 May;22(5):546-51. doi: 10.1111/j.1600-0501.2010.02050.x.  
2. Nack C, Raguse JD, Stricker A, Nelson K, Nahles S. Rehabilitation of irradiated patients with chemically modified and conventional SLA® implants: five-year follow-up. J Oral Rehabil. 2015 Jan;42(1):57-64. doi: 10.1111/joor.12231.  
3. Nelson K. Rehabilitation of irradiated patients with chemically modified and conventional SLA® implants: a clinical clarification. Letter to the editor. J Oral Rehabil. 2016 Submitted.  
4. Buser D, Weber HP, Braegger U. The treatment of partially edentulous patients with ITI hollow-screw implants; presurgical evaluation and surgical procedures. Int J Oral Maxillofac Implants. 1990;5:165-174.