



CASO CLÍNICO

REABILITAÇÃO POSTERIOR DE MANDÍBULA
COMPARANDO TLX E TLC

DR. LUIZ OTAVIO
Brasil

LÍDER GLOBAL
EM CONFIANÇA

 **straumann**



DR. LUIZ OTAVIO

Brasil

- Doutorado em Prótese Dentária
- Membro Implants
- ITI Fellow
- Straumann CoDE

REABILITAÇÃO POSTERIOR DE MANDÍBULA COMPARANDO TLX E TLC

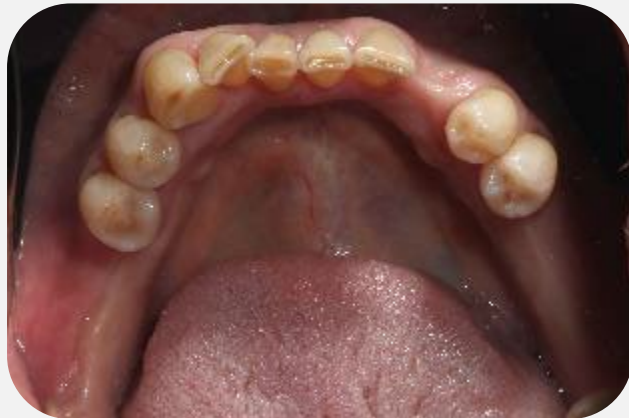RECOMENDAÇÕES DO ESPECIALISTA

“Implantes da linha Straumann® Tissue Level são os nossos preferidos para áreas posteriores, principalmente em região de molares inferiores onde os tecidos moles são mais delicados. Nesse caso tivemos a experiência de comparar o uso dos dois sistemas TLX e TLC com cirurgia parcialmente guiada e instalação a mão livre. O resultado final clínico foi muito semelhante, mas com menor desvio de posicionamento na instalação a mão livre para a linha Straumann® TLC.”

QUEIXA PRINCIPAL DO PACIENTE

“Não consigo mastigar. Estou engolindo pedaços de comida pois não consigo triturar os alimentos.”

SITUAÇÃO INICIAL



Ausência dos molares inferiores e canino direito.

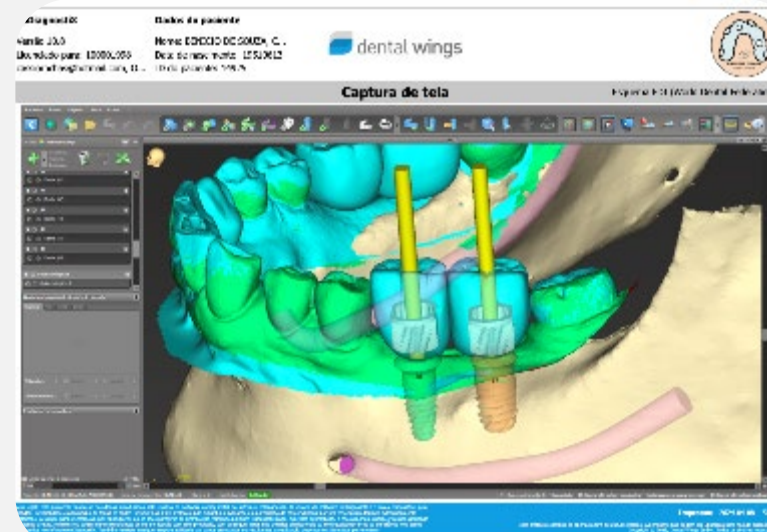
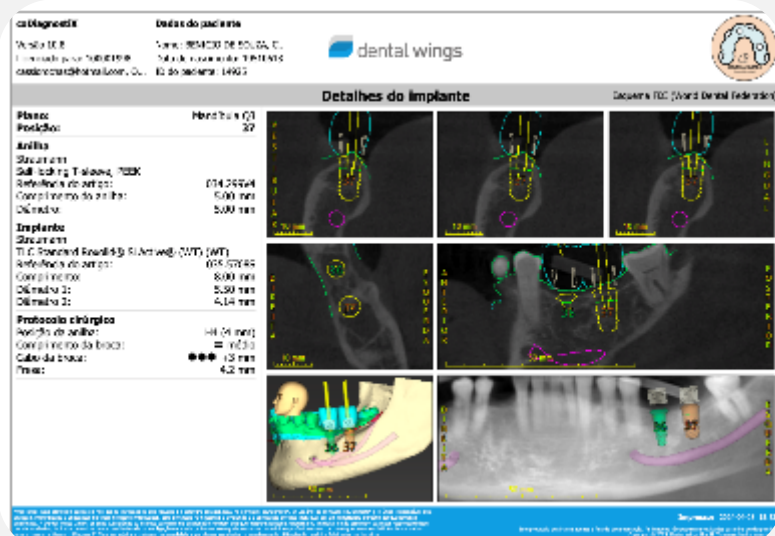
PLANO DE TRATAMENTO

- Planejamento Digital para os molares inferiores com TLX e TLC.

INFORMAÇÕES DO PACIENTE

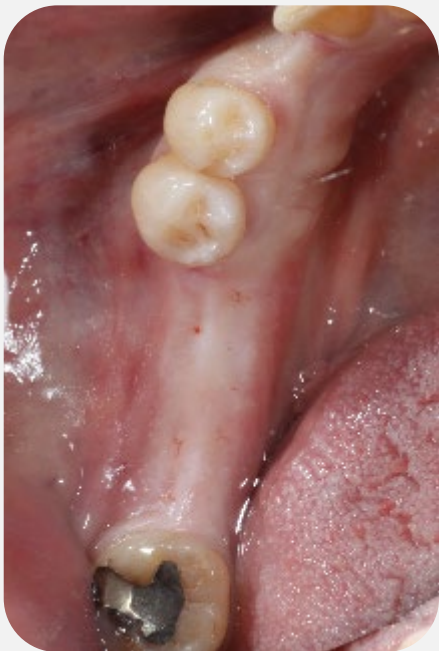Idade	73
Região	#36 #37 #46 #47
Saúde geral	Boa
Linha do sorriso	Média
Situação do local	Rebordo cicatrizado com boa faixa de tecido queratinizado
Diagnóstico Periodontal	Grau 2 localizado em alguns dentes
Defeitos anatômicos	Bom volume ósseo
Fatores complicadores	Plano oclusal deficiente

PLANEJAMENTO DIGITAL COM CODIAGNOSTIX®

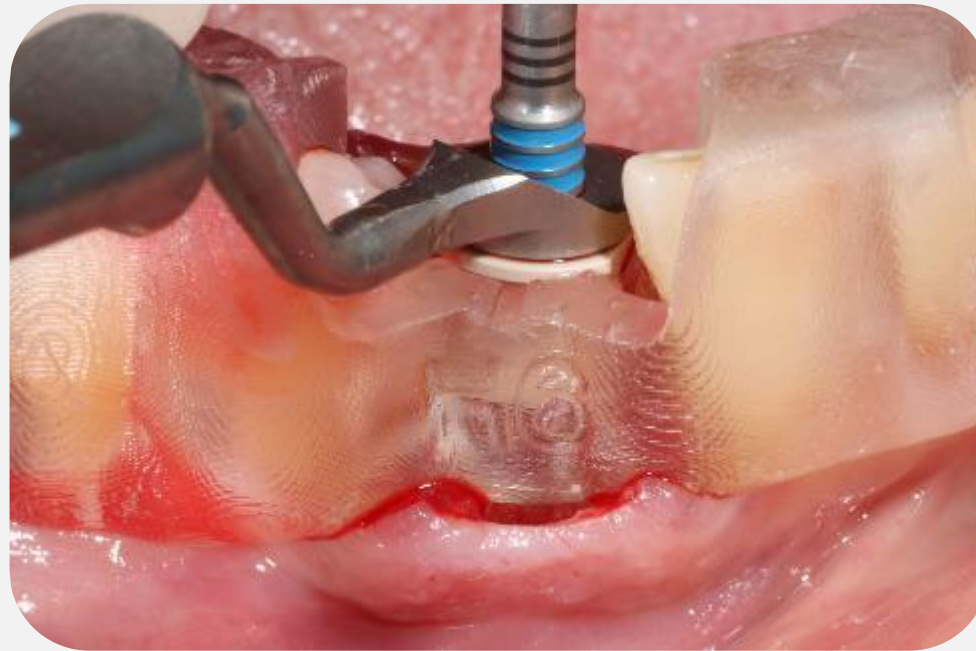
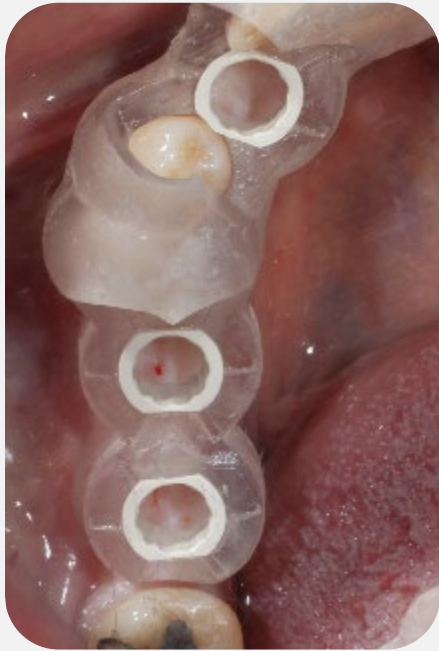

Planejamento para cirurgia guiada com coDiagnostiX®.

CIRURGIA PARCIALMENTE GUIADA

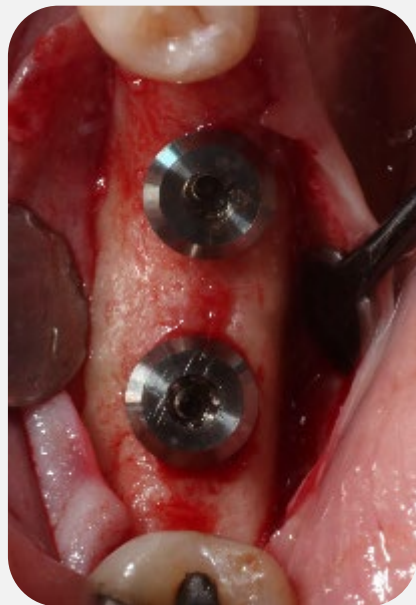

Área cirúrgica inferior direita e prova da adaptação do guia.

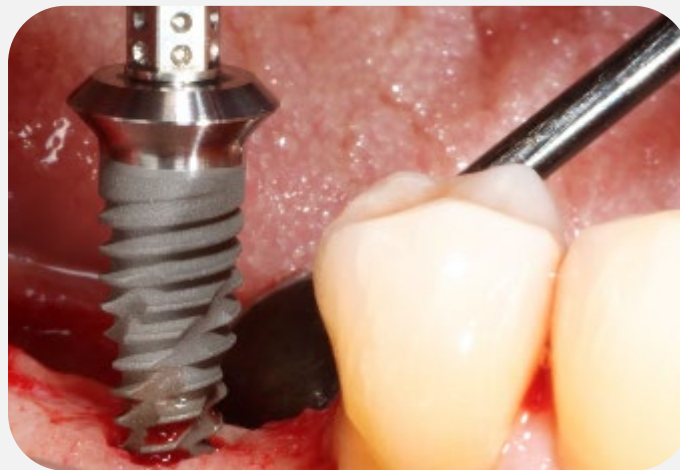

Fresagem guiada através da anilha e redutor de fresas.

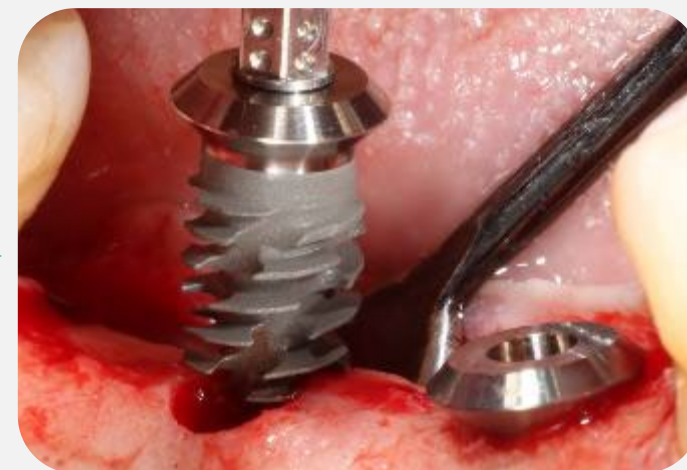INSTALAÇÃO DOS IMPLANTES PARCIALMENTE GUIADOS



Implantes instalados.

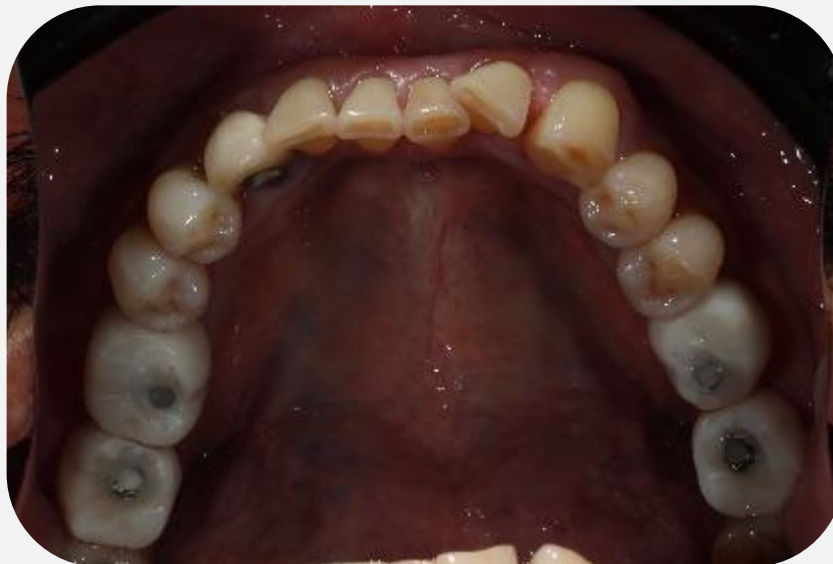

Instalação do implante Straumann® TLC.

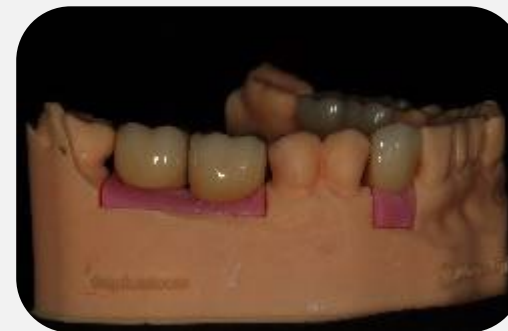

Instalação do implante Straumann® TLX.

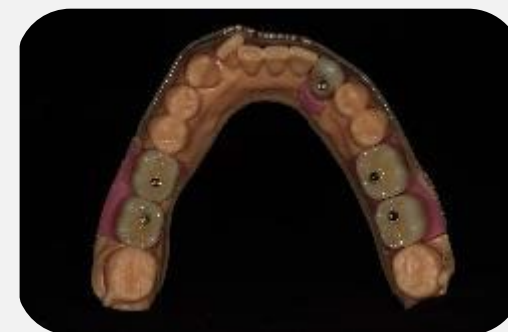PROVISÓRIOS E COROAS DEFINITIVAS



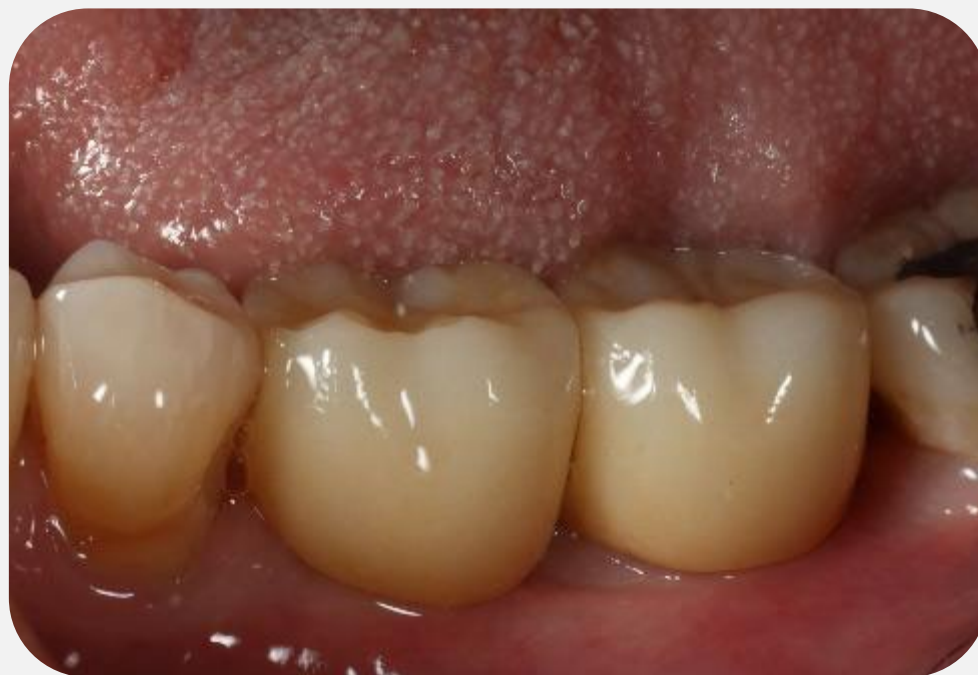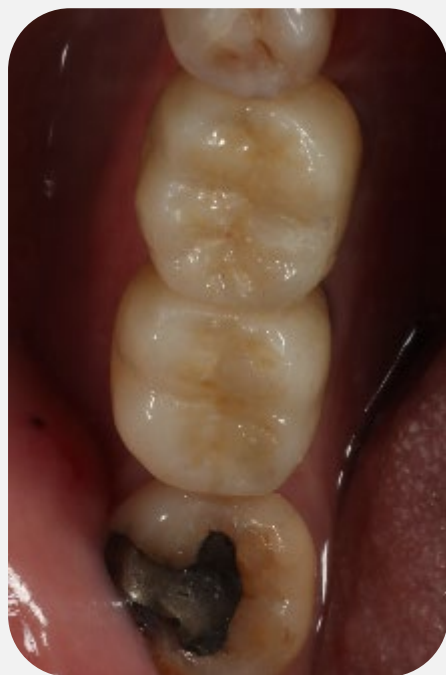Provisórios após 6 semanas.



Coroas definitivas sobre Variobase® em dissilicato de lítio.

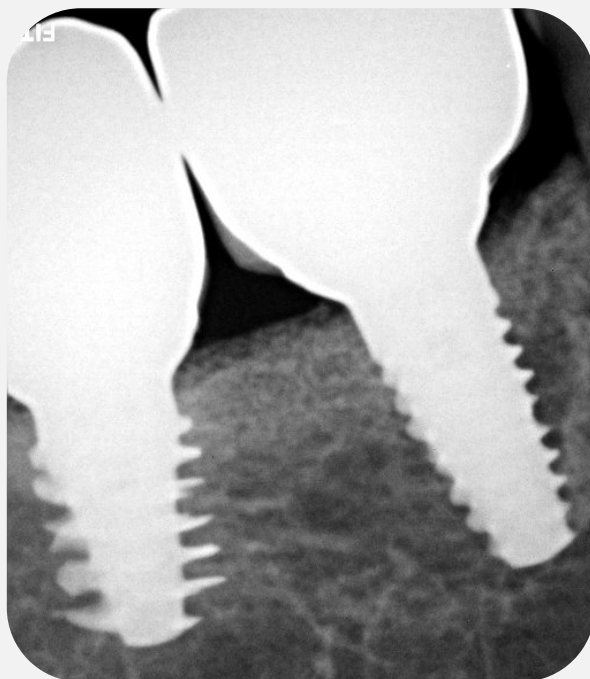


COROAS DEFINITIVAS SOBRE VARIOBASE®



Coroas definitivas instaladas.

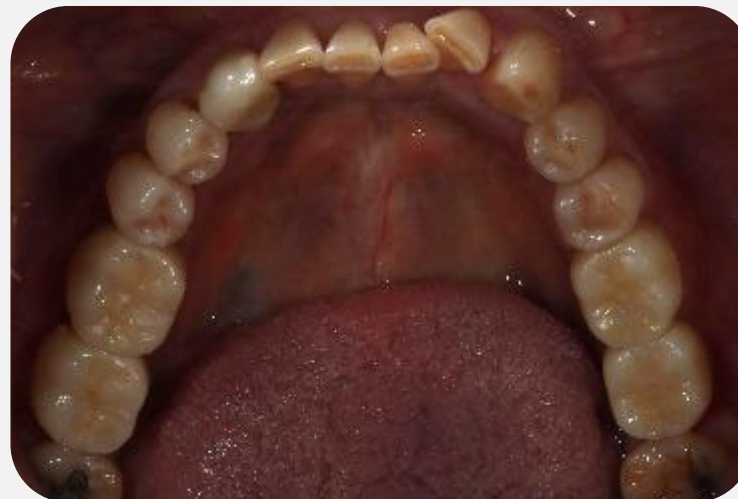RESULTADO DO TRATAMENTO



Radiografia demonstrando excelente estabilidade dos tecidos duros após 1 ano de acompanhamento.

EXPERIÊNCIA DO PACIENTE

“Sou paciente do Implanteam, queria deixar registrado minha satisfação no atendimento com toda a equipe. Todos me atenderam muito bem, são excelentes profissionais. Está sendo ótimo recuperar meu sorriso e voltar a comer bem. Com certeza, foi além das minhas expectativas. Não tenho palavras para descrever, meu sorriso renasceu.”



Vista oclusal das coroas definitivas.