



CASO CLÍNICO

ABORDAGEM COM IMPLANTE STRAUMANN® BLC EM PACIENTE COM REABSORÇÃO RADICULAR AVANÇADA E PERDA ÓSSEA INTERPROXIMAL NOS DENTES CENTRAIS ANTERIORES DA MAXILA, COM PREOCUPAÇÃO ESTÉTICA

DRA. PAULA CORVELLO

Brasil

LÍDER GLOBAL
EM CONFIANÇA

 **straumann**



DRA. PAULA
CORVELLO

- Especialista em CTBMF, Implantodontia e DTM e Dor Orofacial
- Professora de Implantologia na ABO Porto Alegre, Brasil
- Director do ITI Study Club Porto Alegre 2
- Fellow do ITI
- Straumann CODE

1

ABORDAGEM COM IMPLANTE STRAUMANN® BLC EM PACIENTE COM REABSORÇÃO RADICULAR AVANÇADA E PERDA ÓSSEA INTERPROXIMAL NOS INCISIVOS CENTRAIS SUPERIORES, COM ELEVADA PREOCUPAÇÃO ESTÉTICA

RECOMENDAÇÕES DO ESPECIALISTA

“Saber qual o momento ideal para substituir dentes ausentes é, provavelmente, uma das decisões mais comuns e desafiantes para qualquer profissional da odontologia. Neste caso, a paciente me procurou há 4 anos com indicação para exodontia do dente #21, devido a um processo de reabsorção radicular. Naquele momento, recomendei tratamento ortodôntico, tendo em conta o overjet acentuado e o desalinhamento dentário. Após a conclusão do tratamento ortodôntico e com o agravamento da mobilidade dentária, chegou finalmente o momento ideal para a substituição do dente #21. Em condições clínicas favoráveis, a colocação imediata do implante com restauração provisória imediata representa uma excelente opção para a preservação dos níveis dos tecidos peri-implantares. É fundamental avaliar o fenótipo da mucosa peri-implantar e, quando necessário, promover a conversão para um tecido espesso, garantindo assim estabilidade a longo prazo. A escolha de conexões protéticas biocompatíveis e respeitadoras da arquitetura óssea é crucial para a manutenção da estabilidade óssea marginal. Da mesma forma, o design macroscópico do implante deve ser selecionado para garantir elevada estabilidade primária.”

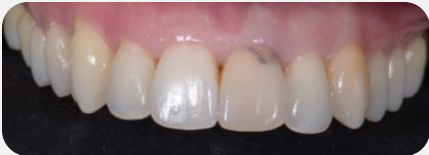QUEIXA PRINCIPAL DO PACIENTE

“Os meus dentes da frente foram mudando gradualmente de cor e de posição, e estou muito insatisfeito com o meu sorriso.”

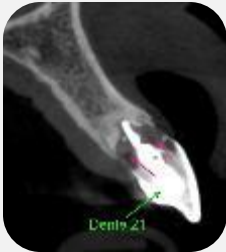INFORMAÇÕES DO PACIENTE

Idade	40
Região	#21
Saúde geral	Boa
Linha do sorriso	Alta
Situação do local	Reabsorção interna severa no dente #21 e perda óssea entre os dentes #21 e #22, sem perda óssea vestibular
Diagnóstico Periodontal	Paciente saudável com história de perda óssea
Defeitos anatômicos	Defeito ósseo vertical na face interproximal dos dentes adjacentes
Fatores complicadores	Dente protruído fora da arcada esquelética

PLANO DE TRATAMENTO



O dente #21 alterou-se em cor e posição. Perda óssea entre os dentes #21 e #22.

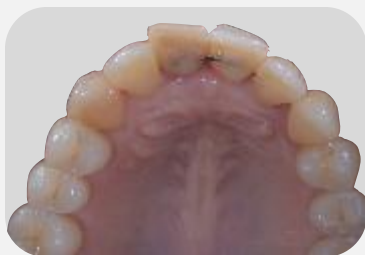

A avaliação tomográfica revela reabsorção interna severa.

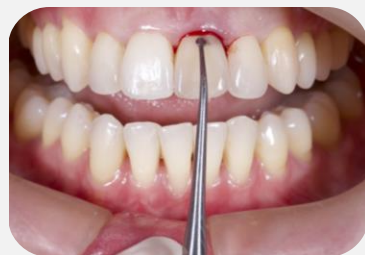PLANO DE TRATAMENTO

- Tratamento periodontal prévio com instruções e informação sobre higiene oral.
- Tratamento ortodôntico prévio com alinhadores.
- Exodontia e colocação imediata de implante no dente #21 com uma estratégia regenerativa utilizando enxerto de tecido conjuntivo, implante Straumann® BLC e cerabone®.
- Restauração provisória imediata no dente #21.

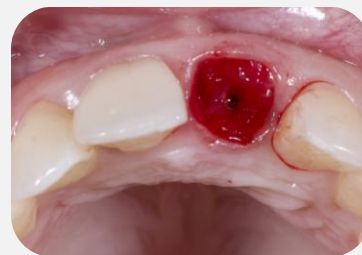STEP BY STEP CLÍNICO



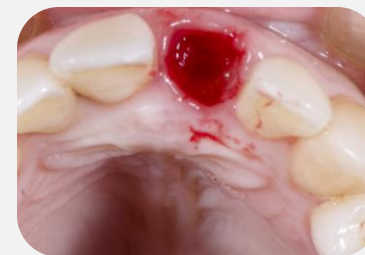Situação inicial mostrando o dente #21 ferulizado.



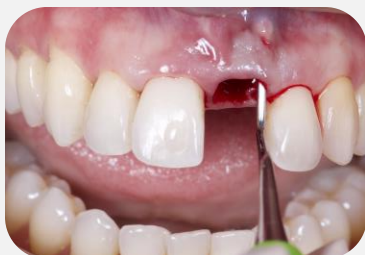Aspecto inicial em vista frontal.



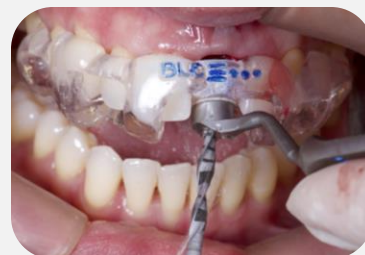Vista oclusal após exodontia minimamente invasiva.



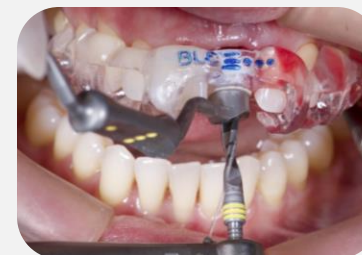Perfuração com a broca Straumann de 1,6 mm e curetagem do tecido de granulação.



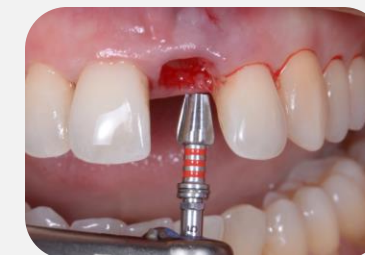Tunelização para enxerto de tecido conjuntivo.



Cirurgia guiada para colocação imediata de implante Straumann® BLC.

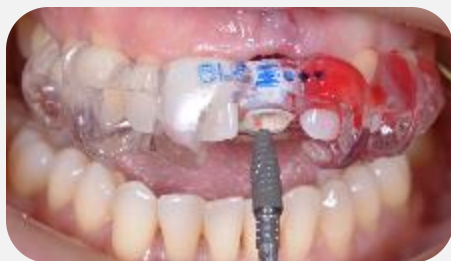

Sequência de fresas para instalação do implante Straumann® BLC 3.75.

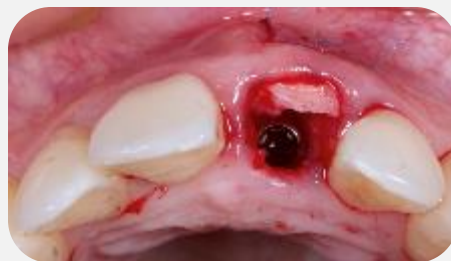

Piloto para o implante Straumann® BLC 3.75.

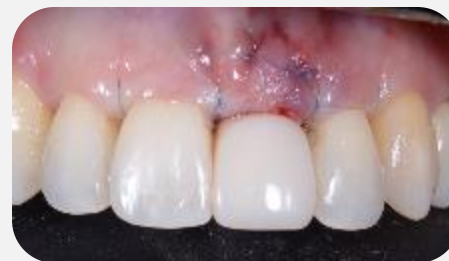STEP BY STEP CLÍNICO



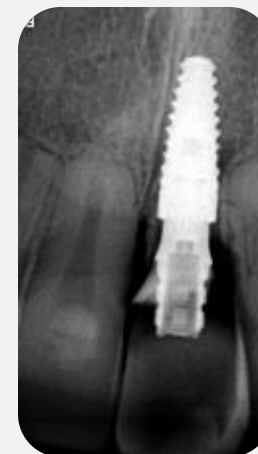Inserção guiada do implante Straumann® BLC 3.75x10 com torque de 50 N.cm.



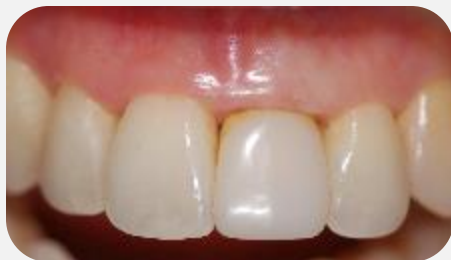Implante e enxerto de tecido conjuntivo posicionados.



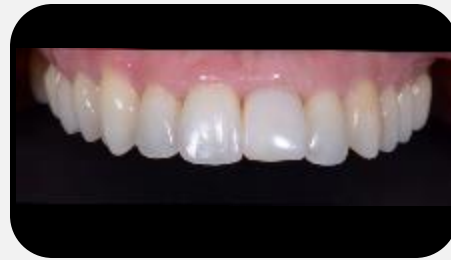Vista oclusal após incisão na crista mucoperiosteal.



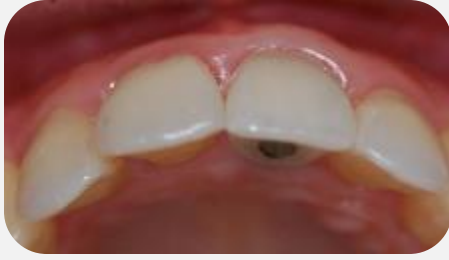Controle radiográfico.



Aspecto da coroa provisória antes do condicionamento gengival.

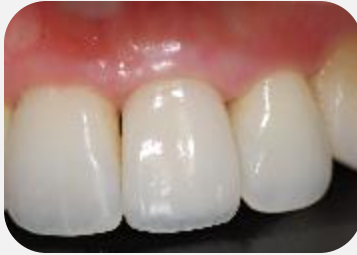

Coroa provisória após o condicionamento gengival.

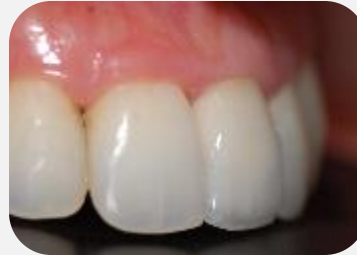

Volume do rebordo alveolar após enxerto de conjuntivo e emergência protética com a posição ideal do implante.

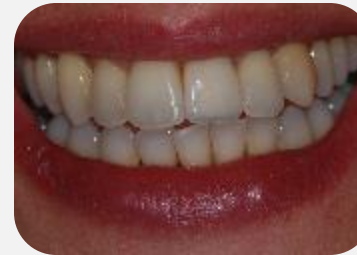RESULTADO DO TRATAMENTO



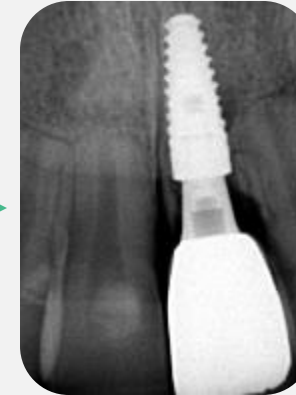
Aspecto final da coroa definitiva.



Aspecto final da coroa definitiva em vista lateral.



Sorriso da paciente após a reabilitação.

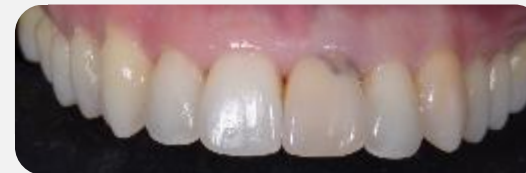

Radiografia periapical.

EXPERIÊNCIA DO PACIENTE

"Estou muito satisfeita com o resultado após o tratamento. A sensação de ter resolvido tanto o aspecto funcional como estético do meu sorriso é incrível. Graças ao tratamento, sinto-me agora confiante e feliz com o meu sorriso, e todo o processo — embora relativamente dispendioso, com cirurgia e ortodontia — valeu realmente a pena".

ANTES



DEPOIS

