

Correction d'un encombrement et de canines ectopiques avec des aligneurs : une étude de cas

Par Nojan Sadighiyan

Abstract : À l'heure actuelle, l'éventail des techniques, traitements et matériaux à disposition pour corriger les malocclusions est plus varié que jamais. Dans la recherche d'une plus grande discrétion, on assiste, ces dernières années, à l'essor, notamment, de dispositifs esthétiques répondant à la demande d'un patient de plus en plus désireux de traitements moins visibles, plus confortables. Les innovations dans le domaine des aligneurs transparents permettent, aujourd'hui, d'obtenir des résultats orthodontiques de même qualité que ceux des appareils fixes tout en améliorant le confort d'utilisation du patient. Cet article présente les principaux aspects du traitement par aligneurs ClearCorrect®, dont l'application est illustrée par un cas clinique, en donnant les limites, les avantages et les arguments favorables à sa mise en œuvre.

Mots clés : aligneurs transparents, orthodontie esthétique, ClearCorrect®

Introduction

L'orthodontie classique, à travers l'utilisation d'appareils fixes, a fait ses preuves depuis de nombreuses années. Chaque dent devait être préparée individuellement, avec l'introduction du collage des brackets il y a environ cinquante ans. Depuis, la recherche d'alternatives plus esthétiques n'a cessé de progresser, donnant naissance aux brackets linguaux, en polycarbonate, en céramique, et plus récemment aux aligneurs transparents.¹⁻³ Ces derniers ont connu des avancées majeures, rendant leur traitement de plus en plus performant et attirant un nombre croissant de patients.⁴ En limitant ses freins de perception par rapport au port de l'appareil fixe alors que l'on le retrouve habituellement associé à l'enfance, les aligneurs se présentent comme une solution à la fois plus esthétique et répondant bien aux attentes des patients adultes relatives à la discrétion et au confort.⁵

Le premier dispositif plastique et amovible destiné au positionnement

des dents, conçu à partir d'un modèle en plâtre personnalisé, a été mentionné pour la première fois en 1945.⁶ Depuis, de nombreuses variantes d'appareils amovibles ont été mises au point afin d'assurer un alignement optimal des dents dans l'arcade dentaire. Ces dispositifs étaient souvent perçus comme contraignants, car ils nécessitaient des empreintes régulières et des ajustements fréquents pour fabriquer de nouveaux aligneurs.⁷⁻⁹ Leur popularité n'a cessé de diminuer en raison du temps considérable qu'ils imposaient aussi bien aux patients qu'aux orthodontistes.

ClearCorrect®

Le système ClearCorrect® (Straumann Group) a été mis sur le marché en 2006 avec l'intégration d'un logiciel innovant pour le diagnostic et la simulation du traitement. Ce produit devient rapidement l'une des options les plus esthétiques pour le déplacement dentaire et repose sur le port successif de plusieurs gouttières

transparentes, permettant de traiter les malpositions dentaires progressivement.

ClearCorrect® repose sur des informations fournies par des images 3D des dents du patient, réalisées à partir d'une empreinte en silicone ou grâce à un scanner intra-oral (*Figure 1*). La mise en œuvre du traitement est simulée virtuellement sur leur logiciel ClearPilot™ (*Figure 2*) et les gouttières nécessaires fabriquées en série, mais avec la possibilité d'adapter le protocole au cas par cas selon l'évolution du patient. Par ailleurs, à l'instar d'autres systèmes, ClearCorrect® est plus flexible et, contrairement à ces derniers, permet de faire des changements en cours, cela sans avoir à fabriquer d'emblée tous les aligneurs.

Autre atout majeur du dispositif, le soutien apporté aux praticiens, notamment grâce à une simulation numérique des corrections orthodontiques prévues, favorise l'utilisation d'une visualisation précieuse pour expliquer aux patients l'évolution de leur traitement et les impliquer davantage.

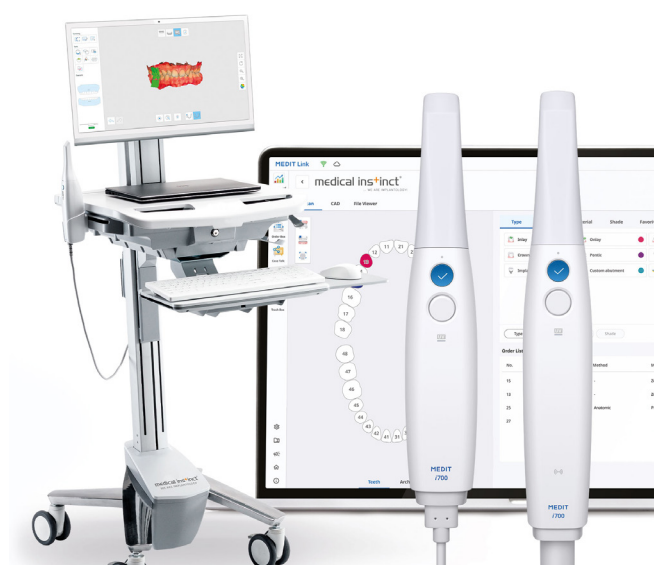

Figure 1

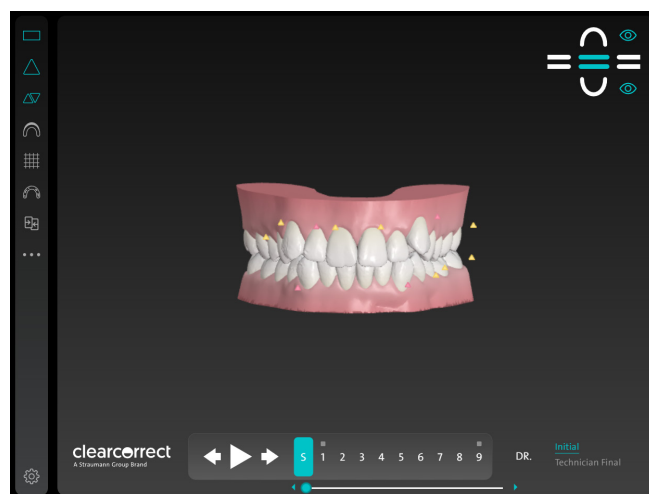


Figure 2

Les aligneurs ClearCorrect® sont constitués de ClearQuartz™, un polyuréthane multicouche développé pour fournir à la fois flexibilité et solidité. Ils permettent de traiter différents types de malocclusion sans fil ni métal par rapport à des appareils fixes conventionnels.

Le praticien choisit le cas à traiter, effectue le diagnostic et le plan de traitement avant d'adresser à ClearCorrect® les données du patient, à savoir une empreinte numérique avec un scanner intra-oral, un enregistrement de l'occlusion en intercuspidation maximale, la radiographie panoramique, une téléradiographie de profil et des photos intra et extra-orales. Un modèle 3D des arcades dentaires et de l'occlusion du patient est alors réalisé permettant de procéder aux corrections virtuellement.

Le fichier de simulation numérique (le ClearPilot™) est soumis au praticien qui peut demander une modification avant de valider le protocole étape par étape. Lorsque le plan est approuvé, la production des aligneurs est lancée. Une fois les aligneurs fabriqués, le praticien reçoit plusieurs boîtes : la Doctor Box,

contenant les informations du traitement et l'ensemble des aligneurs séquencés, la Patient Box et l'Aligners Box, à remettre au patient avec les premières gouttières et accessoires (*Figure 3*). ClearCorrect® garantit un déplacement dentaire contrôlé par des mouvements progressifs : un déplacement linéaire de 0,2 mm et un mouvement angulaire de 2° par aligneur. Le nombre total de gouttières est avant tout déterminé par la complexité du cas, ce qui aura un impact sur la durée et le coût du traitement.

À l'origine, seules les malocclusions légères à modérées étaient traitées. Désormais, grâce au perfectionnement du système, les indications sont étendues à des cas plus complexes, au sein desquels notamment les extractions, les mouvements distaux, la correction des supraclusions profondes ou la correction des béances ou les patients atteints de maladie parodontale, peuvent être traités. L'utilisation de taquets permet d'augmenter la rétention des aligneurs et de faciliter certains mouvements spécifiques, comme la correction de

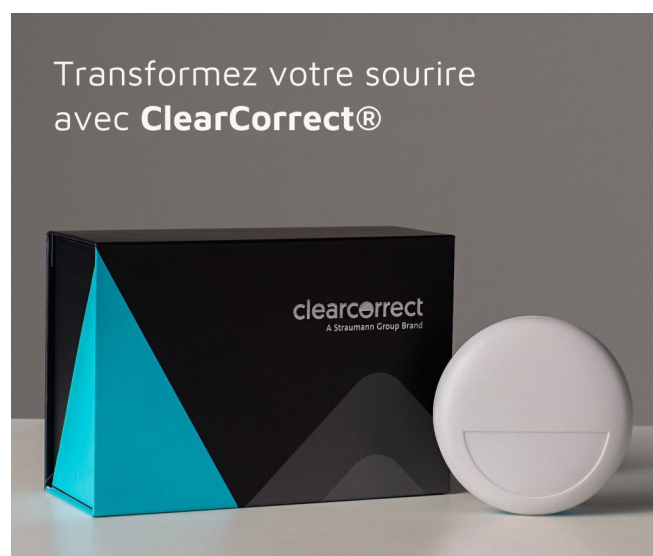

Figure 3

courbe de Spee, l'extrusion, la rotation, la translation ou le contrôle du torque.

Pour garantir une bonne efficacité du traitement sans engendrer trop de sensibilité dentaire, il est souhaitable de prévoir le remplacement des aligneurs tous les quatorze jours.^{10,11} Les gouttières doivent en revanche être portées au moins 22 heures par jour et ne doivent pas être retirées en dehors des périodes de repas ou d'hygiène bucco-dentaire. Pour nettoyer les gouttières, le brossage se fait à l'aide d'une brosse à dents et de dentifrice, ou mieux, avec une solution de nettoyage dédiée.

Cas Clinique

Une patiente de 32 ans s'est présentée avec une malocclusion de Classe I et un profil orthognathique. Elle était en denture permanente, avec des incisives mandibulaires rétroinclinées, des canines supérieures ectopiques vestibulées et un encombrement modéré des arcades maxillaire et mandibulaire. Les deux arcades sont de forme rectangulaire (*Figure 4*). Son principal motif de consultation était l'alignement de ses canines maxillaires, et elle refusait le port d'un appareil fixe.

Les objectifs du traitement avec ClearCorrect® étaient d'aligner les dents antérieures, de ramener les canines dans le plan occlusal au niveau de l'arcade maxillaire et de désencombrer les arcades maxillaire et mandibulaire (voir la simulation des résultats du traitement en *Figure 5*). D'un point de vue occlusal, il s'agissait de maintenir les rapports de Classe I au niveau des secteurs postérieurs, d'obtenir

une supraclusion et un surplomb plus esthétique, ainsi que de garder l'occlusion fonctionnelle.

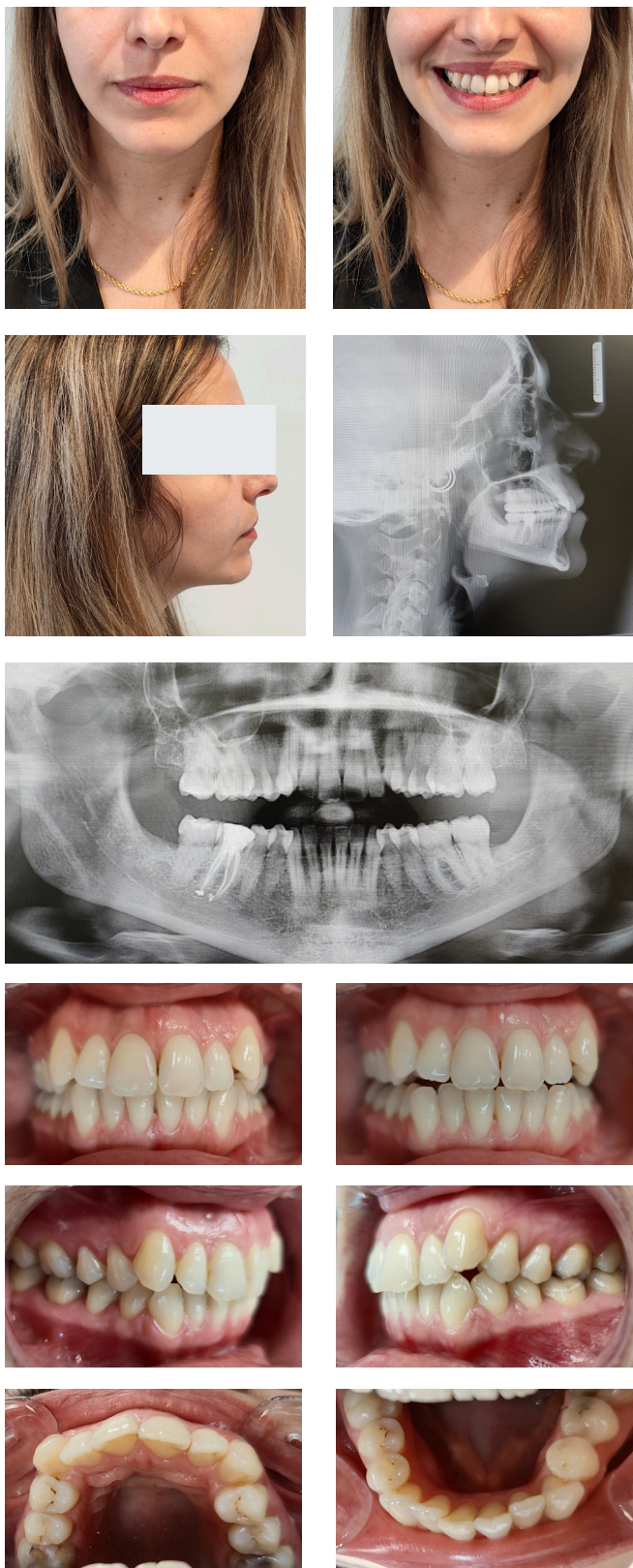
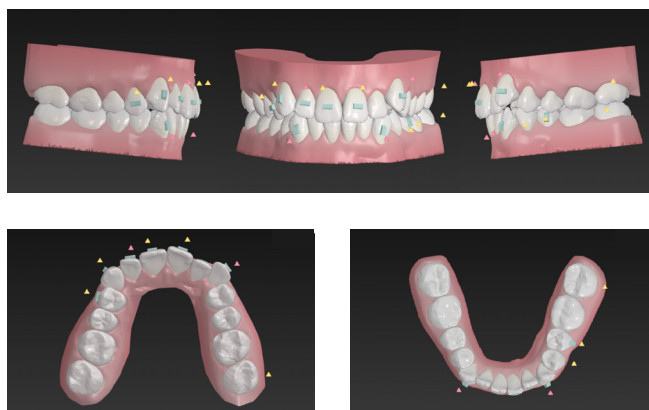


Figure 4

Le traitement avec ClearCorrect® a nécessité 26 aligneurs pour l'arcade supérieure et 26 pour l'arcade inférieure. Des taquets ont été placés sur plusieurs dents afin d'optimiser la prédictibilité des mouvements dentaires. Après 12 mois de traitement initial, une phase de retouche n'a pas été nécessaire pour finaliser l'alignement dentaire.

Une fois le traitement terminé (Figure 6), nous avons opté pour des aligneurs de contention pour le maxillaire et la mandibule. Il lui a été recommandé de porter ces dispositifs à temps plein pendant 3 mois, puis uniquement la nuit par la suite. Deux jeux d'aligneurs de contention ont été fournis à la patiente.

Avant



Après

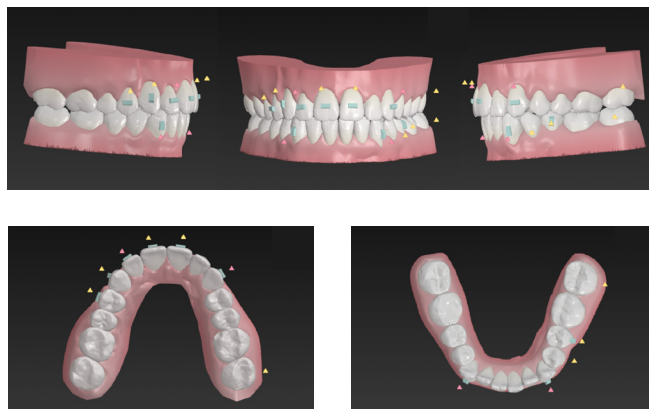


Figure 5

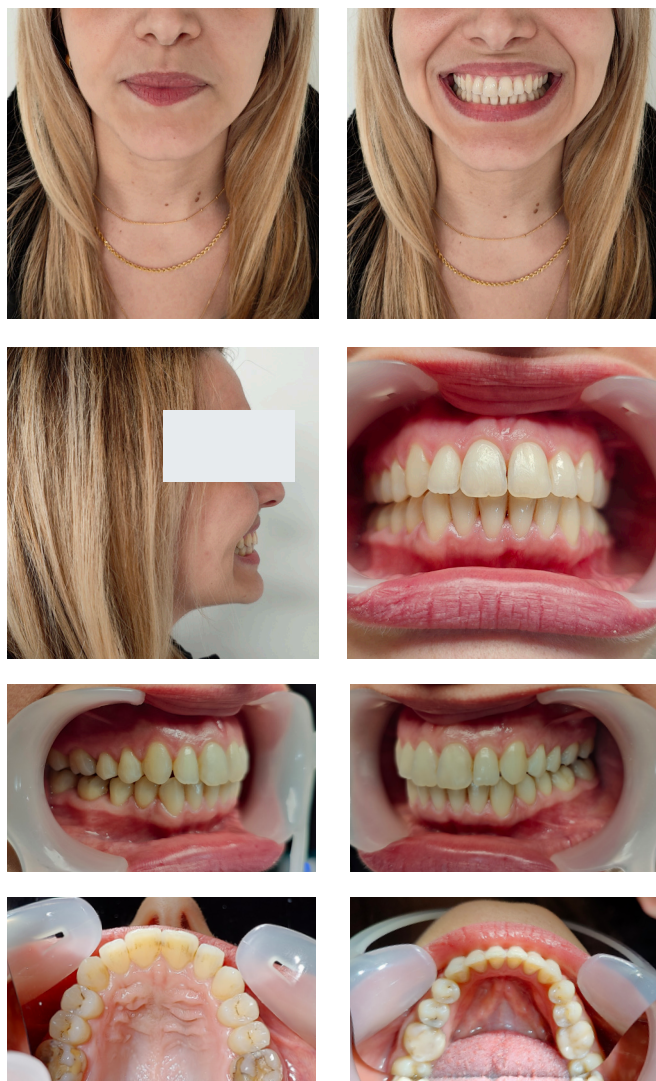


Figure 6

Discussion et Conclusion

Certains auteurs se sont interrogés sur la fiabilité des résultats obtenus avec les aligneurs par rapport à la simulation virtuelle proposée dans les logiciels comme ClearPilot®.^{12,13} Cependant, dans ce cas précis, les images virtuelles se sont avérées très proches de l'occlusion finale du patient.

Les aligneurs ClearCorrect® présentent de nombreux avantages par

rapport aux techniques orthodontiques conventionnelles : une meilleure esthétique, une utilisation plus confortable, une hygiène bucco-dentaire facilitée et la possibilité pour le praticien et le patient de visualiser le plan de traitement avant même son commencement. De plus, certaines études suggèrent que les aligneurs permettent un traitement plus rapide pour des cas simples à modérés, bien que des recherches supplémentaires soient nécessaires pour confirmer cette tendance. Dans notre cas, le traitement a duré 12 mois, contre environ 15 à 18 mois s'il avait été réalisé avec des bagues conventionnelles.

Comparativement aux appareils fixes de type multibagues, les aligneurs se montrent mieux tolérés par les patients, sont sources de douleurs moindres et impactent moins leur quotidien.¹⁴ En revanche, certains mouvements tels que l'extrusion, la gestion du torque ou l'inclinaison radiculaire sont plus difficilement réalisables seulement avec les aligneurs et nécessitent quelques fois d'associer d'autres stratégies tels que les taquets ou les élastiques intermaxillaires.^{5,15} Malgré cela, ils présentent l'avantage de limiter l'accumulation de plaque dentaire, ce qui réduit les risques de caries et de maladies parodontales.

L'évolution des matériaux utilisés dans les aligneurs transparents continue de transformer l'orthodontie moderne, permettant de réduire le temps de traitement et le nombre de rendez-vous tout en optimisant le confort et l'esthétique.⁵ ClearCorrect® offre également aux praticiens une vision anticipée des résultats attendus grâce à la simulation virtuelle du traitement.¹⁶ Toutefois, une bonne maîtrise du système est nécessaire,

car son utilisation implique une courbe d'apprentissage et une expérience clinique qui s'affine au fil des cas traités.

La recherche et le développement des matériaux employés dans la conception d'aligneurs transparents participent à une transformation continue de l'orthodontie contemporaine, au service des patients, s'inscrivant dans une logique de réduction des durées de traitement, du nombre de visites et de soins à dispenser, mais tout autant de confort des patients et d'esthétique du traitement, et de bien-être à tous niveaux, des professionnels et des patients.^{17,18} La société ClearCorrect® permet de disposer d'une aide au traitement par simulation virtuelle du traitement, apportant aux praticiens une simulation du résultat.¹⁶ Il ne reste pas moins que le bon usage du système nécessite à nos praticiens une connaissance solide de ce système, qui a une forte courbe d'apprentissage, et donc un certain temps et un certain nombre de cas à traiter avant de le maîtriser totalement.

Il importe de garder à l'esprit que ClearCorrect® n'est qu'un outil complémentaire dans la panoplie thérapeutique de l'orthodontiste. Par rapport aux appareils fixes traditionnels, les aligneurs offrent en effet une alternative amovible, alliant esthétique, confort, temps passé au fauteuil réduit et une meilleure prise en charge de l'hygiène bucco-dentaire. Ce cas illustre avec justesse comment un traitement bien planifié avec aligneurs peut mener à un résultat prévisible et satisfaisant à la fois pour le praticien et le patient.

Références

1. Mundhada VV, Jadhav VV, Reche A. A Review on Orthodontic Brackets and Their Application in Clinical Orthodontics. *Cureus*. 2023;15(10):e46615.
2. Russell JS. Aesthetic orthodontic brackets. *J Orthod*. 2005;32(2):146-163.
3. Ziuchkovski JP, Fields HW, Johnston WM, Lindsey DT. Assessment of perceived orthodontic appliance attractiveness. *Am J Orthod Dentofacial Orthop*. 2008;133(4 Suppl):S68-S78.
4. Robertson L, Kaur H, Fagundes NCF, Romanyk D, Major P, Flores Mir C. Effectiveness of clear aligner therapy for orthodontic treatment: A systematic review. *Orthod Craniofac Res*. 2020;23(2):133-142.
5. Giancotti A, Greco M, Mampieri G. Extraction treatment using Invisalign Technique. *Prog Orthod*. 2006;7(1):32-43.
6. Kesling HD. The Philosophy of the tooth positioning appliance. *AM J Orthod* 1945;31:297-304.
7. McNamara JA, Kramer KL, Juenker JP. Invisible retainers. *J Clin Orthod*. 1985;19(8):570-578.
8. Needham R, Waring DT, Smith J, Malik OH. The invisible Hawley retainer. *J Orthod*. 2015;42(4):333-341.
9. Ryu JH, Kwon JS, Jiang HB, Cha JY, Kim KM. Effects of thermoforming on the physical and mechanical properties of thermoplastic materials for transparent orthodontic aligners. *Korean J Orthod*. 2018;48(5):316-325.
10. Bollen AM, Huang G, King G, Hujoel P, Ma T. Activation time and material stiffness of sequential removable orthodontic appliances. Part 1: Ability to complete treatment. *Am J Orthod Dentofacial*

- Orthop.* 2003;124(5):496-501.
11. Clements KM, Bollen AM, Huang G, King G, Hujoel P, Ma T. Activation time and material stiffness of sequential removable orthodontic appliances. Part 2: Dental improvements. *Am J Orthod Dentofacial Orthop.* 2003;124(5):502-508.
 12. Castroflorio T, Sedran A, Parrini S, et al. Predictability of orthodontic tooth movement with aligners: effect of treatment design [published correction appears in *Prog Orthod.* 2023 Oct 24;24(1):47.
 13. Caldas W, Bonin FA, Piscinini JLM, Vianna CP, Shimizu RH, Trojan LC. Evaluation of the success of predicted dental changes with clear-aligner treatment: A pilot study. *Saudi Dent J.* 2024;36(5):708-711.
 14. Caldas W, Bonin FA, Vianna CP, Shimizu RH, Trojan LC. Influence of pain duration and severity on oral health-related quality of life and patient satisfaction during adult treatment with clear aligners. *Prog Orthod.* 2024;25(1):18.
 15. Ren L, Liu L, Wu Z, et al. The predictability of orthodontic tooth movements through clear aligner among first-premolar extraction patients: a multivariate analysis. *Prog Orthod.* 2022;23(1):52.
 16. Hönn M, Göz G. A premolar extraction case using the Invisalign system. *J Orofac Orthop.* 2006;67(5):385-394.
 17. Castroflorio T, Parrini S, Rossini G. Aligner biomechanics: Where we are now and where we are heading for. *J World Fed Orthod.* 2024;13(2):57-64.
 18. Bouchema T, Saunier J, Mauriello J, Tfayli A, Savard B, Yagoubi N. Chemical analysis and performance evaluation of ClearCorrect® aligners as received and after intraoral use: Implications for durability, aesthetics, and patient safety. *Dent Mater.* 2024;40(12):2135-2147.