NEODENT®
A Straumann Group Brand

GRAND MORSE®
IMPLANT SYSTEM

LIBRO DE CASOS **CLÍNICOS**

Casos Clínicos realizados por dentistas alrededor del mundo, revelando la **confiabilidad**, la **estabilidad**, la **simpleza** y la **estética** detrás del **Sistema de Implantes Gran Morse®**.

GM Conexión Grand Morse®

Implante Helix®

acqua Superficie Acqua®

SUMMARY

INTERACTIVE **PDF**

01

Implante Helix Grand Morse®: Reemplazo inmediato del elemento fracturado en la zona estética.

Soft tissue management and immediate implant placement in the esthetic zone: optimization of clinical outcomes.

02

03

Using the partial extraction therapy on upper full-arch rehabilitation.

Correcting midline deviation with fixed bridge over implants.

04

05

Full-arch rehabilitation with Neodent Guided® Surgery: seven years follow-up

01

Implante Helix Grand Morse®: Reemplazo inmediato del elemento fracturado en la zona estética.

DR. MARCELO HERRERA ROBAYO
Ecuador

Implante Helix Grand Morse®: Reemplazo inmediato del elemento fracturado en la zona estética.

DR. MARCELO HERRERA ROBAYO
Ecuador

- Odontólogo graduado de la Universidad Central de Ecuador
- Periodoncista graduado de la Universidad San Francisco de Quito (USFQ)
- Especialista en prótesis dentales
- Profesor del Departamento de Periodontología e Implantología de la Universidad San Francisco de Quito (USFQ)

Antecedentes médicos del paciente

El paciente sufrió un golpe accidental por parte de su hijo recién nacido, lo que le provocó la fractura de la pieza dental n.º 21, en la cual ya se había realizado un tratamiento de endodoncia. Dada la necesidad de rehabilitación del elemento fracturado y de la gran demanda estética del zona, la opción fue colocar un implante con carga inmediata.

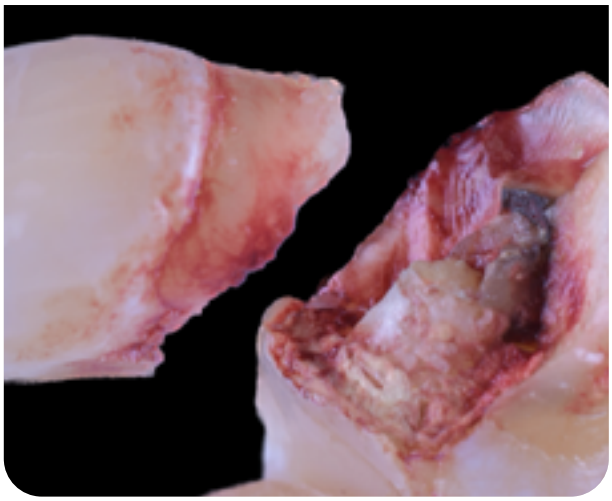

Planificacíon

La planificación comenzó con una tomografía computarizada, en la que el plano sagital reveló una fractura que se extendía desde el tercio cervical hasta el tercio medio de la raíz. Se tomaron fotografías intraorales y extraorales, y se realizaron escaneado intraoral y modelado digital.

Descripción de las prótesis

La rehabilitación se llevó a cabo a nivel del implante, y siempre mantuvimos una restauración provisional. Luego de 3 meses, realizamos un transferente de cubeta abierta directamente en el implante usando una transferencia personalizada. Usamos un Pilar TiBase con un diámetro de 3.5 mm, una altura transmucosa de 2.5 mm y un área cementable de 4 mm. La restauración final se realizó con zirconia, con un corte en la cara bucal para porcelana feldespática.

Materiales Neodent®

Helix GM®

Base de Titanio GM Exact

Materiales Straumann®

Straumann® XenoGraft

Descripción del procedimiento

Luego de administrar anestesia, se extrajo el elemento fracturado sin necesidad de un colgajo. La secuencia de perforación respetó las pautas del fabricante, lo que permitió colocar el implante mediante cirugía guiada. Se colocó un implante Helix GM® Acqua® 3.75 x 13 mm y se alcanzó un torque de 60 N.cm. Se utilizó un xenoinjerto bovino para rellenar el hueco, junto con una sutura para asegurar el injerto de tejido conjuntivo. Se aplicó carga provisional inmediata.

1 Aspecto clínico inicial.

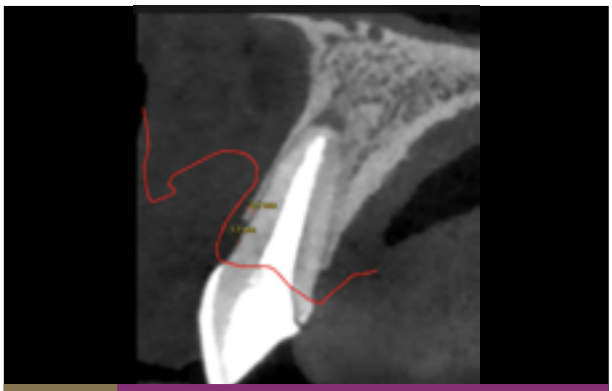

2 Aspecto tomográfico inicial.

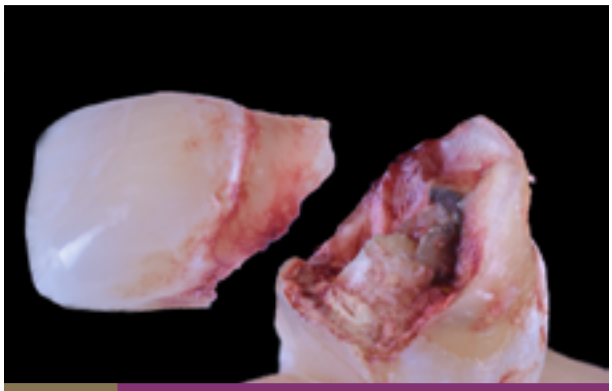

3 Aspecto clínico del elemento fracturado.

4 Aspecto intraoral luego de colocar la guía quirúrgica.

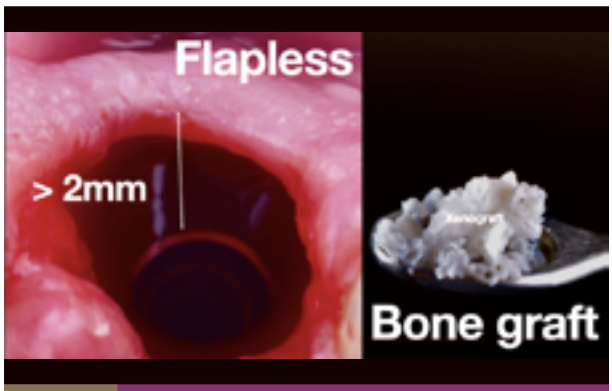

5 Aspecto intraoral del relleno del hueco con sustituto óseo.

6 Aspecto clínico del injerto gingival de tejido conjuntivo.

7 Aspectos clínico y radiográfico luego de la colocación de la prótesis provisoria.

8 Aspecto clínico tres meses después del procedimiento quirúrgico.

9 Aspecto clínico del perfil de emergencia 3 meses después del procedimiento quirúrgico

10 Aspecto clínico durante la colocación de la prótesis definitiva.

11 Aspecto clínico luego de la colocación de la prótesis definitiva.

12 Aspecto radiográfico luego de la colocación de la prótesis definitiva.

Opinión profesional sobre el producto y el procedimiento, con enfoque en el aprendizaje obtenido a partir del caso

Primero, quiero hablar del implante Helix®. Este implante me ha dado la confianza de realizar carga inmediata, ya que siempre alcanzo un torque adecuado de más de 32 N.cm para colocar provisionales inmediatos. Con respecto a la parte protésica, la opción del pilar TiBase me ha permitido, incluso sin tener un escáner en ese momento, enviar el caso al laboratorio y completarlo digitalmente. Además, el pilar TiBase me brinda la precisión de ser fresado y la pasividad que ofrece al cementar una corona, lo que lo hace reversible, ya que está cementado y es atornillable.

¿Cuáles eran las otras opciones de tratamiento? ¿Por qué es conveniente elegir esta solución?

Podría haber utilizado un pilar para una prótesis cementada, pero prefiero la idea de trabajar de una manera reversible. Considero que es un tanto complicado trabajar digitalmente con pilares prefabricados. El pilar TiBase me permite hacer la rehabilitación perfectamente en forma digital.

¿Cuáles fueron los desafíos durante el tratamiento y cómo se resolvieron?

No tuve ningún problema.

Sugerencias | Resultados de aprendizaje

Tengo varios consejos. Uno de ellos es siempre pensar en la inmediatez y aprovechar toda la arquitectura original que tenemos. Al utilizar la inmediatez, podemos ofrecer mayor comodidad a nuestros pacientes y reducir de manera significativa nuestro tiempo en el consultorio.

02

Tratamiento del tejido blando y calce inmediato del implante en la zona estética: optimización de los resultados clínicos

DR. DO HOANG VIET VIETNAM
Vietnam

Tratamiento del tejido blando y calce inmediato del implante en la zona estética: optimización de los resultados clínicos

DR. DO HOANG VIET
Vietnam

- DDS, Facultad de Odontología, Universidad Médica de Hanoi
- Profesor en el Departamento de Implantología y el Departamento de Cirugía Maxilofacial, Facultad de Odontología, Universidad Médica de Hanoi

Antecedentes médicos del paciente

El paciente manifestó movilidad en la pieza dental n.º 11.

El examen clínico reveló una profundidad de exploración de 6 mm.

Planificacíon

La tomografía inicial reveló que la pieza dental n.º 11 tenía una raíz acortada y un defecto óseo bucal. Se determinó que el paciente tenía un biotipo gingival delgado. Se indició la extracción de la pieza dental en cuestión, seguida de la colocación inmediata de un implante. Para restablecer la arquitectura de los tejidos blandos en la zona, también se planificó un injerto de tejido conjuntivo con una membrana de colágeno.

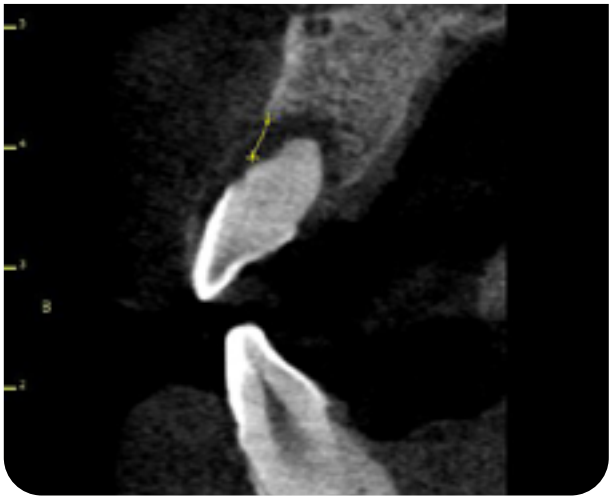

Descripción del las protésis

Luego de tres meses, se colocó una prótesis provisional en el implante usando un Pilar Pro Peek GM. La prótesis finalizada se realizó en zirconia en una Base de Titanio GM Exact.

Materiales Neodent®



Helix GM®

Pilar Pro Peek GM



Pilar de Cicatrización GM

Base de Titanio GM Exact

Descripción del procedimiento

Se extrajo la pieza dental y se inició la preparación de la zona donante. Se utilizó la técnica de tunelización para remover el tejido conjuntivo y se obtuvo un colgajo de 4 x 12 x 1.2 mm del paladar. Se utilizó una membrana de colágeno para la inserción y el posicionamiento del injerto.

Se instaló un implante Helix GM® Acqua de 3.75 x 16 mm. En el sitio del implante, había hueso tipo III, por lo que el torque inicial fue de 25 N.cm. El implante se posicionó en la zona infraósea, a 4 mm del margen gingival. Por lo tanto, se colocaron inicialmente un cicatrizador y una prótesis extraíble provisional.

1 Aspecto clínico inicial.

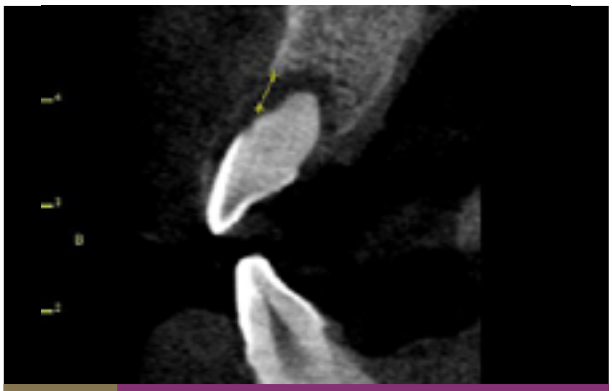

2 Aspecto tomográfico inicial.

3 Aspecto intraoral durante la preparación del lecho receptor de tejido conjuntivo para ganar volumen bucal.

4 Aspecto clínico durante la extracción del tejido conjuntivo del paladar.

5 Aspecto clínico luego de incorporar el tejido conjuntivo.

6 Aspecto clínico luego de incorporar la membrana de colágeno y colocar el cicatrizador.

7 Aspecto clínico luego de colocar la prótesis provisional tres meses después del procedimiento quirúrgico.

8 Aspecto clínico del perfil de emergencia cinco meses después del procedimiento quirúrgico.

9 Aspecto clínico luego de la colocación de la prótesis definitiva.

10 Aspecto tomográfico luego de la colocación de la prótesis definitiva.

11 Aspecto clínico luego de 2 años de seguimiento.

03

Uso de la terapia de extracción parcial en la rehabilitación de arcada completa superior.

DR. MARK BISHARA
Canadá

Uso de la terapia de extracción parcial en la rehabilitación de arcada completa superior.

DR. MARK BISHARA
Canadá

- Undergraduate Studies in Medical Biophysics – University of Western Ontario
- DDS – Schulich School of Medicine and Dentistry

Antecedentes médicos del paciente

Un paciente de 62 años, sin alteraciones sistémicas, con antecedentes de sequedad de boca inducida por fármacos, acudió a la clínica dental por sensibilidad en los dientes superiores. Tres años antes, el paciente recibió una combinación de corona y puente para reconstruir la mandíbula superior. Debido a los antecedentes de sequedad bucal, se han observado caries recurrentes debajo de la corona, que han requerido la retirada y posible extracción de múltiples dientes o el planteamiento de otras vías de tratamiento. Después de valorar las opciones disponibles y su estado de salud actual, el paciente optó por la extracción de los dientes superiores y una prótesis implantosoportada. Teniendo en cuenta su línea de sonrisa y la salud del tejido existente, no era recomendable un diseño de prótesis híbrida debido a su volumen natural y a la extracción de hueso requerida para acomodar este diseño. La terapia de extracción parcial es un conjunto de técnicas quirúrgicas que preservan una parte de la estructura radicular del propio paciente para mantener el riego sanguíneo derivado del complejo del ligamento periodontal con el fin de mantener el periodonto y los tejidos periimplantarios durante la terapia de extracción, restauración y colocación de implantes. La terapia de extracción parcial incluye la técnica de escudo alveolar, la técnica de escudo proximal, la técnica de escudo póntico y la técnica de sumersión radicular.

Planning

Se diseñó una guía dentosoportada para colocar los implantes Grand Morse® en posición y la posterior conversión de los dientes de soporte en sitios de escudos pónticos. Por último, se utilizó un provisional apoyado en el paladar para recoger los cilindros provisionales fijados a los pilares múltiples en el momento de la cirugía. Después de un período de 3 meses, que permitió la osteointegración, se instaló un puente definitivo de zirconia monolítico sobre ocho implantes superiores.

Descripción del las protésis

La prótesis temporal fresada se fijó a los Mini Pilares Cónicos GM en el momento de la cirugía. La prótesis definitiva era un puente atornillado de zirconia monolítico fresado.

Materiales Neodent®

Helix GM®

Mini Pilar Cónico GM



Cilindro de Titanio de Mini Pilar Cónico

Descripción del procedimiento

La cirugía se realizó con terapia prequirúrgica con antibióticos, sedación endovenosa y anestesia local con vasoconstrictor. Se desprendió el colgajo gingival y se utilizó la técnica de escudo alveolar en las regiones de los incisivos centrales y de los caninos para mantener la arquitectura de los tejidos. En la región de los incisivos laterales se utilizó la técnica de sumersión radicular vital y en la región de los primeros premolares se utilizó la técnica del escudo póntico. Se realizó la adaptación de la guía quirúrgica y el protocolo de fresado para subdimensionar la osteotomía con el sistema EasyGuide.

La densidad ósea esperada en el maxilar varía entre los tipos D3-D4. Se utilizaron implantes Neodent® Helix GM® de 4.3 x 13.0 mm en la región de los dientes 13, 23 y 25; Helix GM® de 5.0 x 13.0 mm en la región de los dientes 26 y 16; Helix GM® de 5.0 x 13.0 mm, en la región del diente 11 y Helix GM® de 4.0 x 11.5 mm en la región del diente 15. Todo ello siguiendo la secuencia de fresas recomendada por el fabricante.

1 Aspecto clínico inicial, vista bucal.

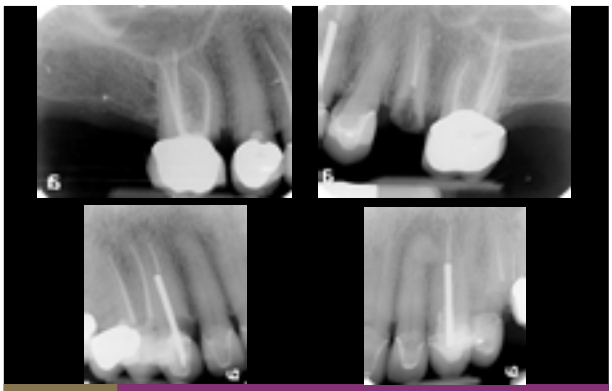

2 Radiografía periapical inicial del paciente.

3 Planificación digital.

4 Guía impresa.

5 Aspecto intraoral tras las extracciones.

6 Aspecto intraoral tras las extracciones y la colocación de la guía.

7 Aspecto intraoral tras las extracciones, la colocación de los implantes y el Mini Pilar Cónico GM.

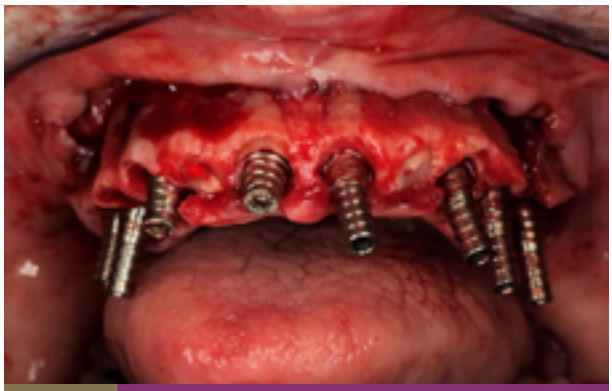

8 Aspecto intraoral con cilindros de titanio de Mini pilares cónicos Neo instalados.

9 Aspecto intraoral tras la instalación de la prótesis provisional inmediata.

10 Aspecto radiográfico tras la colocación de los implantes.

11 Período de cicatrización y osteointegración.

12 Aspecto intraoral tras la instalación de la prótesis definitiva.

13 Aspecto radiográfico tras la instalación de la prótesis definitiva.

04

Corrección de la desviación de la línea media con puente fijo sobre implantes.

DRA. ARANTZA RODRÍGUEZ
España

Corrección de la desviación de la línea media con puente fijo sobre implantes.

DRA. ARANTZA RODRÍGUEZ
España

- Grado en Odontología por la Universidad Europea de Madrid;
- Experta en implantología oral y prótesis sobre implantes, CSI; CEU.
- Diploma en Cosmética y Rehabilitación Oral por la Facultad de Odontología de la Universidad de Nueva York.
- Máster integrado en Odontología, URJC.
- Diploma en Implantología Oral y Anatomía Quirúrgica, Universidad Complutense de Madrid.
- Diploma de Estudios Avanzados, DEA, URJC.

Antecedentes médicos del paciente

Paciente de 48 años, sin alteraciones sistémicas, acude a la clínica dental con una prótesis fija en los elementos 11, 21, 22 y 23 con gran desplazamiento de la línea media y alteración funcional y estética.

Planificacíon

Se realizó un abordaje multidisciplinario, comenzando por el tratamiento de ortodoncia a cargo de la Dra. Carmen Anzalone, con el objetivo de resolver el apiñamiento dental inferior y reposicionar la línea media. Una vez recuperados los espacios, se planificó la retirada de la prótesis fija existente, así como la extracción del diente 11 por pérdida de hueso, la colocación de implantes en las posiciones 11 y 22 para la prótesis fija parcial y la regeneración del defecto óseo bucal en la región de los dientes 21 y 22. Por último, se debían realizar facetas de disilicato de litio en los dientes 14, 13, 12, una corona unitaria del elemento 23 y un puente completo de zirconia sobre los implantes.

Descripción del las protésis

La carga inmediata temporal se realizó con la corona provisional de PMMA. El paciente regresó a la clínica para la prótesis definitiva al cabo de tres meses. Se realizó un puente completo de zirconia en los dientes 11 al 22, una corona de disilicato de litio en el diente 23 y una carilla de disilicato de litio en los dientes 12 y 13, todo planificado digitalmente.

Materiales Neodent®



Helix GM®



GM Temporary Abutment for aBridge



GM Mini Conical Abutment

GM Exact Mini Conical Abutment 17°

Descripción del procedimiento

Tras la técnica anestésica, se realizó la extracción del diente 11. A continuación, se inició la secuencia de fresado para la colocación del implante, siguiendo las instrucciones del fabricante. Se colocaron dos implantes Helix GM® de 3.5 x 10.0 mm: uno en el alvéolo fresco del diente 11, 3.0 mm en sentido subcrestal, y el otro se instaló en la región del diente 22, 2.0 mm en sentido subcrestal.

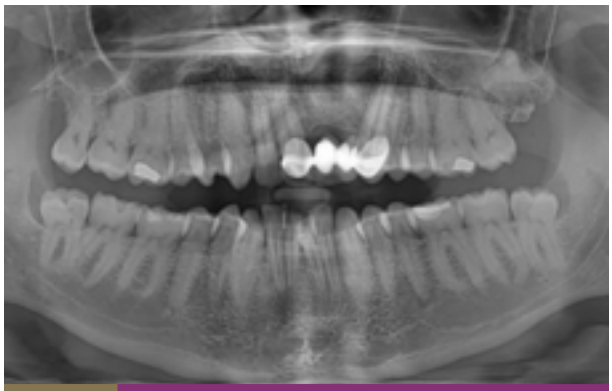

1 Aspecto radiográfica inicial.

2 Aspecto clínico inicial, vista bucal.

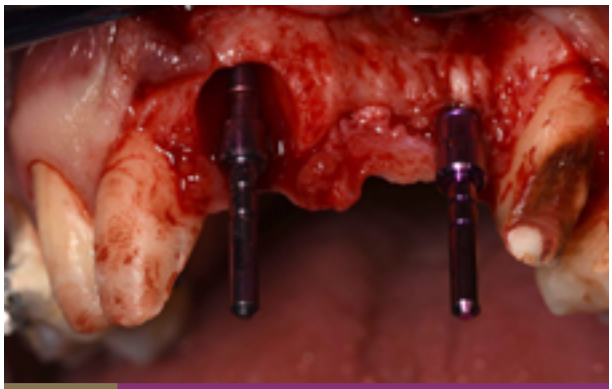

3 Aspecto intraoral posextracción del diente 11, perforación realizada y paralelizador colocado.

4 Aspecto intraoral con Pilar Provisional GM para puente instalado.

5 Aspecto intraoral posquirúrgico inmediato con prótesis provisional instalada.

6 Aspecto intraoral tras el período de cicatrización.

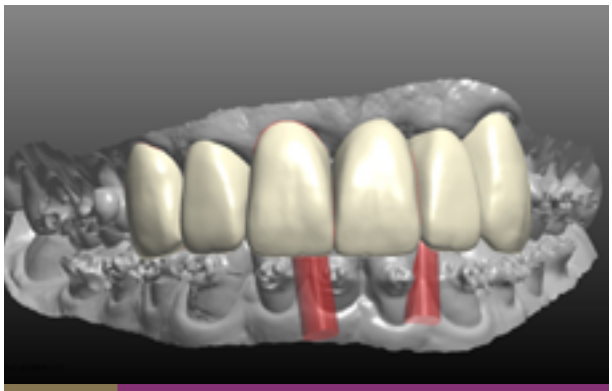

7 Planificación digital de la prótesis definitiva.

8 Aspecto intraoral tras la colocación de la prótesis definitiva.

9 Aspecto radiográfico tras la colocación de la prótesis definitiva.

Professional opinion of the product and procedure, focusing on the learning from the case

Cada vez son más los casos que deben abordarse desde un punto de vista multidisciplinar. En ocasiones, como en este caso, la ortodoncia encuentra obstáculos que se pueden sortear gracias a procedimientos quirúrgicos e implantológicos.

Solo podemos abordarlos con éxito con implantes como Helix GM®, diseñados para obtener una gran estabilidad que permita una carga inmediata y así poder rehabilitar una función y una estética que sean estables a largo plazo.

05

Reabilitação de arco total com Neodent® Guided Surgery: acompanhamento de 7 anos.

DR. GENINHO THOMÉ
Brasil

Rehabilitación total del arco con Cirugía Guiada Neodent®: seguimiento de 7 años.

DR. GENINHO THOMÉ
Brasil

- Director General de la Facultad ILAPEO
- Presidente Científico de Neodent®
- Máster y Doctor en Implantología Dental
- Presidente del Consejo de Administración de Neodent®

COLLABORADORES: Dra. Carolina Accorsi Cartelli, Dr. Jean Uhlendorf, Dr. Sérgio Bernardes.

Antecedentes médicos del paciente

Paciente masculino de 73 años con problemas cardíacos e hipertensión controlada por medicación, clasificado como ASA II. En el examen físico intraoral, se observó que el paciente estaba totalmente edéntulo en el maxilar, usando una prótesis total mucosoportada, y totalmente desdentado en la mandíbula, ya rehabilitado con 5 implantes y una prótesis de protocolo.

Planificacíon

Después de la confección de la guía tomográfica con sulfato de bario, se realizó la tomografía computarizada de haz cónico y se definió que se utilizarían 5 implantes Helix GM® con superficie Acqua. Para la planificación quirúrgica/protésica se realizó: toma de la impresión anatómica, ajuste del plan de orientación en cera y prueba dental.

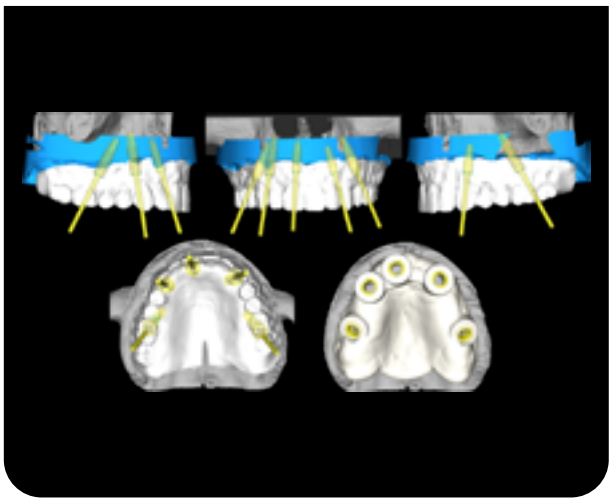

Descripción del las protésis

El día del procedimiento quirúrgico se realizó la toma de la impresión por transferencia para la confección de la prótesis definitiva. Se utilizó la guía de sulfato de bario y resina acrílica para el registro oclusal en relación céntrica, seguido de la inserción del material de toma de la impresión - silicona de adición. A partir del modelo de yeso obtenido en el laboratorio y un ensayo de los dientes en cera para confirmar la posición final de la prótesis, se fresó una barra de titanio y se acrilizó la prótesis definitiva. Después de 7 años, se realizó el recambio de dientes.

Materiales Neodent®



Helix GM®

Mini Pilar Cónico GM Exact 30º



Mini Pilar Cónico GM

Descripción del procedimiento

El procedimiento se realizó con anestesia local en las ramas de los nervios alveolar superior y nasopalatino, seguido de la instalación de la guía quirúrgica. La instrumentación se realizó con las fresas del Kit Quirúrgico Grand Morse® de Cirugía Guiada, de acuerdo con la guía del fabricante, y la instalación de cinco implantes Helix GM® con superficie Acqua®: 4.3 x 16 mm en las regiones de los dientes 16, 13 y 26, 4.3 x 11.5 mm en la región del diente 22 y 3.75 x 13 mm en la región de la línea media de la mandíbula, con un torque superior a los 60 N.cm. A continuación, se utilizaron dos Mini Pilares Cónicos GM Exact angulados en las regiones de los dientes 16 y 26 y Mini Pilares Cónicos GM rectos en las regiones de los dientes 13, 22 y línea media, con un torque de 20 N.cm. La prescripción de fármacos postoperatorios incluyó el uso de antibióticos y analgésicos para el control del dolor. Al día siguiente, se realizó la instalación del protocolo superior.

1 Aspecto clínico inicial.

2 Aspecto radiográfico inicial.

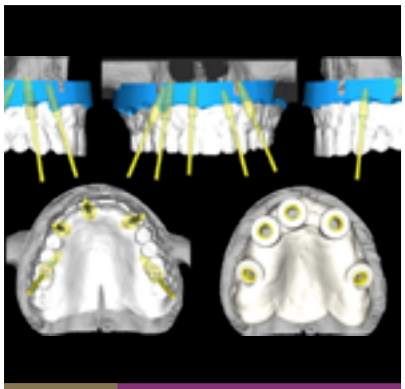

3 Planificación de la guía quirúrgica a partir de la tomografía computarizada del haz cónico.

4 Prueba de la guía quirúrgica.

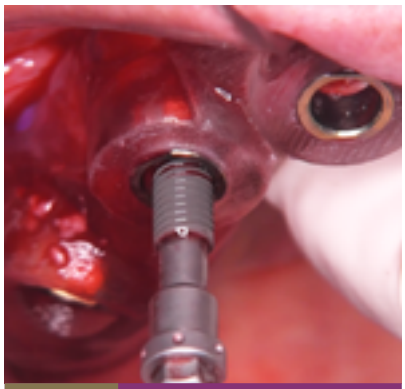

5 Colocación del implante Helix GM®.

6 Plan de orientación en cera superior y registro oclusal.

7 Guía tomográfica superior.

8 Prueba de dientes superiores en cera.

9 Período postoperatorio inmediato.

10 Seguimiento de 1 año – vista oclusal.

11 Seguimiento de 1 año – vista frontal.

12 Seguimiento de 1 año – aspecto radiográfico.

13 Seguimiento de 7 años – aspecto radiográfico.

Opinión profesional sobre el producto y el procedimiento, con enfoque en el aprendizaje obtenido a partir del caso

A lo largo de este caso clínico, la experiencia con los implantes Helix GM® y la guía quirúrgica de Cirugía Guiada Neodent® fue extremadamente positiva. La calidad y la versatilidad de los implantes proporcionó una estabilidad adecuada, fundamental para la rehabilitación oral en un paciente con características específicas. El uso de la guía quirúrgica se distinguió por la precisión durante la instalación de los implantes, aumentando la previsibilidad del procedimiento y mejorando la experiencia del paciente, reduciendo las molestias postoperatorias y disminuyendo significativamente los riesgos asociados a la cirugía.

En este caso, existía la opción de realizar una nueva prótesis total removible, pero el paciente estaba interesado en una rehabilitación fija, similar a la del arco inferior. Otra opción sería la cirugía sin el uso de una guía, lo que reduciría la previsibilidad de la cirugía y disminuiría el confort del paciente en el postoperatorio.

Durante el tratamiento, se identificaron varios desafíos, especialmente considerando las comorbilidades del paciente y la complejidad de la rehabilitación. Uno de los principales retos fue la necesidad de una planificación precisa, dado el estado de salud del paciente y la condición del maxilar. La tomografía computarizada de haz cónico con cirugía guiada fue esencial para mapear la anatomía del hueso maxilar, reducir el tiempo transoperatorio y asegurar la correcta posición de los implantes.

Consejos y aprendizajes

A lo largo de este caso clínico, la experiencia con los implantes Helix GM® y la guía quirúrgica de Cirugía Guiada Neodent® fue extremadamente positiva. La calidad y la versatilidad de los implantes proporcionó una estabilidad adecuada, fundamental para la rehabilitación oral en un paciente con características específicas. El uso de la guía quirúrgica se distinguió por la precisión durante la instalación de los implantes, aumentando la previsibilidad del procedimiento y mejorando la experiencia del paciente, reduciendo las molestias postoperatorias y disminuyendo significativamente los riesgos asociados a la cirugía.

En este caso, existía la opción de realizar una nueva prótesis total removible, pero el paciente estaba interesado en una rehabilitación fija, similar a la del arco inferior. Otra opción sería la cirugía sin el uso de una guía, lo que reduciría la previsibilidad de la cirugía y disminuiría el confort del paciente en el postoperatorio.

Durante el tratamiento, se identificaron varios desafíos, especialmente considerando las comorbilidades del paciente y la complejidad de la rehabilitación. Uno de los principales retos fue la necesidad de una planificación precisa, dado el estado de salud del paciente y la condición del maxilar. La tomografía computarizada de haz cónico con cirugía guiada fue esencial para mapear la anatomía del hueso maxilar, reducir el tiempo transoperatorio y asegurar la correcta posición de los implantes. La elección de implantes y Mini Pilares, teniendo en cuenta la necesidad de angulación específica, fue resuelta con el uso de implantes Helix GM® y la instalación de Mini Pilares Angulados, optimizando la posición de la prótesis. La sedación intravenosa y la anestesia local fueron cruciales para proporcionar comodidad al paciente durante el procedimiento, considerando las comorbilidades presentadas. El manejo del dolor y el seguimiento postoperatorio también fueron prioritarios, con la adecuada prescripción de antibióticos y analgésicos, lo que dio lugar a una cicatrización satisfactoria.

La planificación minuciosa, con exámenes por imagen detallados, es esencial para una planificación quirúrgica eficaz, especialmente en casos complejos. La elección correcta de los materiales a la hora de seleccionar implantes e intermediarios adecuados para la enfermedad del paciente aumenta la previsibilidad del procedimiento y la satisfacción del paciente con el resultado final. Este caso fue una experiencia rica y desafiante, demostrando la importancia de una planificación cuidadosa y una ejecución precisa. La satisfacción del paciente al final del tratamiento, especialmente porque se realizó una rehabilitación fija, fue gratificante. El éxito de este caso reforzó la relevancia de adaptar los planteamientos a las necesidades individuales de los pacientes, siempre considerando sus condiciones clínicas. A largo plazo, la decisión de intercambiar dientes después de siete años de seguimiento es un testimonio de la efectividad y durabilidad del tratamiento realizado. Este caso ejemplifica cómo la odontología puede impactar positivamente en la calidad de vida de los pacientes.

Experienced clinicians performed the procedures presented. The clinicians are fully responsible for the reliability of the information and for the procedures and results reported. Any review, dissemination, distribution, copying or other use of this information by persons or entities, without previous written permission, is prohibited. The presented material can be subject of reviews without previous notice. No liability is accepted for any errors or omissions in the contents.

It is the clinician's exclusive responsibility to evaluate the patient's health conditions and viability of the procedure. The reproduction of this clinical case does not imply the success of similar procedures, as it will depend on the clinician's technique and ability, on patient's conditions on the previous and post procedure.

NEODENT®
A Straumann Group Brand

© 2024 – JJGC Indústria e Comércio de Materiais Dentários S.A. All rights reserved. All brands listed in this material, registered or not, are the property of JJGC Indústria e Comércio de Materiais Dentários S.A. The reproduction of this material without prior authorization is prohibited. Some products may not be available for purchasing yet. For further information, please contact your local distributor.

102319_neodent_gm_clinicalcase_es_xx_A00_of_180225