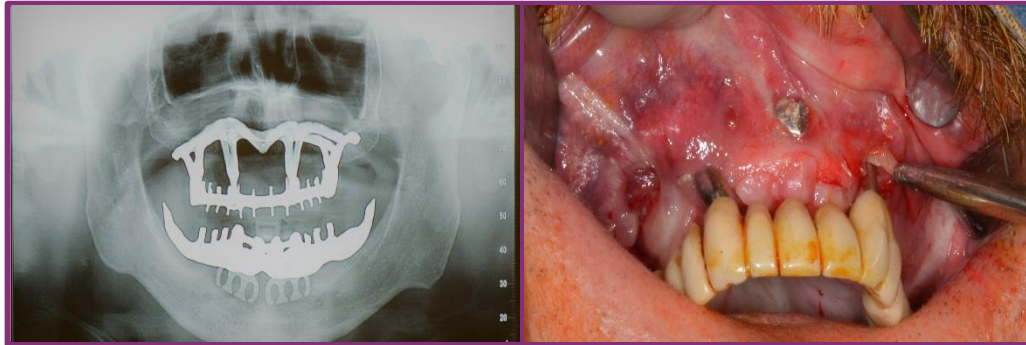

Dr. Matteo Brusco

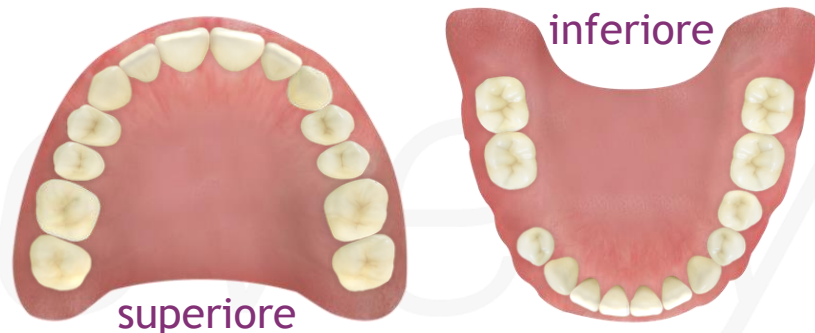Laureato in Odontoiatria e Protesi Dentaria presso l'Università di Verona nel 2001 con lode.

Nell'anno 2005 consegue Master di II livello in Parodontologia.

Dal 2001 al 2006 frequentatore presso la clinica Odontoiatria e di Chirurgia Maxillo-Facciale del Policlinico GB Rossi con incarichi di tutoraggio.

Dal 2004 consulente presso la Clinica "Villa Bianca" di Trento per la chirurgia orale.

Titolare dello studio Dentistico, la sua pratica è limitata alla Chirurgia Orale, Parodontologia ed Implantologia.



Caso Clinico

- Profilo: B.R.
Maschio
Milano

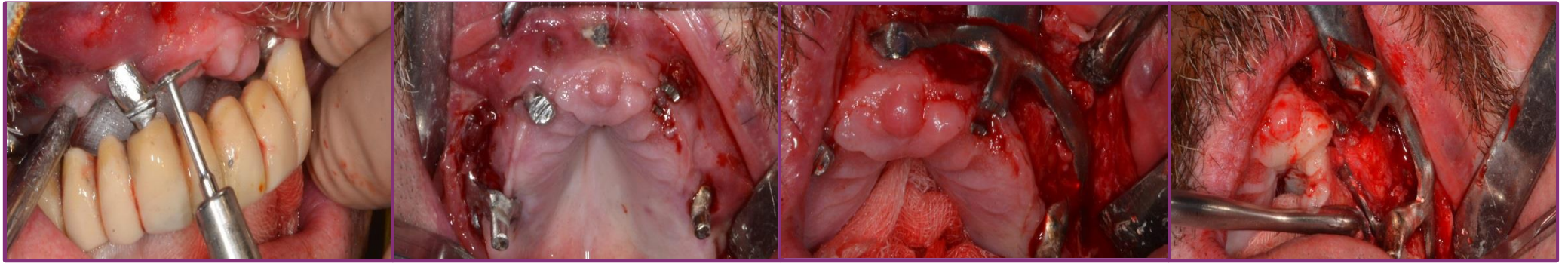
- Situazione clinica:
paziente portatore di impianto sottoperiosteo al mascellare superiore inserito circa 20 anni prima, con protesi fissa cementata.
Grave compromissione atrofica del mascellare superiore, deiscenze multiple dei tessuti molli, fistola oro-antrale dx, suppurazioni multiple, mobilità protesica in entrambe le arcate

- Piano di trattamento previsto:
F ASE 1- Rimozione dell'impianto sottoperiosteo, osteoplastica inserimento di PGF e chiusura per prima intenzione degli esiti osteomucosi

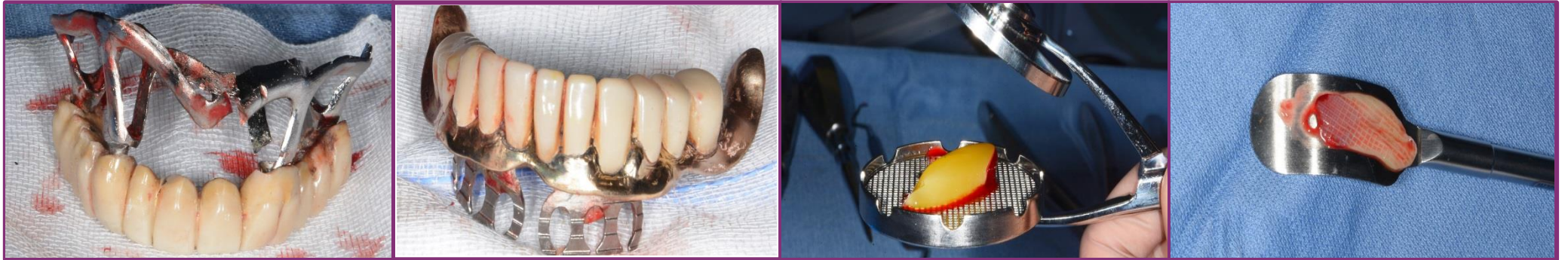FASE 2- Inserimento di 2 impianti zigomatici Neodent CM, 3 impianti Neodent Drive CM acqua in premaxilla e 2 impianti in regione tubero-pterigoidea

Protesi fissa avvitata 90 giorni dopo la chirurgia

Caso Clinico

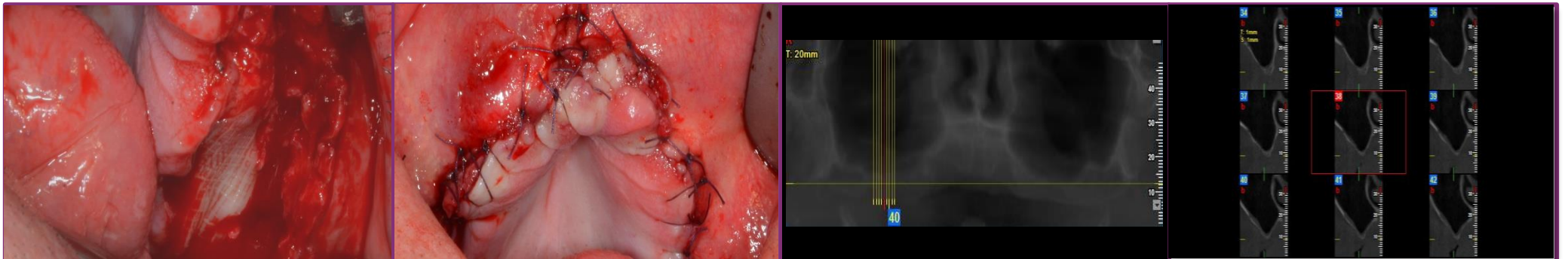

Rimozione dell'impianto sottoperiosteale



Protesi rimosse

Preparazione PGF

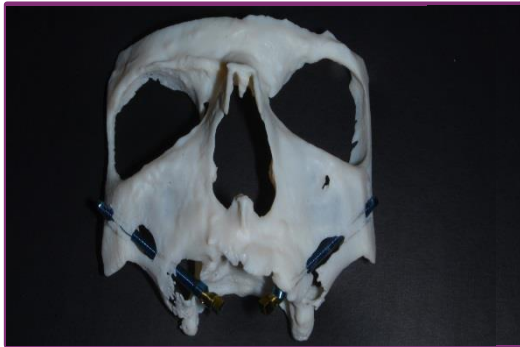


Inserimento PGF

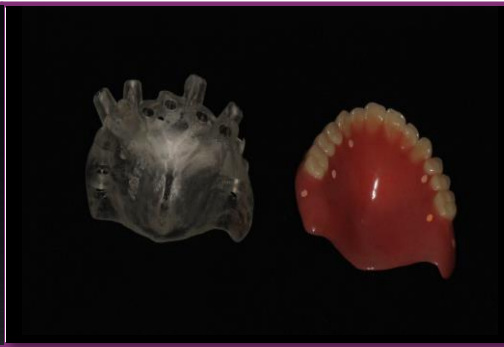Sutura

Tc di controllo 90 giorni dopo la rimozione dei sottoperiosteali

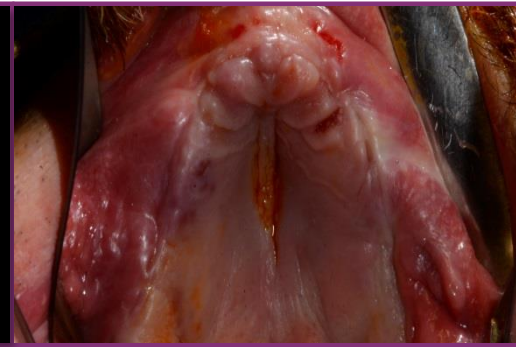Caso Clinico



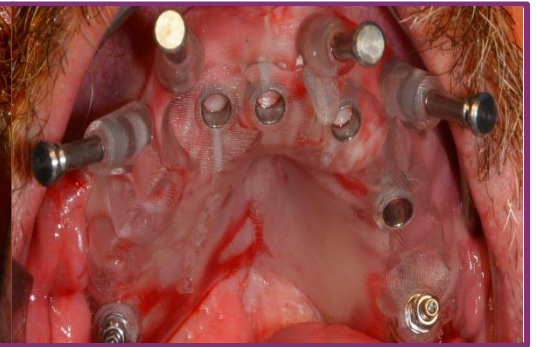
Modello stereolitografico pre-implantare



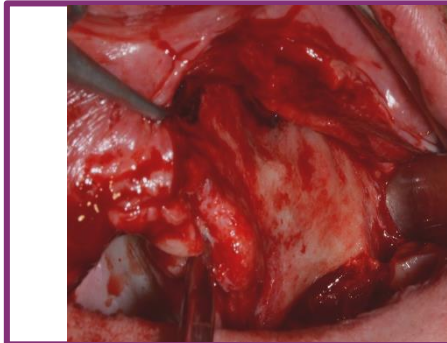
Pianificazione per inserimento guidato impianti pterigoidei



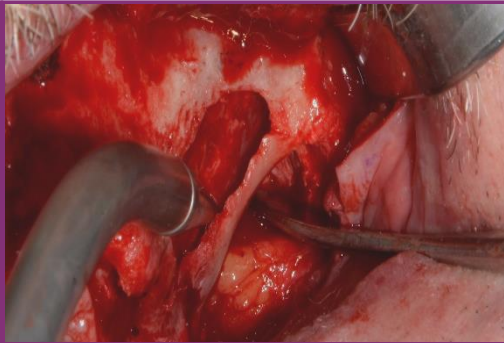
Clinica 90 giorni dopo la rimozione dell'impianto sottoperiosteale



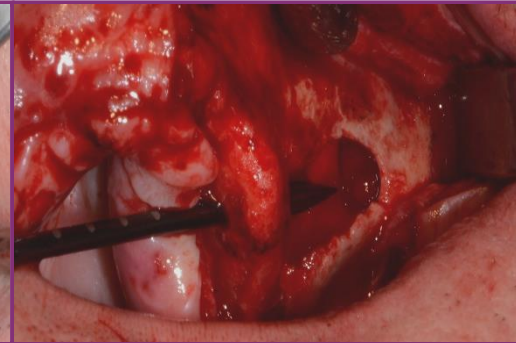
Inserimento impianti pterigoidei in modalità guidata



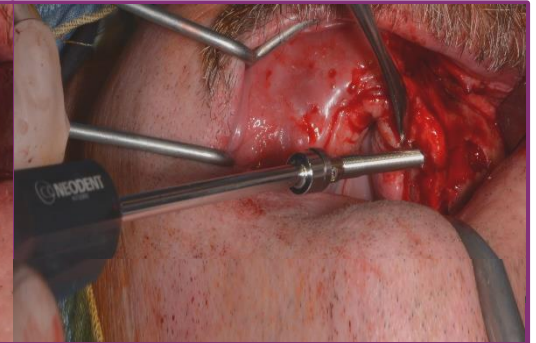
Accesso al pilastro maxillo-zigomatico sx



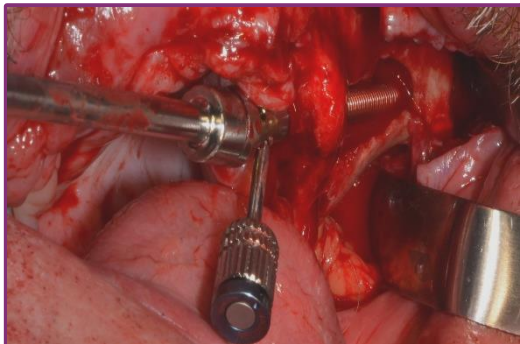
Botola ossea verticale sx



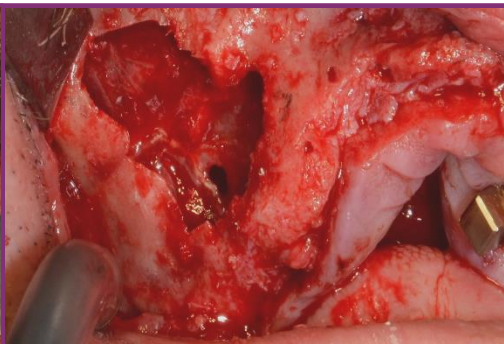
Drilling sx con fresa ed inserti piezo-elettrici



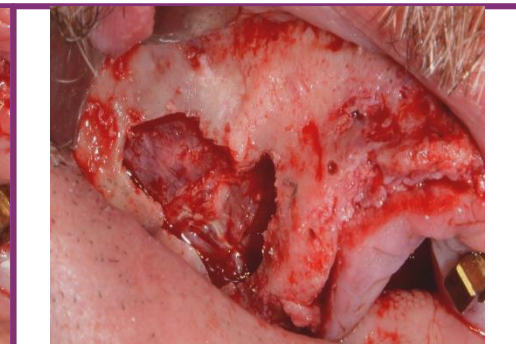
Inserimento Zigomatico sx



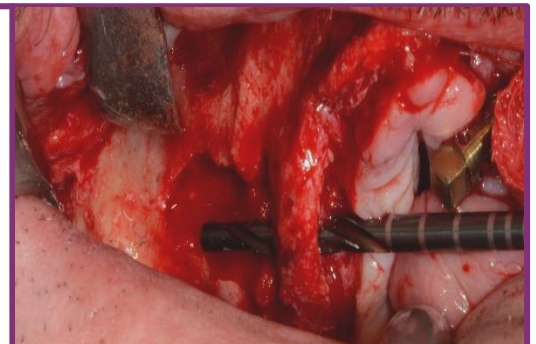
Controllo asse protesico



Botola ossea dx

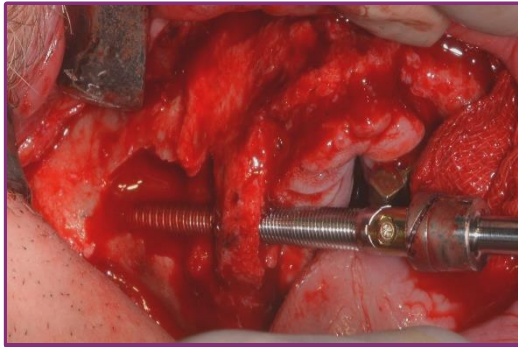


Sutura di lacerazione della membrana sinusale dx

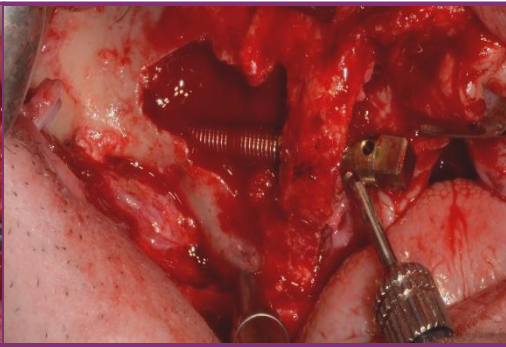


Drilling impianto zigomatico di dx

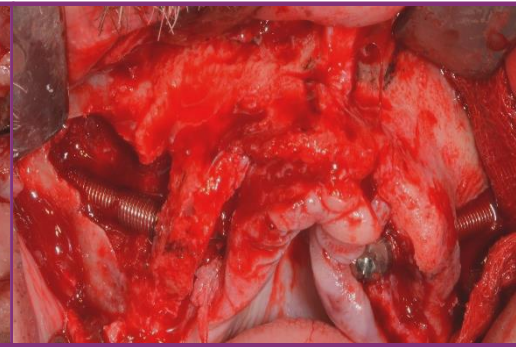
Caso Clinico



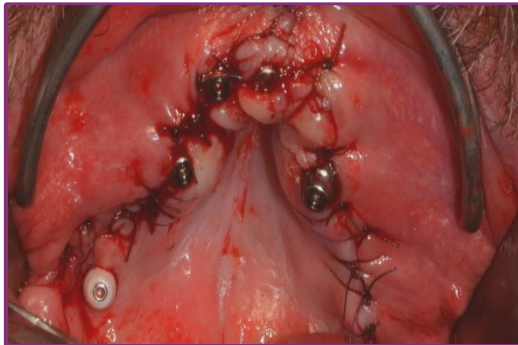
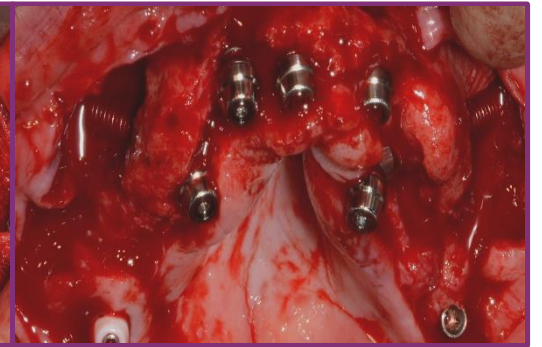
Inserimento zigomatico dx



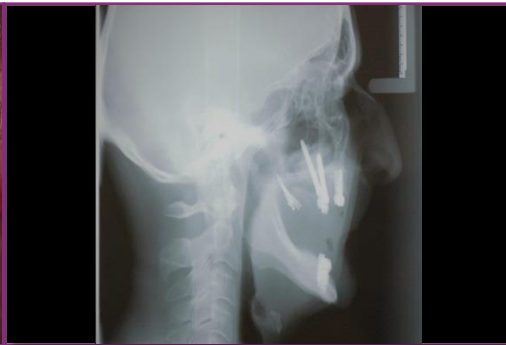Controllo asse protesico dx



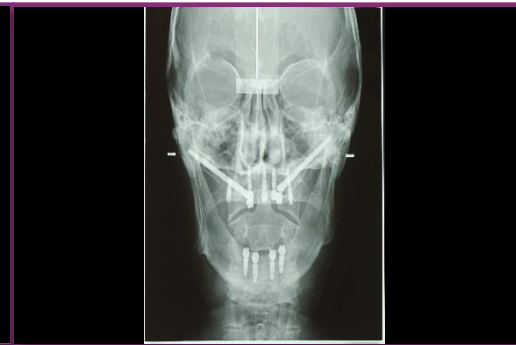Impianti Zigomatici, assiali e pterigoidei in situ



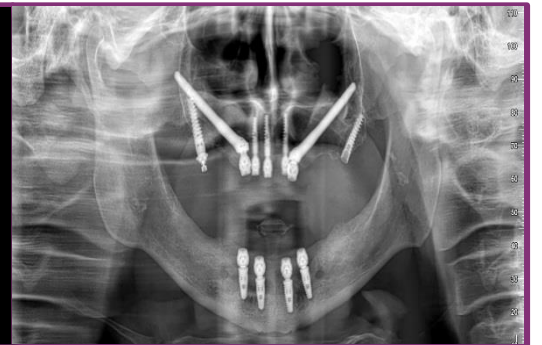
Sutura ed ulteriore inserimento PGF



Controllo post-chirurgico
latero-laterale



Controllo post-chirurgico
antero-posteriore



Ortopantomografia post-chirurgica