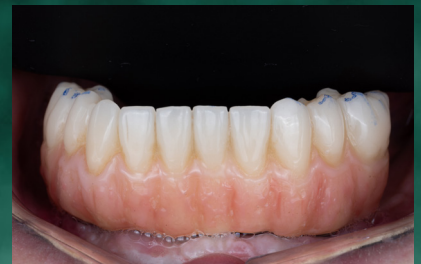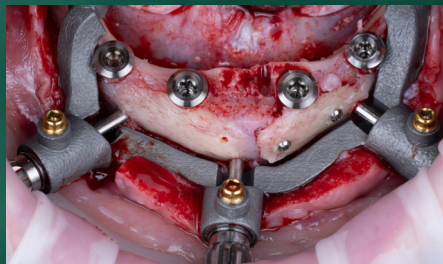
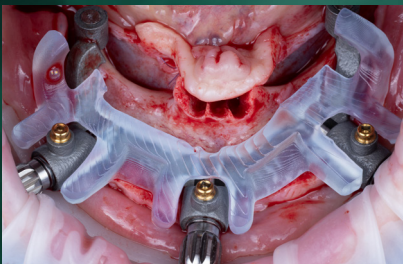


CAS CLINIQUE

TRAITEMENT DE L'ÉDENTÉ MANDIBULAIRE AVEC LE SYSTÈME STRAUMANN iEXCEL

DR. MAXIME FIGUÉ



 iEXCEL

 straumann

- MARS 2026 -



*M. Anthony Alberca, prothésiste Odontia Lab (à gauche)
et Dr. Maxime Figué*

DR. MAXIME FIGUÉ

Diplômé d'une thèse de Chirurgien dentiste de l'Université Bordeaux Segalen depuis 2019

Titulaire d'un Diplôme Universitaire en Dentisterie Esthétique, en Chirurgie Implantaire, en Chirurgie Pré Implantaire, en Parodontologie et d'une Attestation Universitaire d'Implantologie des facultés de Marseille, Nice et Paris.

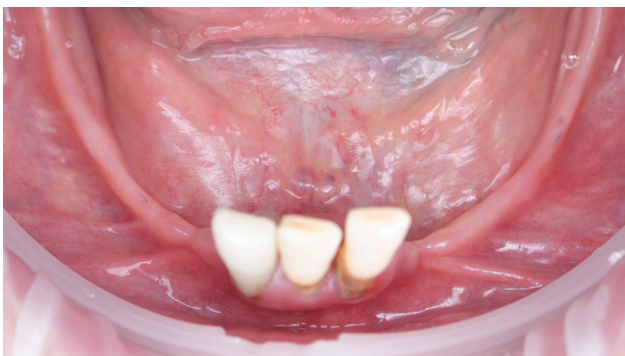Maxime a publié dans diverses revues, et a collaboré à la rédaction d'une publication sur le thème de la chirurgie implantaire et parodontale. Il fait partie de l'association « BioTeam Bordeaux » en tant que Vice Président et propose également des formations par l'intermédiaire de divers organismes comme ITI, StudyGraft, Bioteam, Geistlich / Meisinger, Odontia et FrenchTooth / Mentora.

Après 8 ans d'activité en Dentisterie Omnipratique, Maxime a désormais une pratique privée à Bordeaux, dédiée à la prise en charge Pré-Implantaire, Implantaire et Parodontale de ses patients, au sein de la Clinique ODONTIA à Bordeaux.

STRAUMANN iEXCEL : SYSTÈME MODERNE POUR LE TRAITEMENT DE L'ÉDENTÉ MANDIBULAIRE

Le traitement du patient en cours d'édentement est un sujet passionnant, évoluant au grès de nombreuses innovations. Fait démontré dans la littérature (Malo 2003), les réhabilitations complexes implantoportées ont connu des évolutions majeures ces vingt dernières années dans la philosophie du traitement et sa durée. Cependant, à l'ère du tout digital et de l'optimisation de nos protocoles de prise en charge, il est important de respecter la biologie et les temps de cicatrisation. Au travers d'un cas clinique détaillé de réhabilitation fixe implantoportée mandibulaire, nous présenterons les différentes phases thérapeutiques préimplantaires, implantaire et prothétiques, avec utilisation du système Straumann iEXCEL, et plus particulièrement de l'implant Tissu Level TLC.

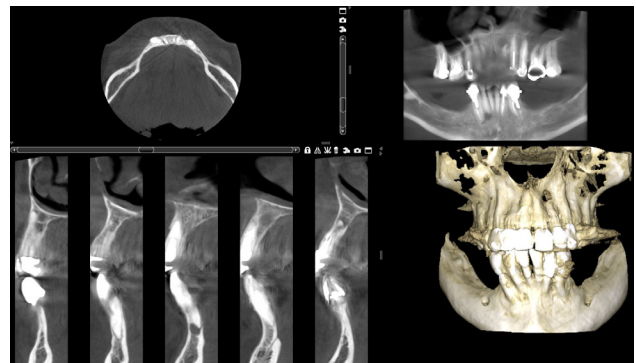
Notre patiente âgée de 60 ans, sans antécédents médico chirurgicaux ni habitudes de vie délétères, présente une alteration de la fonction masticatoire avec édentement mandibulaire bilatéral (Classe I Kennedy) réhabilité par une prothèse amovible partielle difficilement supportée par notre



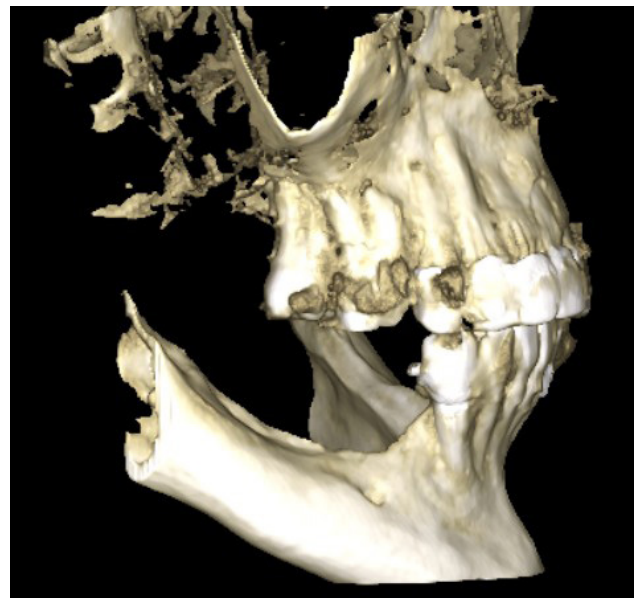1a (Vue intrabuccale de la résorption avancée mandibulaire)

patiente. Souffrant de troubles fonctionnels et esthétiques, la demande de notre patiente est le recours à une prothèse fixe, possible uniquement à l'aide d'implants dentaires.

Une diminution verticale de l'étage inférieur, une résorption importante centrifuge à la mandibule avec absence de tissu kératinisé sont constatés à la consultation.



1 (Vues CBCT situation initiale mandibulaire)



2 (Vue 3D défaut osseux horizontal)

Les examens complémentaires radiologiques confirment le diagnostic initial de résorption avancée (type 4, Cawood Howell)

Une étude approfondie de l'avatar 3D de notre patiente nous permet alors de répondre à la demande fixe de réhabilitation par l'établissement du plan de traitement suivant:

- Préparation Tissulaire, assainissement parodontal et infectieux : prise en charge parodontale et exérèse foyer infectieux 42 43 par avulsions mais conservation des dents 41 31 32 33 pour stabilisation de la prothèse partielle mandibulaire évidée en antérieur.

- Chirurgie Pré Implantaire : Greffe auto-gène intra foraminale de régénération du volume osseux

- Chirurgie Parodontale : Greffe gingivale libre autogène mandibulaire pour modification de la qualité des tissus kératinisés péri implantaire lingual et vestibulaire

- Chirurgie Implantaire: Implantation différée de 4 implants mandibulaire à l'aide d'une chirurgie guidée avec conception de la temporisation en amont de la chirurgie

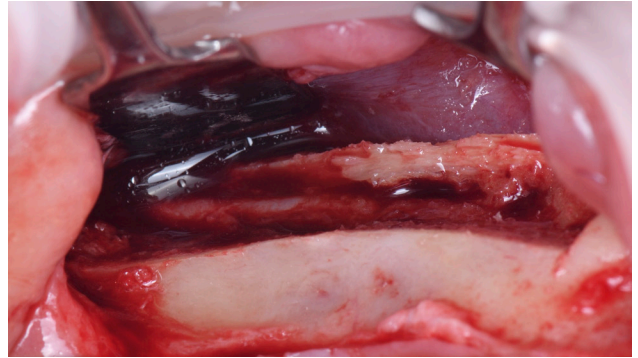
- Prothèse Transitoire: Mise en charge Immédiate Mandibulaire avec solidarisation per Opérateur (d'un bridge FP3 (Misch et Judy) avec fonction Canine / arcade courte sans Cantilever postérieur

- Prothèse d'Usage: Réalisation d'un bridge implanto porté FP3 barre titane anodisée / supra structure composite usinée avec cantilever postérieur molaire (Conception Ibarre Exocad par Monsieur Anthony ALBERCA du laboratoire Odontia Lab).

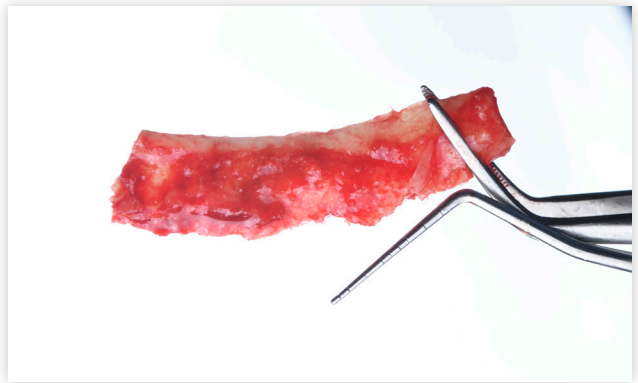
- Réhabilitation d'usage maxillaire par prothèses fixes dento portée (Dr Romaine CADE, Camblanes et Meynac et Laboratoire E2M à Créon)

La première chirurgie de régénération osseuse autogène est effectuée sous anesthésie locale et prémédication. La technique est comme décrite dans la

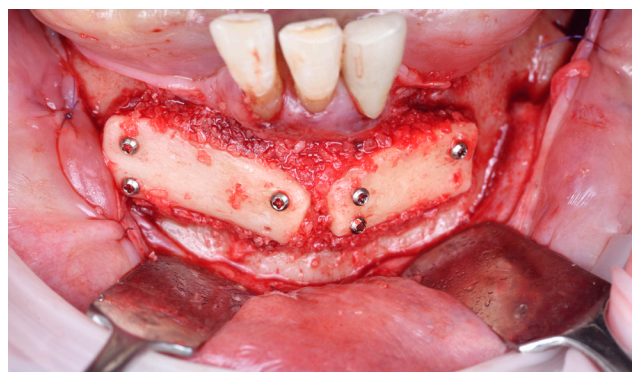
littérature (Khoury et coll.) avec une ostéotomie latérale secteur 3 à l'aide de Piezzo chirurgie, prélèvement du greffon osseux cortical avec mise en évidence du nerf mandibulaire inférieur puis séparation du volet cortical en deux éléments qui seront ostéosynthésés en antérieur par quatre vis.



3 (Mise en évidence du nerf alvéolaire inférieur)

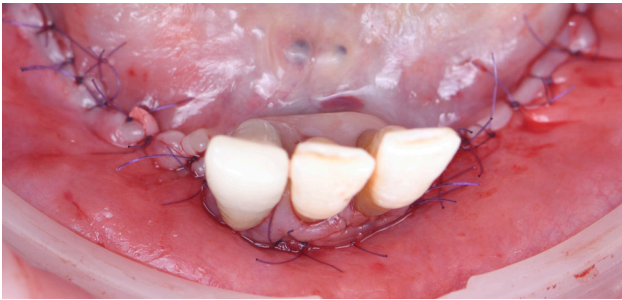


4 (Bloc osseux prélevé)

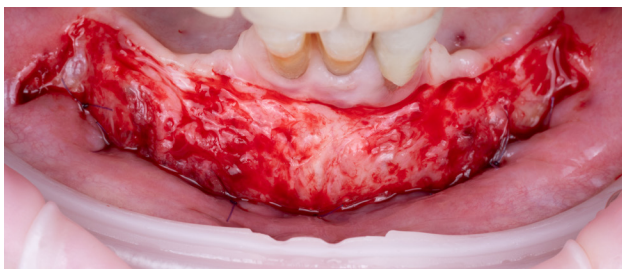

5 (Vue intra buccale de la situation per opératoire)

Le prélèvement d'os autogène est réalisé à l'aide d'un scrapper puis mélangé à un matériau allogène (Geistlich Allodyn), compactés en regard des greffons. Les sutures en deux plans permettent d'obtenir une fermeture primaire du lambeau vestibulaire préalablement libéré lors d'une incision périostée. Un temps de cicatrisation de 4/6 mois est observé.

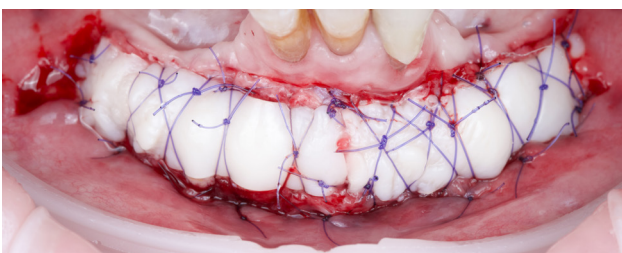


6 (Vue post opératoire intra buccale)



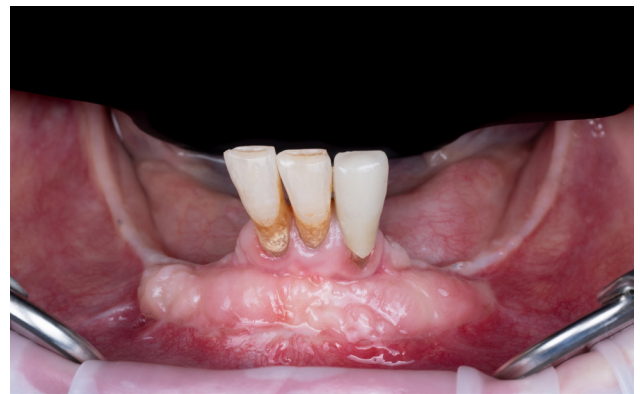7 (Vue per opératoire lors de l'apicalisation du lambeau vestibulaire)

Une chirurgie plastique parodontale par greffe épithélio conjonctive de modification du biotype gingival est réalisée avant la phase implantaire (Tavelli). Le retrait de 3 vis d'ostéosynthèse est réalisé.

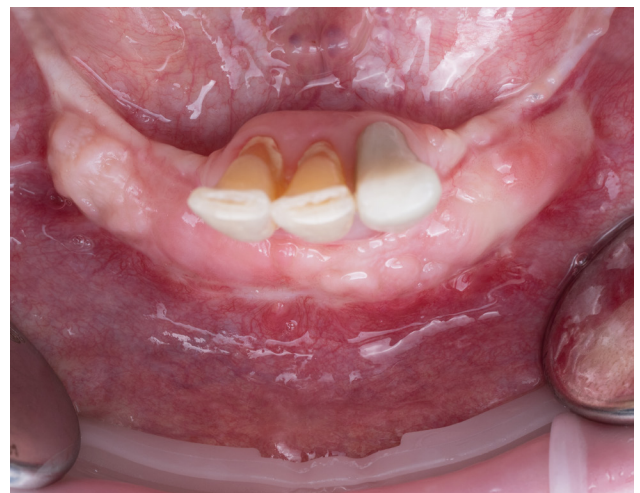

8 (Vue post opératoire après Greffe épithélio)

À 2 mois, l'intégration de la greffe gingivale est validée (Sanz et coll.).

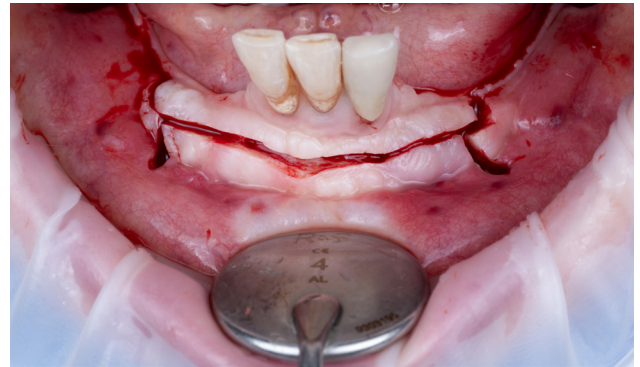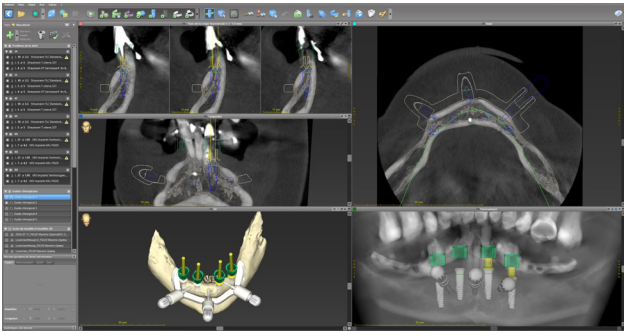


9 (Vue intrabuccale de la cicatrisation gingivale à 2 mois)

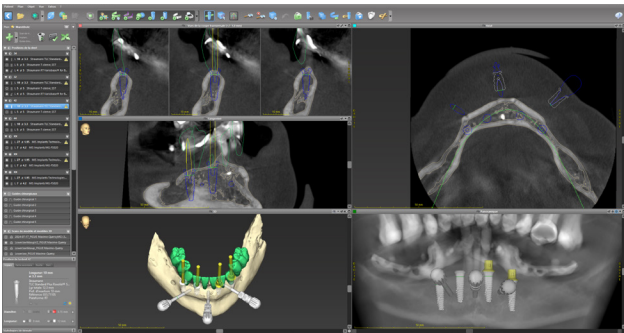


10 (Vue occlusale de la cicatrisation gingivale à 2 mois)

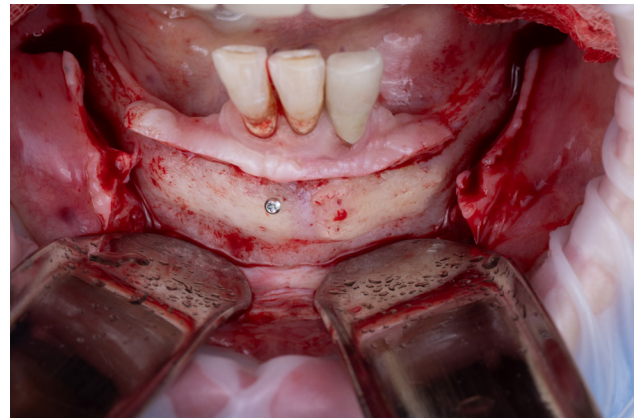
La prochaine chirurgie s'intéresse à la pose de quatre implants Tissu Level Straumann iXCEL en chirurgie guidée avec mise en charge immédiate d'une prothèse transitoire rebasée en per opératoire. La planification, la conception et la fabrication sont réalisées avec l'aide de la société Odontia LAB et Mr ALBERCA Anthony suite à l'envoi des données DICOM radiologiques de la situation pré opératoire (double scan, empreinte optique) validée sur le plan fonctionnel par la prothèse amovible partielle. La planification implantaire et conception guidée à étage ont été réalisées sur coDiagnostiX.



12 (Vue per opératoire des tracés d'incision)



11a (Conception sur coDiagnostiX)

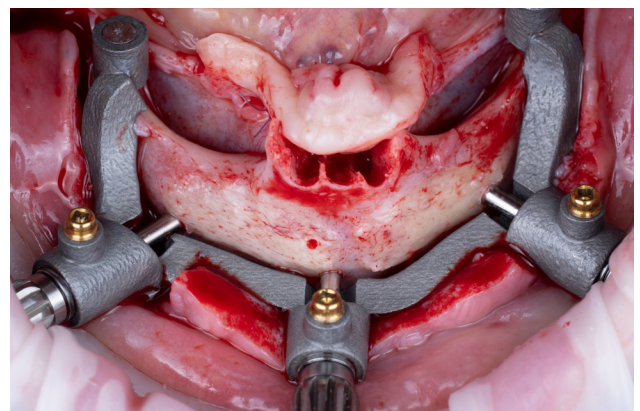


13 (Vue intrabuccale de la situation per opératoire avant mise en place du guide à appui osseux)

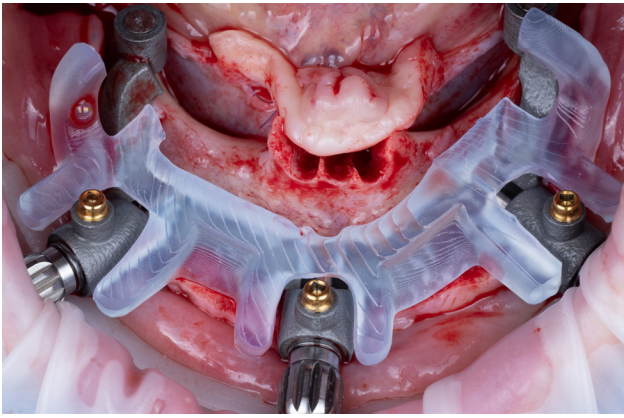


11b (Système de guide à étages)

La chirurgie est effectuée sous anesthésie locale et prémédication. Un guide à appui osseux avec mise en évidence des éléments anatomiques nobles est positionné et osteosynthésé à la mandibule suite à un tracé d'incision de pleine épaisseur vestibulaire afin d'obtenir un déplacement des tissus kératinisés en lingual et vestibulaire.

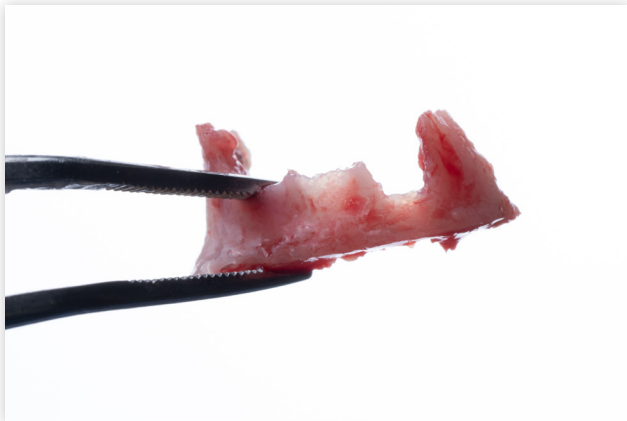

14 (Vue intrabuccale de la situation per opératoire avec guide base à appui osseux)

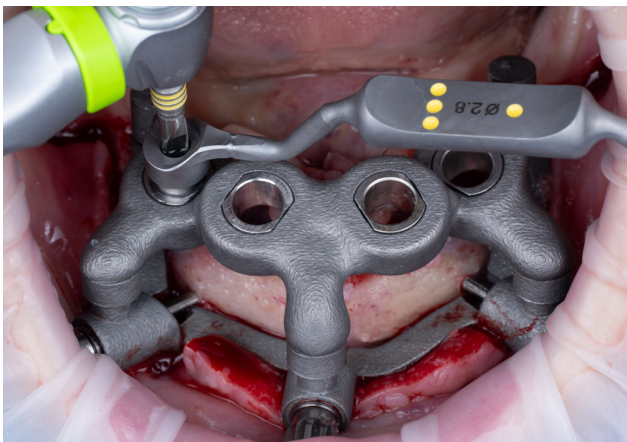


15 (Vue intrabuccale de la situation per opératoire avec mise en place du guide de resection)

Une resection osseuse avec avulsions de 41 31 32 est réalisée. Le guide implantaire est positionné sur le guide base.



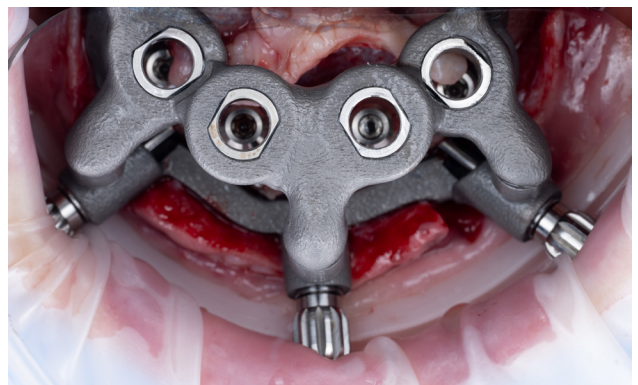
15bis (Visualisation du volume osseux suite à la resection osseuse)



16 (Vue intrabuccale avec guide de forage et positionnement implantaire)

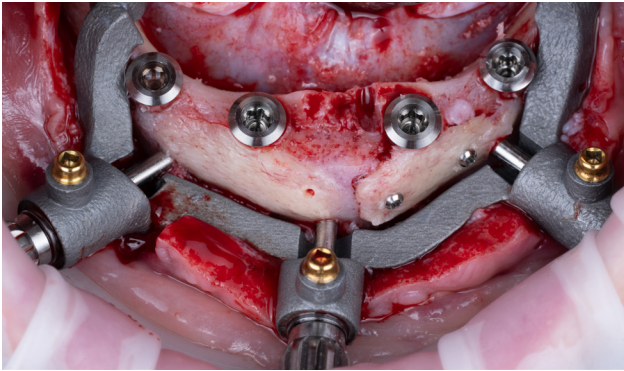
Le protocole de forage guidé est ensuite respecté afin d'obtenir la stabilité primaire désirée en accord avec un protocole de mise en charge immédiate (30 N/cm). La combinaison du design implantaire contemporain cylindro conique de l'implant TLC en fait un implant de choix dans les techniques de mise en charge immédiate. Cet implant dispose d'un degré de pureté élevé de son corps en Titane de classe IV / oxydes de zirconium (roxolid), ainsi qu'un état de surface humide limitant la couche de passivation en oxygène (SLActive) favorisant l'ostéointégration par une colonisation rapide des cellules ostéoblastiques.

Nous pouvons sereinement utiliser des implants étroits de 3,3mm de diamètre avec la nouvelle connectique iEXCEL RT de 4,8 mm, solide et étanche. Le volume osseux péri implantaire est préservé.



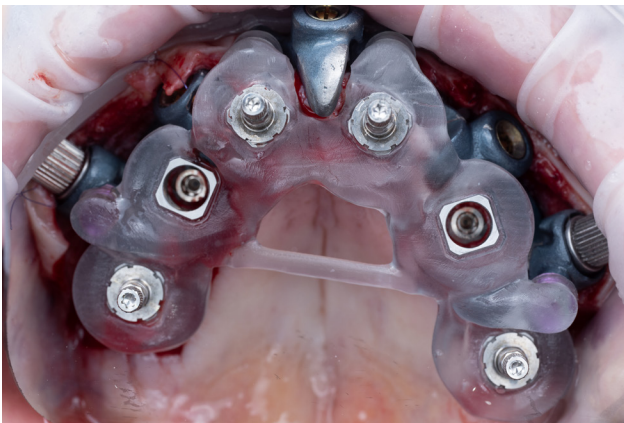
17 (Vue occlusale après mise en place des implants Straumann iEXCEL TLC)

Suite à l'absence de vis d'ostéosynthèse du guide base à appui osseux, une déviation vestibulaire de celui-ci lors du positionnement des clavettes intra osseuses non vissées, il en résulte une désolidarisation partielle du greffon cortical secteur 3. La gestion per opératoire de la complication s'effectue par la pose de deux nouvelles vis d'ostéosynthèse.

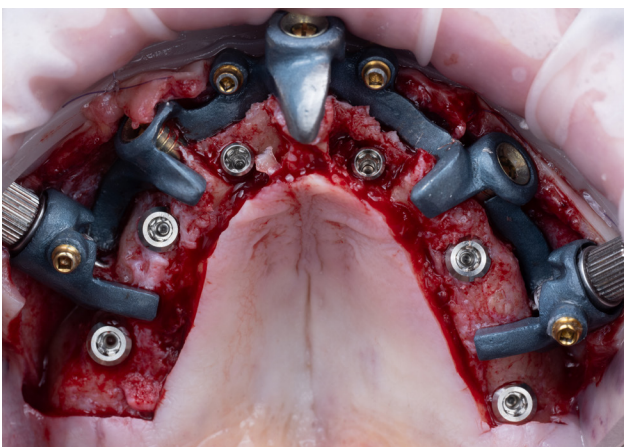


18 (Vue intrabuccale post opératoire)

L'utilisation de la nouvelle trousse chirurgicale iGuide permet une précision accrue des implants de la gamme iEXCEL. Cette trousse de chirurgie guidée est désormais incontournable dans ce genre de situation et a fait défaut sur ce cas clinique.

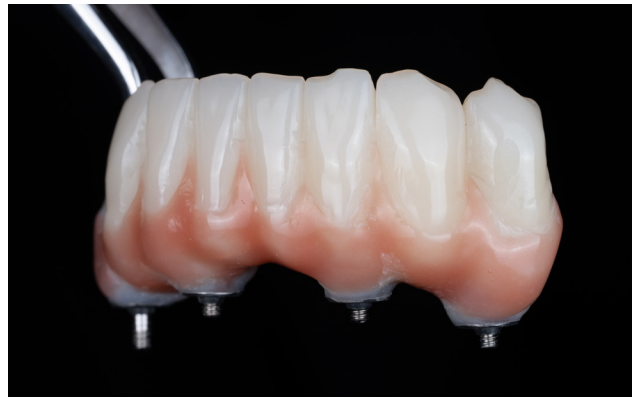

18a (Exemple de vue intra buccale occlusale du système iGUIDE avec guide implantaire)



18b (Exemple de vue intra buccale occlusale du système iGUIDE avec implants iEXCEL)

Le guide « cage » avec bridge PMMA est ensuite inséré. Les piliers provisoires sont par la suite positionnés à travers la temporisation en place, une solidarisation est réalisée à l'aide de composite (Bredent). La finition du rebasage est confiée au Laboratoire Odontia Lab.

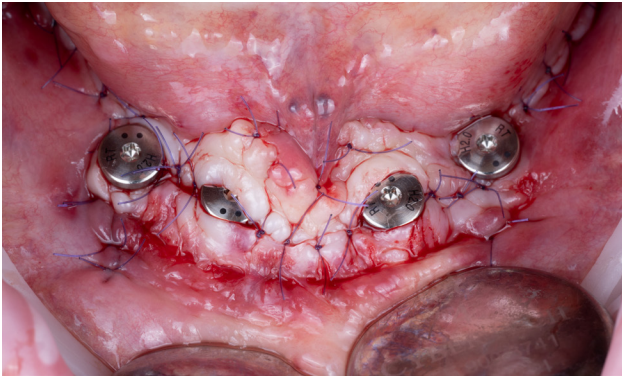


20 (Prothèse transitoire PMMA, Odontia Lab)

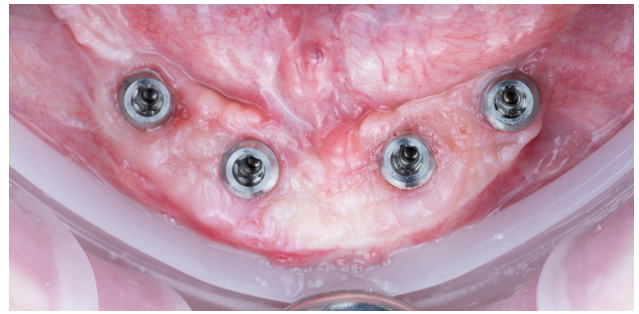


21 (Prothèse transitoire PMMA avec embases titane, Odontia Lab)

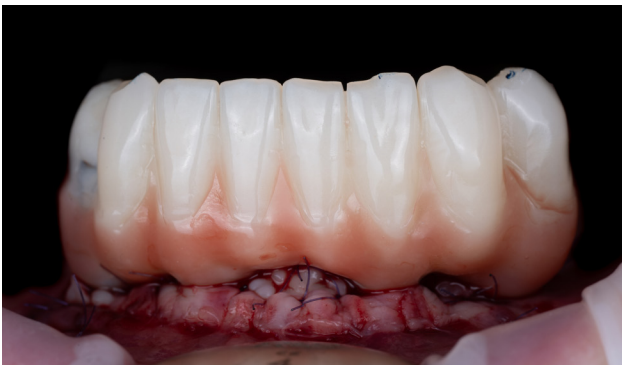Une fois la prothèse temporaire vissée, les sutures sont terminées afin de faciliter la bonne adaptation de la prothèse. L'occlusion est réglée et sera finalisée lors d'une séance de contrôle à 7 jours.



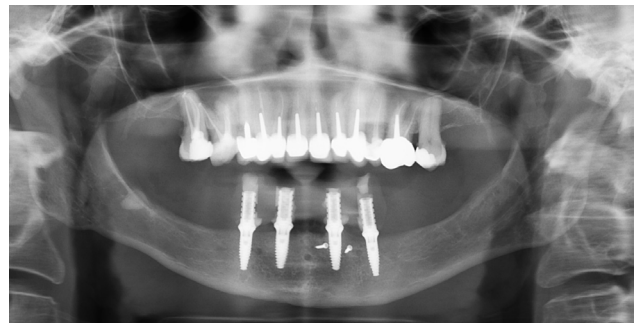19 (Vue Occlusale post opératoire après sutures des lambeaux)



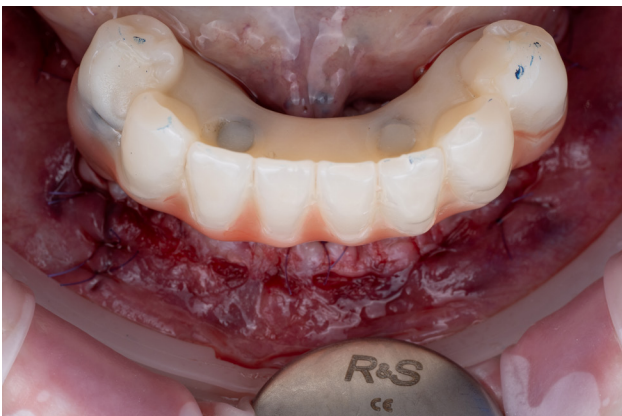24 (Vue occlusale à 3 mois de la situation peri implantaire)



22 (Vue intrabuccale post opératoire avec prothèse en place)



25 (Radiographie panoramique dentaire post opératoire)



23 (Vue occlusale post opératoire avec prothèse en place)

À 3 mois, un contrôle clinique et radiologique valide la bonne ostéointégration des implants.

Il est communément admis que l'acquisition d'une empreinte numérique de manière fidèle et reproductible par l'intermédiaire d'une empreinte intra buccale reste un domaine à améliorer (passivité parfaite de notre armature prothétique) et est indispensable à la réussite de notre traitement. La précision et fidélité de l'empreinte sont opérateur dépendant, influencés par le design et matériau des piliers d'empreinte numérique, par la position des implants, le parcours de scannage ainsi que par le système d'acquisition en lui même (Marques et coll.). L'acquisition repose notamment sur un référentiel fixe (dents) et se complique sur un référentiel mobile et uniforme (muqueuse) comme par exemple dans le traitement de l'édenté complet mandibulaire.

Même si l'empreinte physico chimique reste alors une référence en la matière sur des crêtes édentées avec les inconvénients que cela implique (expérience patient diminuée,

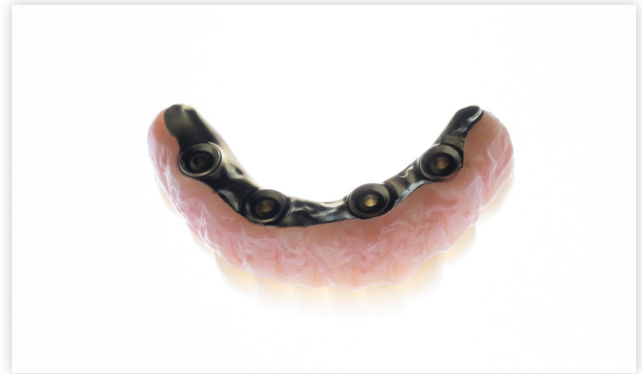sortie du flux numérique) (Knechtle et coll), nous choisirons un protocole hybride avec empreinte optique et Scan Bodies classiques.

Nous partons du postulat que l'empreinte est moins précise. De même, l'impression du modèle 3d apporte des imprécisions préjudiciables à la fiabilité de notre maître modèle. La validation passive par la clef en plâtre est non reproductible. Celle ci sera alors solidarifiée de manière physique en intra buccal puis permettra de rebaser le modèle 3D et les analogues d'implants afin d'obtenir la fiabilité du maître modèle, scanné dans un second temps. Nous sommes alors dans un flux mi physique mi numérique mais avec une fiabilité et passivité optimale.

Également, outre le projet implantaire initial, le projet prothétique est crucial dans la sélection des matériaux, dans son design, dans le choix du concept occlusal, et le choix du laboratoire partenaire. En effet, en fonction des atrophies maxillaires, Misch et Judy en 1987 ont classé les degrés de résorption selon le type de prothèse d'usage envisagé.

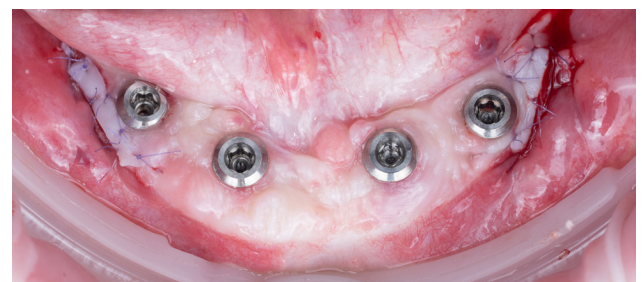
Une atrophie sévère FP3 avec ou sans décalage sagittal et transversal dispose d'un espace prothétique important. L'utilisation de deux matériaux prothétiques aux propriétés opposées mais complémentaires est nécessaire. Le premier est un matériau biocompatible, rigide et ductile comme le titane avec des propriétés de polissage intéressantes. Le second demande des propriétés esthétiques, d'amortissement des contraintes occlusales (non cassant) avec possibilité d'être renouvelé facilement en fonction de l'usure dans le temps. Le composite usiné HIPC BREDENT chargé en céramique réunit ces configurations. En effet, dans la recherche d'un flux numérique total dans la fabrication de la prothèse, l'utilisation de matériaux usinables sont nécessaires. La possibilité de réintervention sur la supra

structure prothétique dans le temps est également très intéressante (gestion de l'urgence, coût, conservation des données numériques).

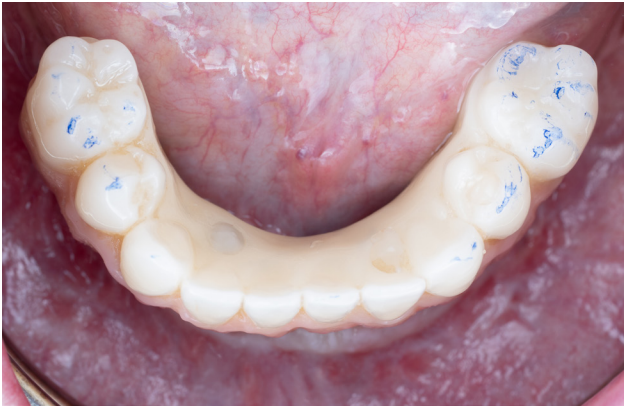

26 (Prothèse d'usage hybride barre titane anodisée / suprastructure composite, Laboratoire Odontia Lab)

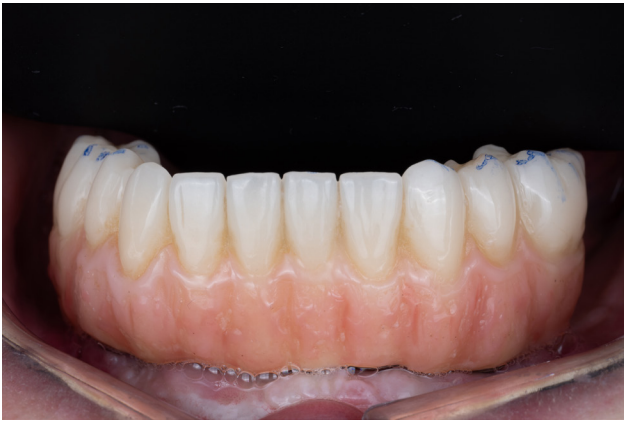Afin d'optimiser, la qualité des tissus kératinisés, une deuxième chirurgie de greffe épithélio conjonctive est réalisée avant la pose de la prothèse d'usage mandibulaire. La prothèse d'usage est transvissée à 30 N/cm sur Implants Tissu Level. Le traitement du maxillaire supérieur est débuté dans un second temps à 6 mois, selon le souhait de notre patiente. Le Dr CADE Romain à Camblanes et Meynac (Gironde) a par la suite, réalisé des restaurations dento portées zircons (Laboratoire E2M à Créon).



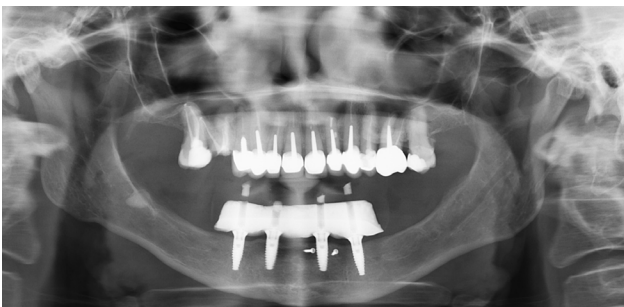
29 (Vue occlusale de la situation post opératoire)



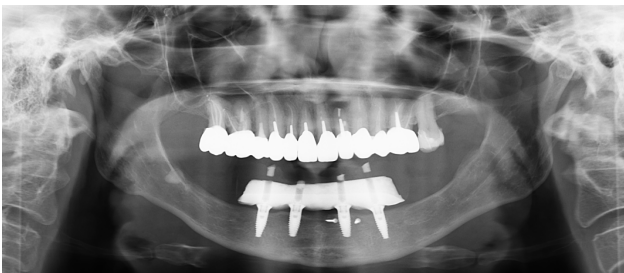27 (Vue occlusale prothèse d'usage en place)



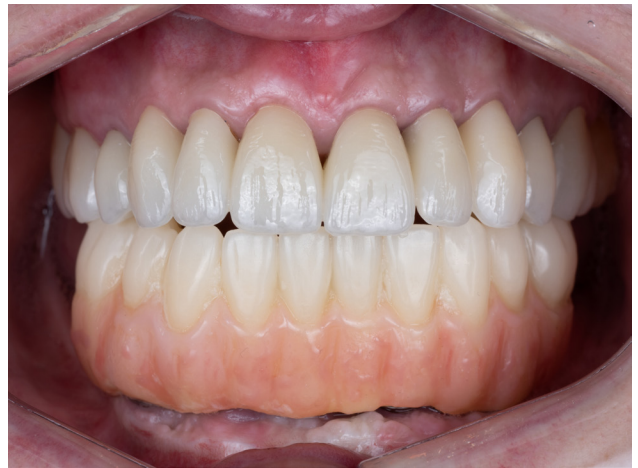28 (Vue intra-buccale prothèse d'usage en place)



30 (Radiographie panoramique à 6 mois, avant traitement du maxillaire)



31 (Radiographie panoramique à 18 mois, après traitement du maxillaire)



32 (Vue intra-buccale à 18 mois)

En conclusion, le traitement de l'édente complet de la chirurgie pré-implantaire jusqu'à la pose des implants avec gestion de la mise en charge, est une réalité complexe de notre exercice. L'expérience patient, la rapidité et la fluidité de notre prise en charge sont un objectif qu'il faut intégrer à notre plan de traitement. Le système Straumann iXCEL répond alors à nos attentes sur le plan biologique, prothétique ainsi qu'en terme de précision et d'ergonomie chirurgicale par le biais de la nouvelle trousse de chirurgie guidée iGuide.

Malgré tout, même si la chirurgie implantaire est intimement liée au monde digital, le numérique ne peut accélérer ou différer le processus incontournable de la cicatrisation. Il est donc important de ne pas oublier la biologie, l'importance de son influence sur le processus de cicatrisation, associée à nos choix thérapeutiques, nos actes et leurs conséquences.

1. Maló P, Rangert B, Nobre M. «All-on-Four» immediate-function concept with Brånemark System implants for completely edentulous mandibles: a retrospective clinical study. *Clin Implant Dent Relat Res.* 2003;5 Suppl 1:2-9.
2. Cawood JI, Howell RA. A classification of the edentulous jaws. *Int J Oral Maxillofac Surg.* 1988 Aug;17(4):232-6.
3. Misch CE, Judy KW. Classification of partially edentulous arches for implant dentistry. *Int J Oral Implantol.* 1987;4(2):7-13.
4. Khoury F, Khoury C. Mandibular bone block grafts: instrumentation, harvesting technique and application. *Journal de Parodontologie & d'Implantologie Orale* 2006;25:15–34.
5. Tavelli L, Barootchi S, Avila-Ortiz G, Urban IA, Giannobile WV, Wang HL. Peri-implant soft tissue phenotype modification and its impact on peri-implant health: A systematic review and network meta-analysis. *J Periodontol.* 2021 Jan;92(1):21-44..
6. Sanz M, Schwarz F, Herrera D, McClain P, Figuero E, Molina A, Monje A, Montero E, Pascual A, Ramanauskaite A, Renouard F, Sader R, Schiegnitz E, Urban I, Heitz-Mayfield L. Importance of keratinized mucosa around dental implants: Consensus report of group 1 of the DGI/SEPA/Osteology Workshop. *Clin Oral Implants Res.* 2022 Jun;33 Suppl 23:47-55.
7. Marques S, Ribeiro P, Falcão C, Lemos BF, Ríos-Carrasco B, Ríos-Santos JV, Herrero-Climent M. Digital Impressions in Implant Dentistry: A Literature Review. *Int J Environ Res Public Health.* 2021 Jan 24;18(3):1020.
8. Knechtle N, Wiedemeier D, Mehl A, Ender A. Accuracy of digital complete-arch, multi-implant scans made in the edentulous jaw with gingival movement simulation: An in vitro study. *J Prosthet Dent.* 2022 Sep;128(3):468-478.

Dispositifs médicaux pour soins dentaires réservés aux professionnels de santé.

Nous vous invitons à lire attentivement les notices techniques qui accompagnent ces dispositifs.

Produits non-remboursés par les organismes de santé.
