

STRAUMANN® iEXCEL

INFORME DE **CASO** CLÍNICO

**PUENTE MAXILAR ESTÉTICO EN UNA ZONA ÓSEA
REGENERADA CON CARGA INMEDIATA CON
STRAUMANN BLC**

FRANCE LAMBERT, BÉLGICA

PUENTE MAXILAR ESTÉTICO EN UNA ZONA ÓSEA REGENERADA CON CARGA INMEDIATA CON STRAUMANN BLC

INFORME DE UN CASO CLÍNICO DE FRANCE LAMBERT, BÉLGICA

EXPERTO



France Lambert

Bélgica

Prostodoncia: Damian Szajner

Cerámica: Mirko Picone

DETALLES

- Se licenció en Odontología en 2002 y realizó un programa de postgrado en Periodoncia en la Universidad de Lieja.
- En 2005, recibió una beca del ITI para ampliar su formación en implantología en la Facultad de Odontología de Harvard.
- Actualmente ejerce de docente y responsable del departamento de Periodoncia, Cirugía bucodental e Implantes de la Universidad de Lieja en Bélgica y codirige la Unidad de Investigación sobre Biomateriales Dentales.
- Imparte conferencias a nivel internacional, es autora de más de 70 publicaciones internacionales y actúa como revisora de revistas internacionales en este mismo ámbito.
- Presidenta de la Sección Bélgica-Luxemburgo del ITI y expresidenta de la Sociedad Belga de Periodoncia.

PUENTE MAXILAR ESTÉTICO EN UNA ZONA ÓSEA REGENERADA CON CARGA INMEDIATA CON STRAUMANN BLC

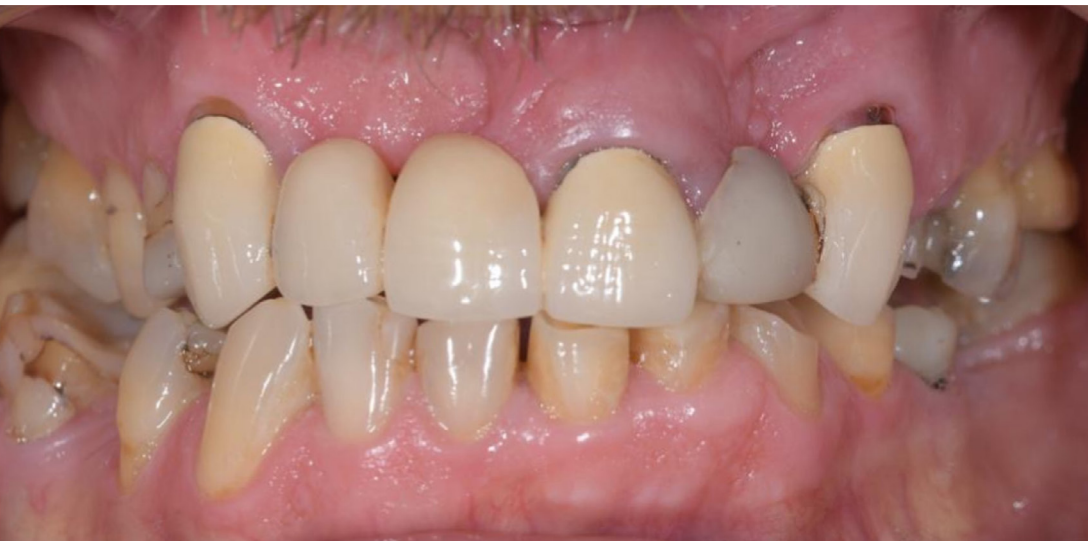INFORME DE UN CASO CLÍNICO DE FRANCE LAMBERT, BÉLGICA

DETALLES

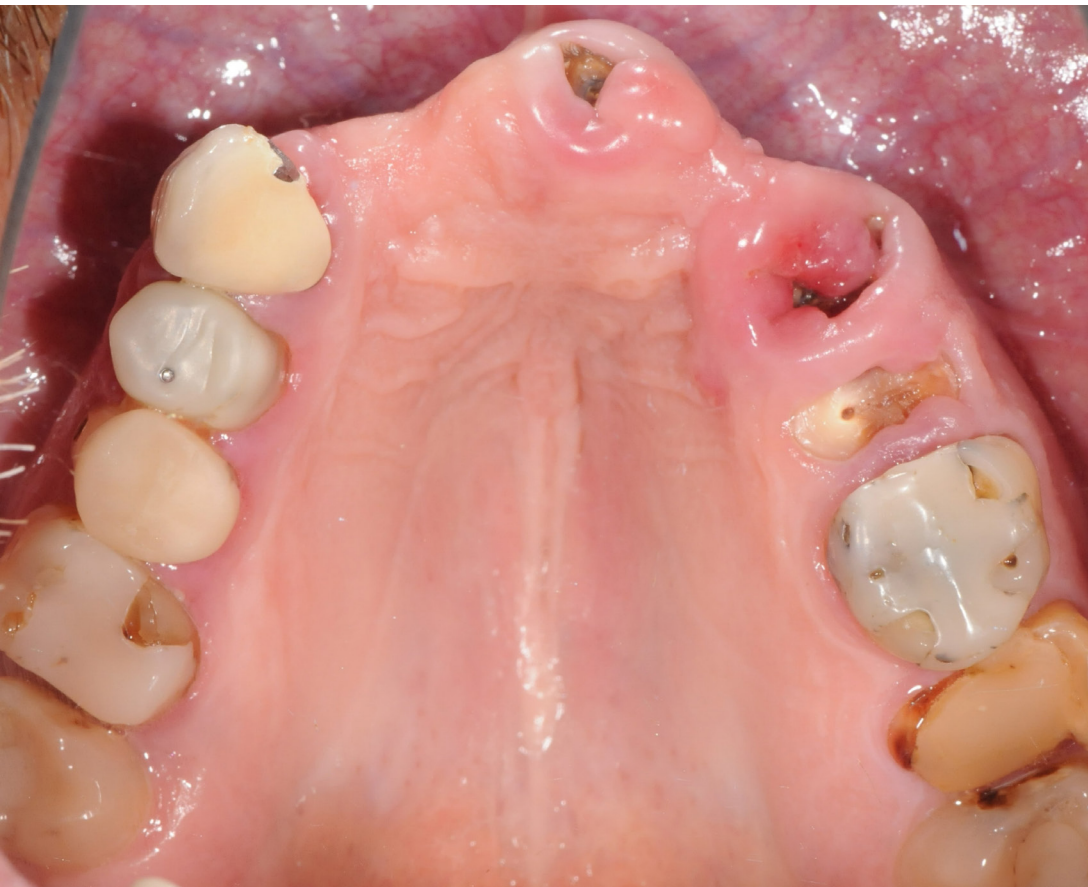Información del paciente

Sexo	Hombre
Edad	60
Mandíbula	Maxilar
Estado de salud	ASA 1
Línea de sonrisa	Alta
Tipo de hueso	Tipo 3
Infección local	No
Defectos anatómicos	Sí
Factores de riesgo	No

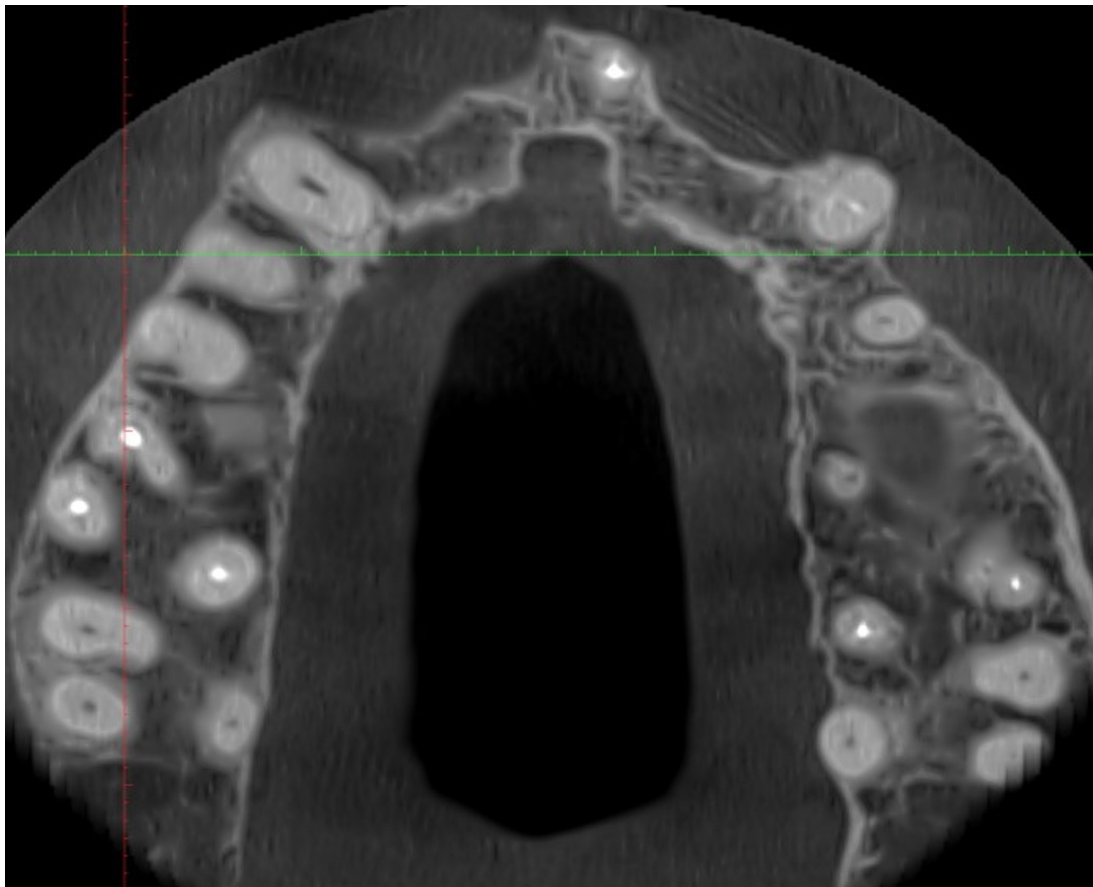Situación inicial



Situación inicial



Situación intraoral: arcada superior



CBCT

Planificación del tratamiento

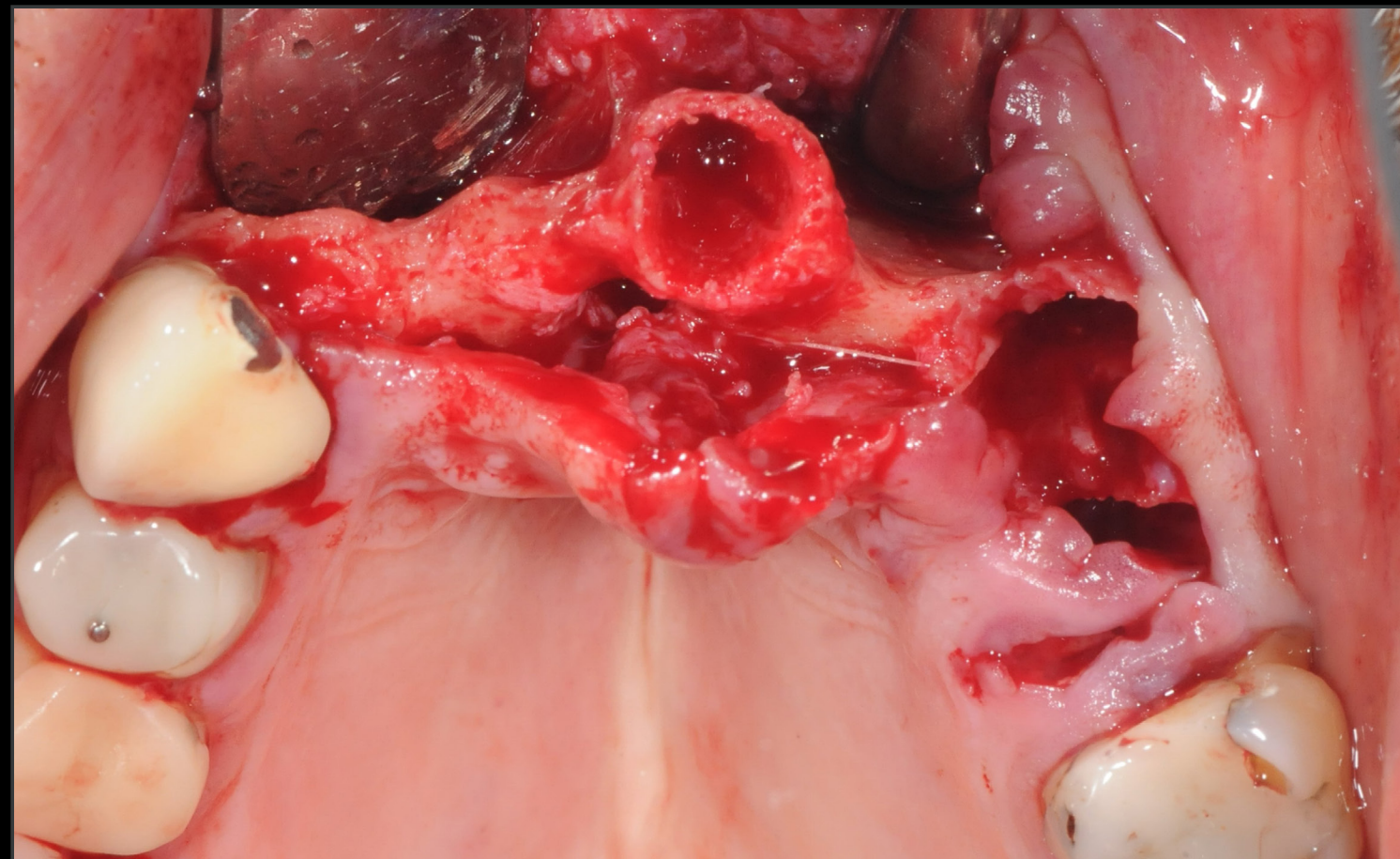
- Se evalúa la edad, el estado médico y las expectativas del paciente.
- Procedimiento de GBR, 7 meses de cicatrización antes de la colocación del implante.
- Cirugía guiada.
- Colocación de implante apicalmente cónico Straumann® BLC® Ø 4,5 mm 12 mm SLActive® Roxolid®.
- Carga inmediata.

PUENTE MAXILAR ESTÉTICO EN UNA ZONA ÓSEA REGENERADA CON CARGA INMEDIATA CON STRAUMANN BLC

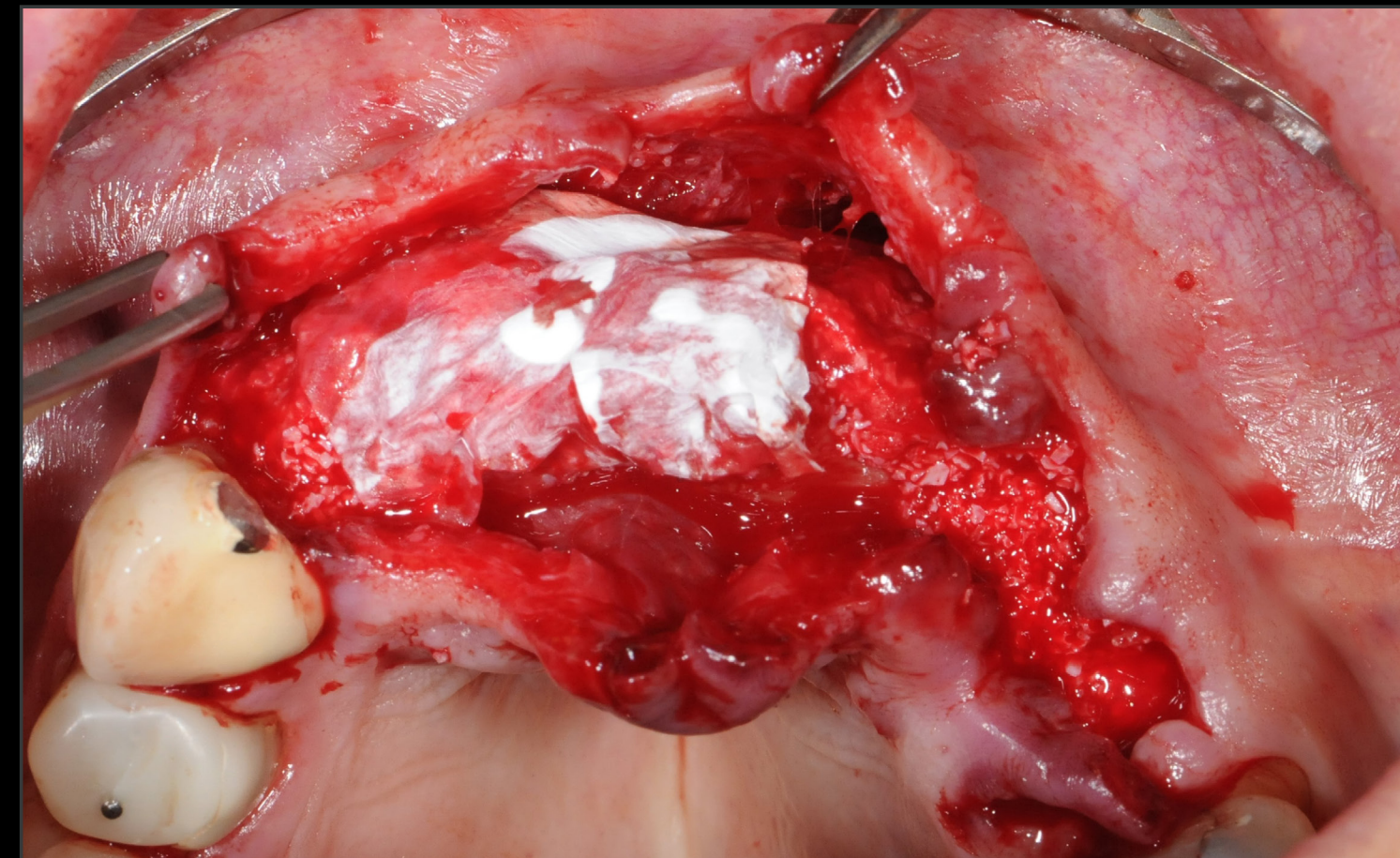
INFORME DE UN CASO CLÍNICO DE FRANCE LAMBERT, BÉLGICA

DETALLES

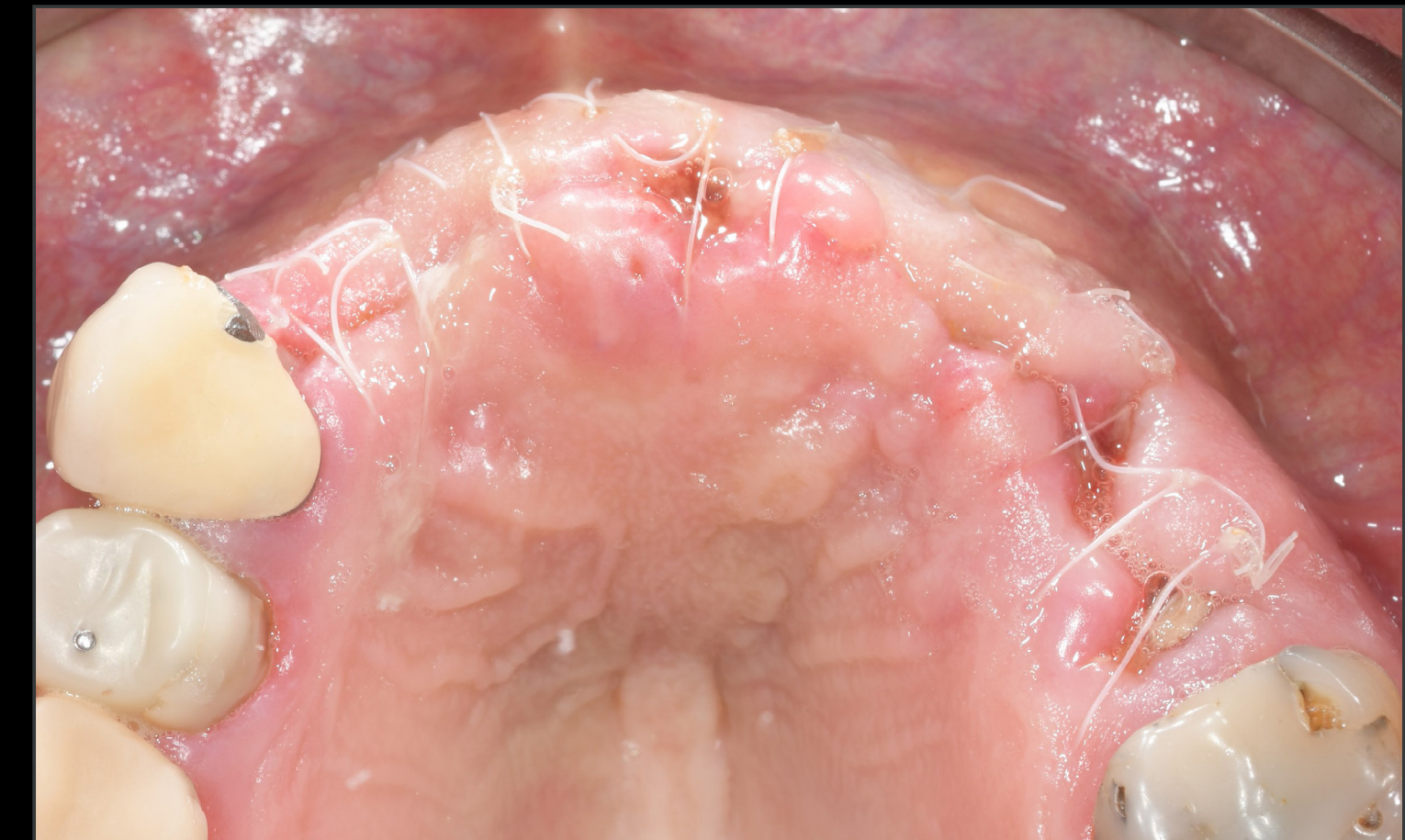Procedimientos quirúrgicos y protésicos



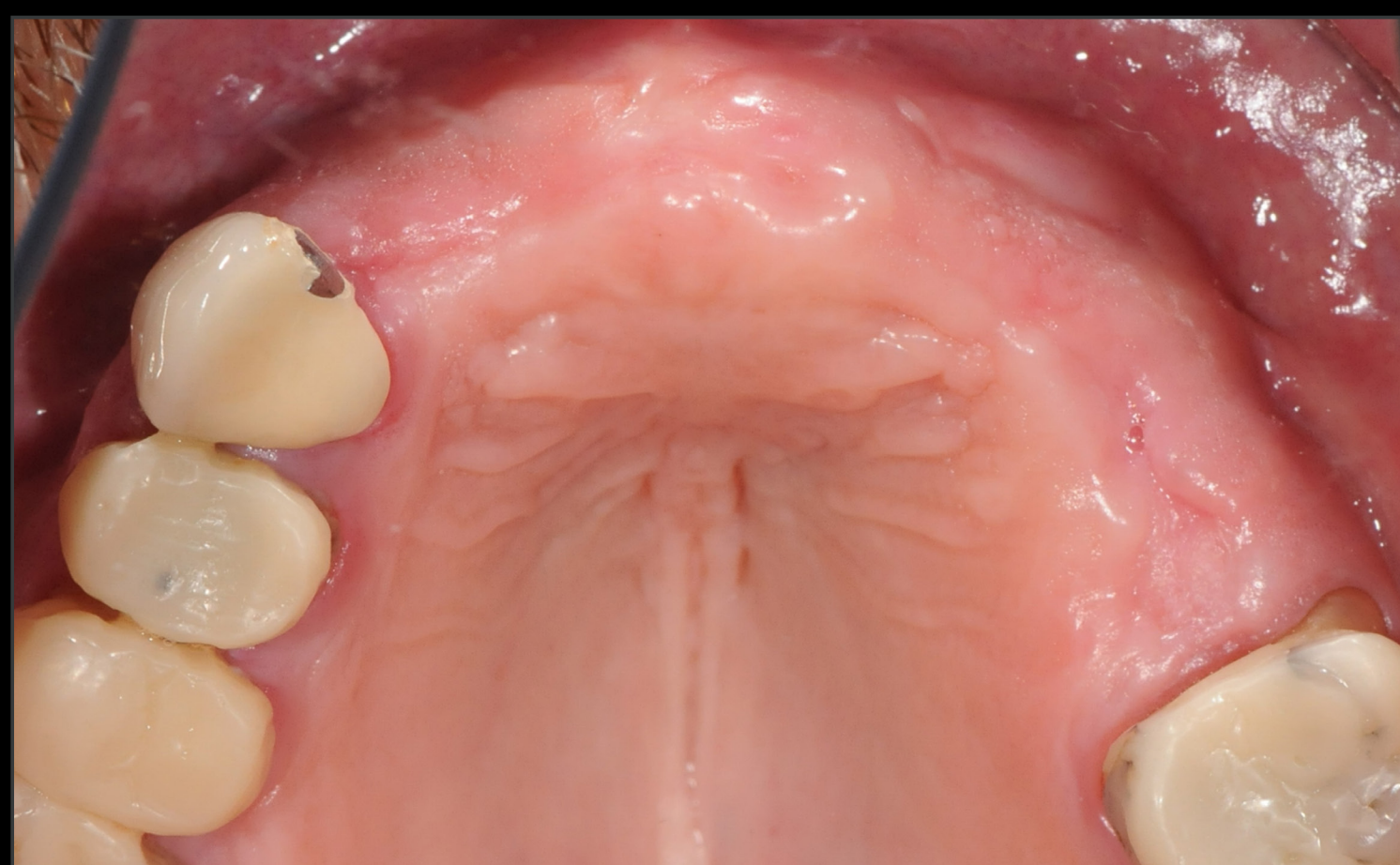Procedimiento de GBR



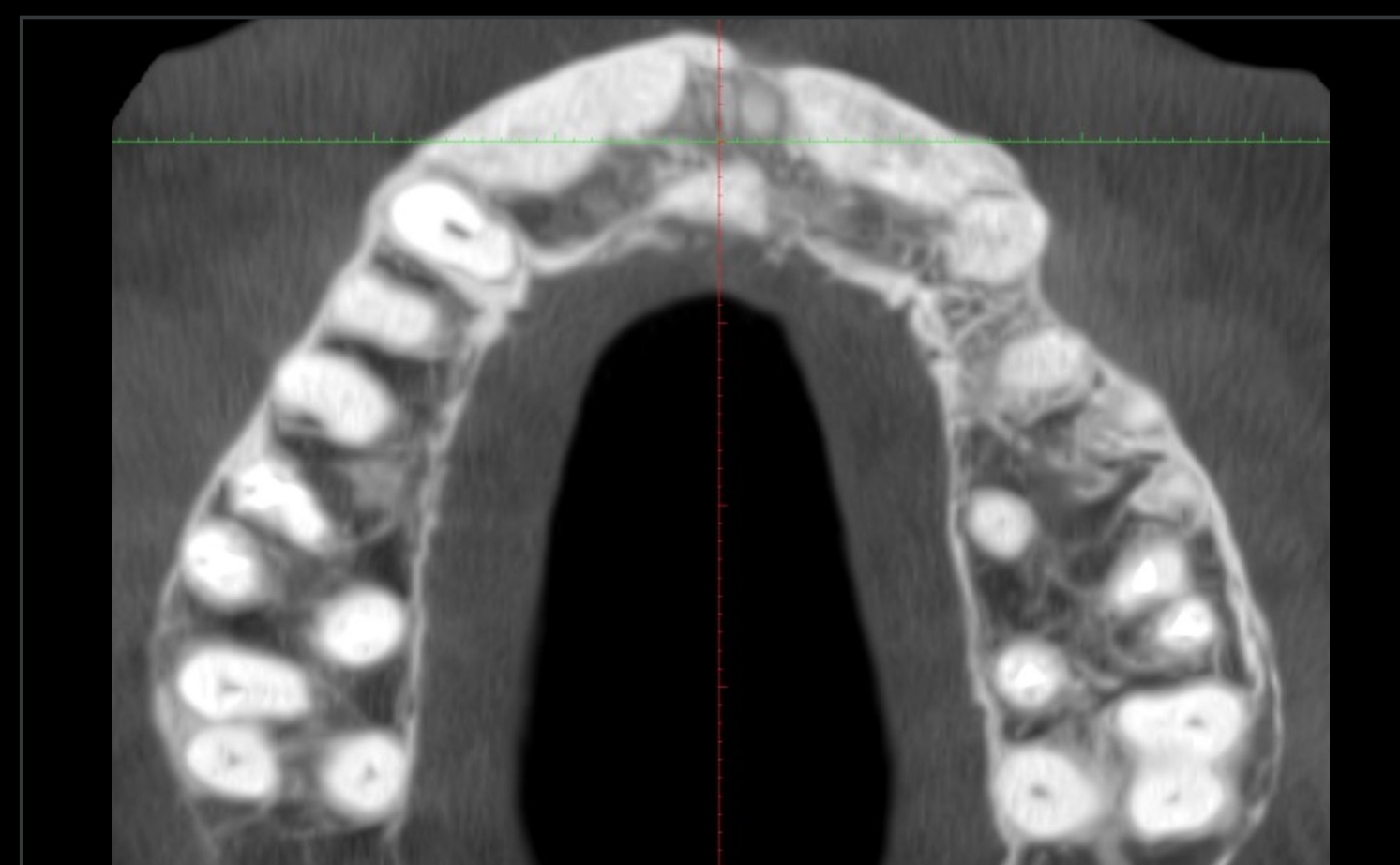Procedimiento de GBR con xenoinjerto y Jason® Membrane



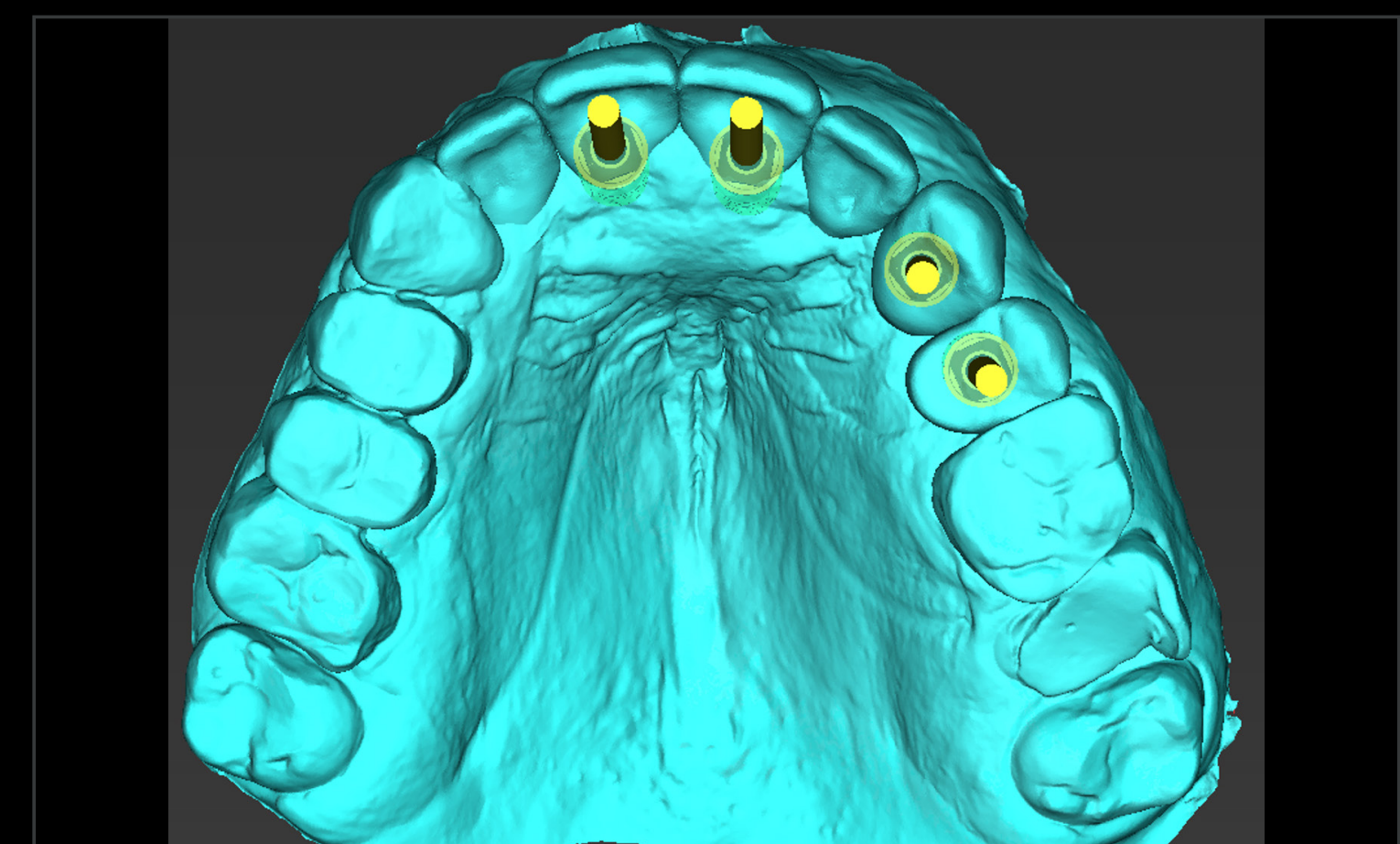
Control 12 días después de la cirugía



Vista oclusal 7 meses después de GBR



CBCT 7 meses después de GBR



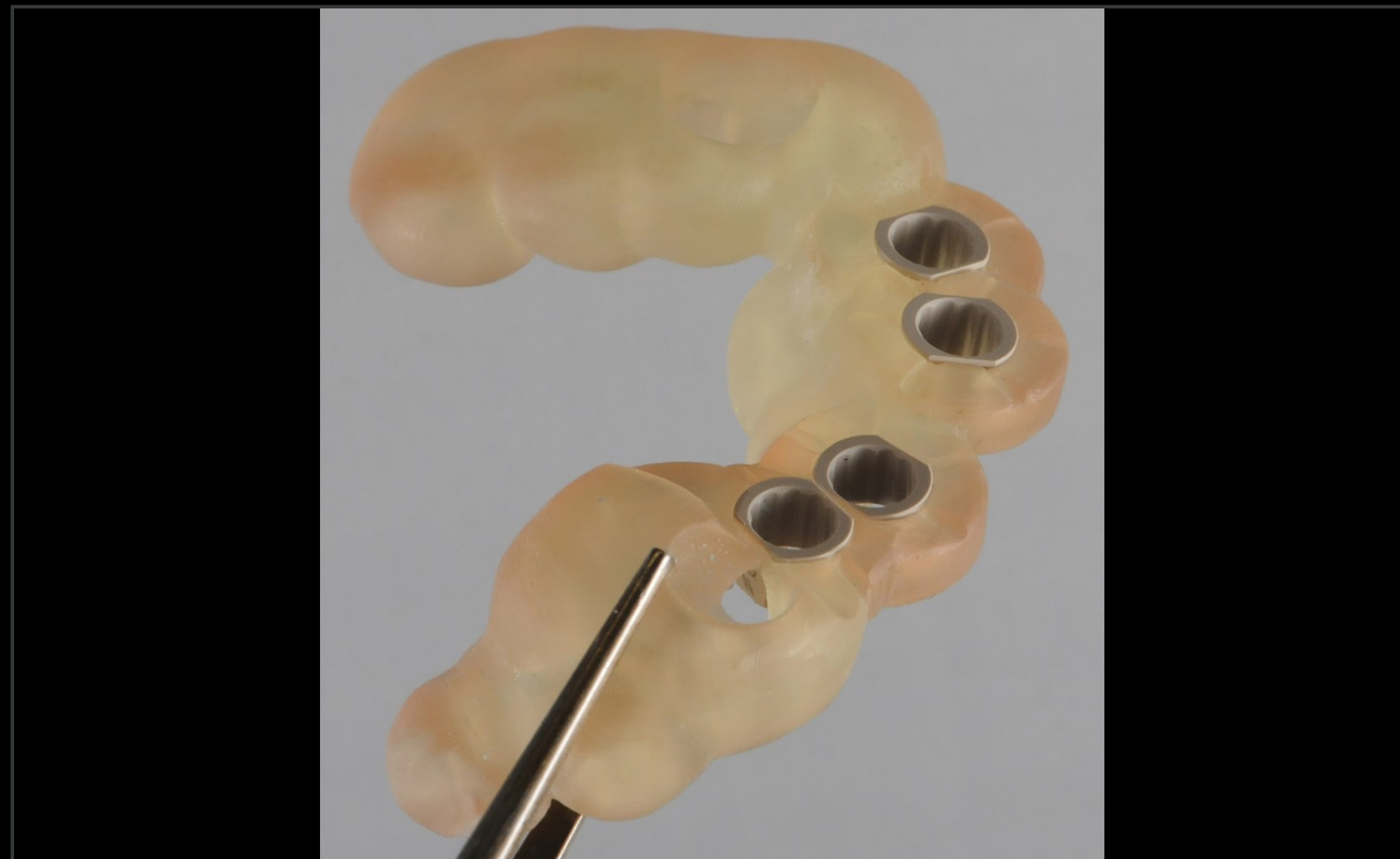Planificación digital

PUENTE MAXILAR ESTÉTICO EN UNA ZONA ÓSEA REGENERADA CON CARGA INMEDIATA CON STRAUMANN BLC

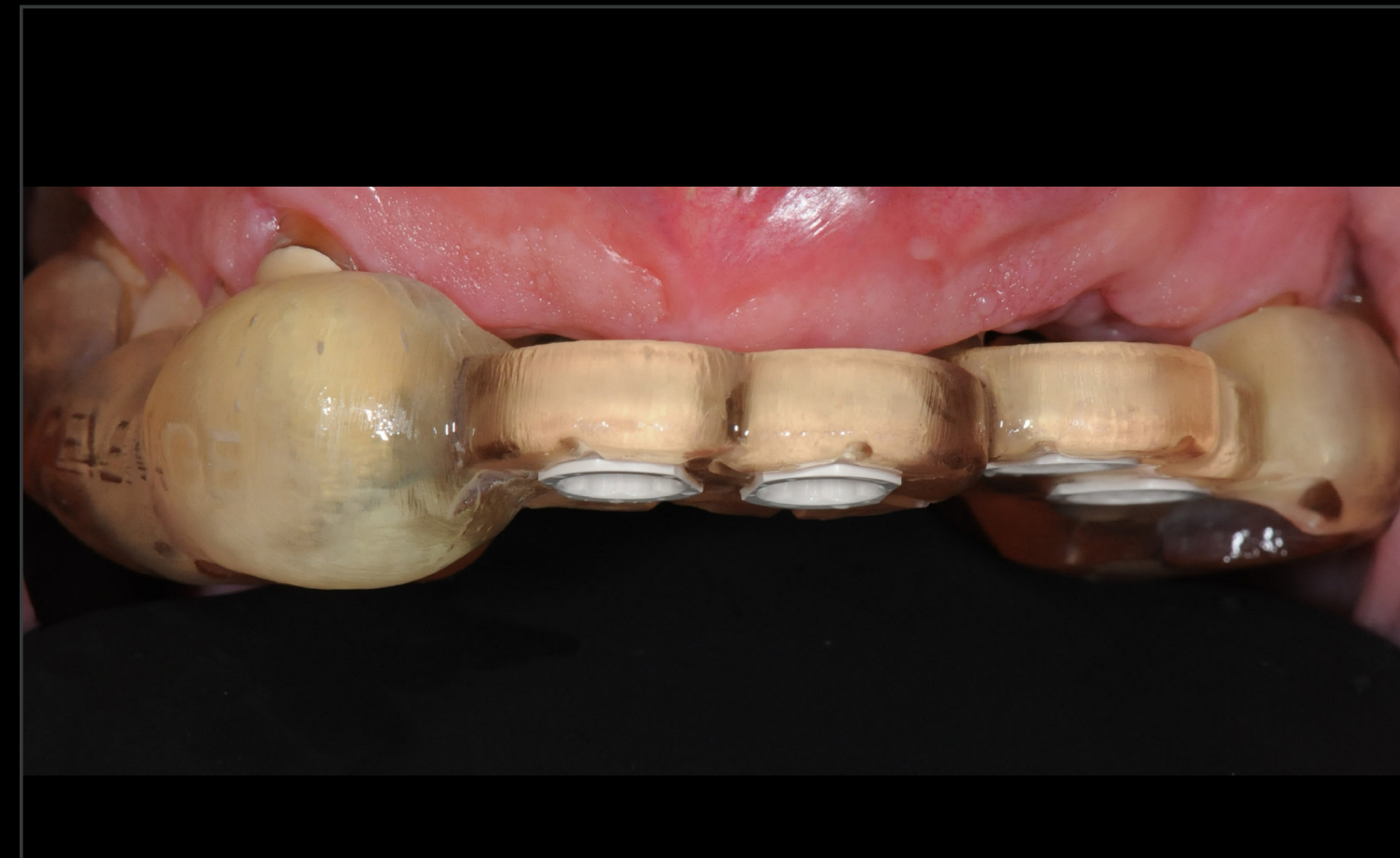INFORME DE UN CASO CLÍNICO DE FRANCE LAMBERT, BÉLGICA

DETALLES

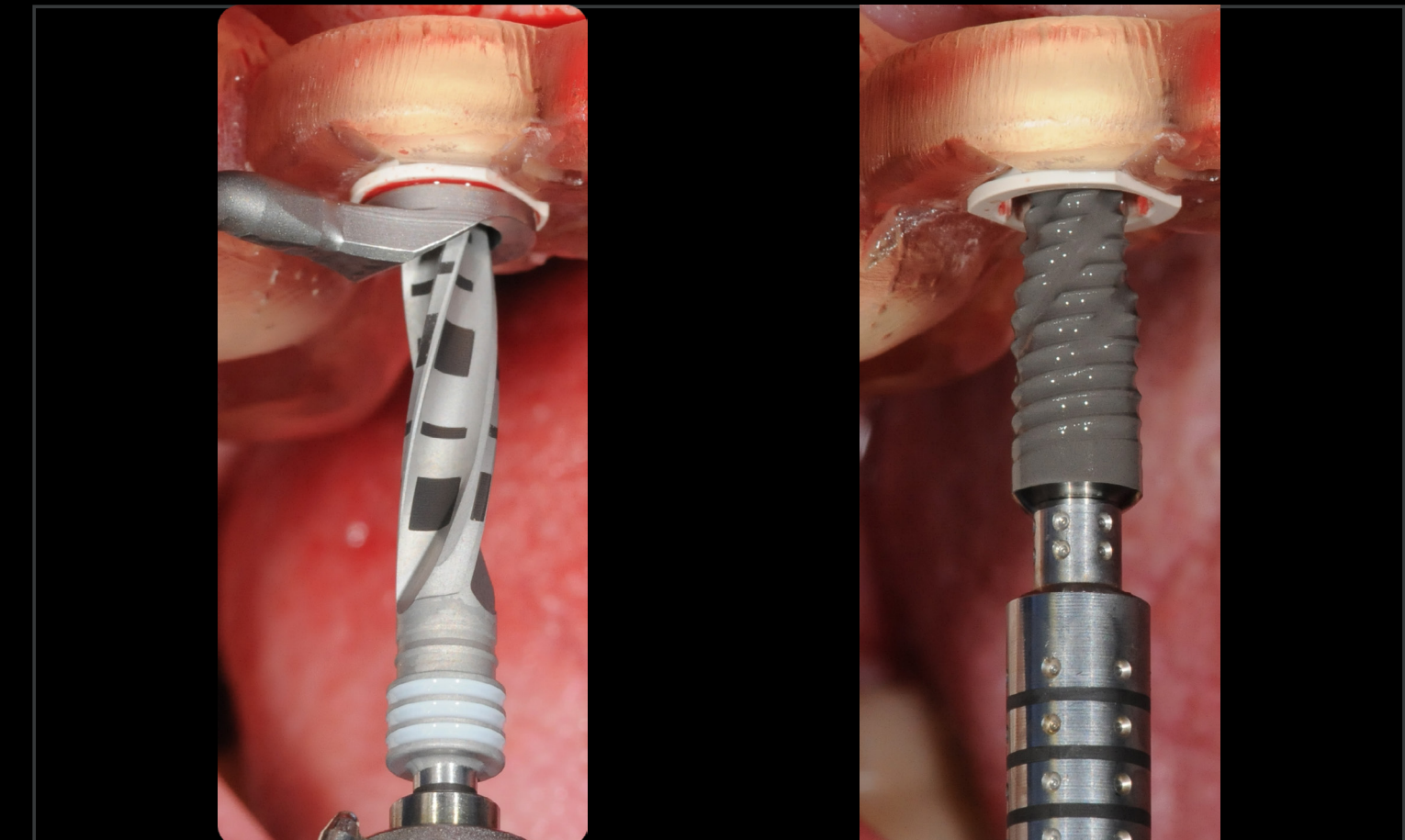
Procedimientos quirúrgicos y protésicos



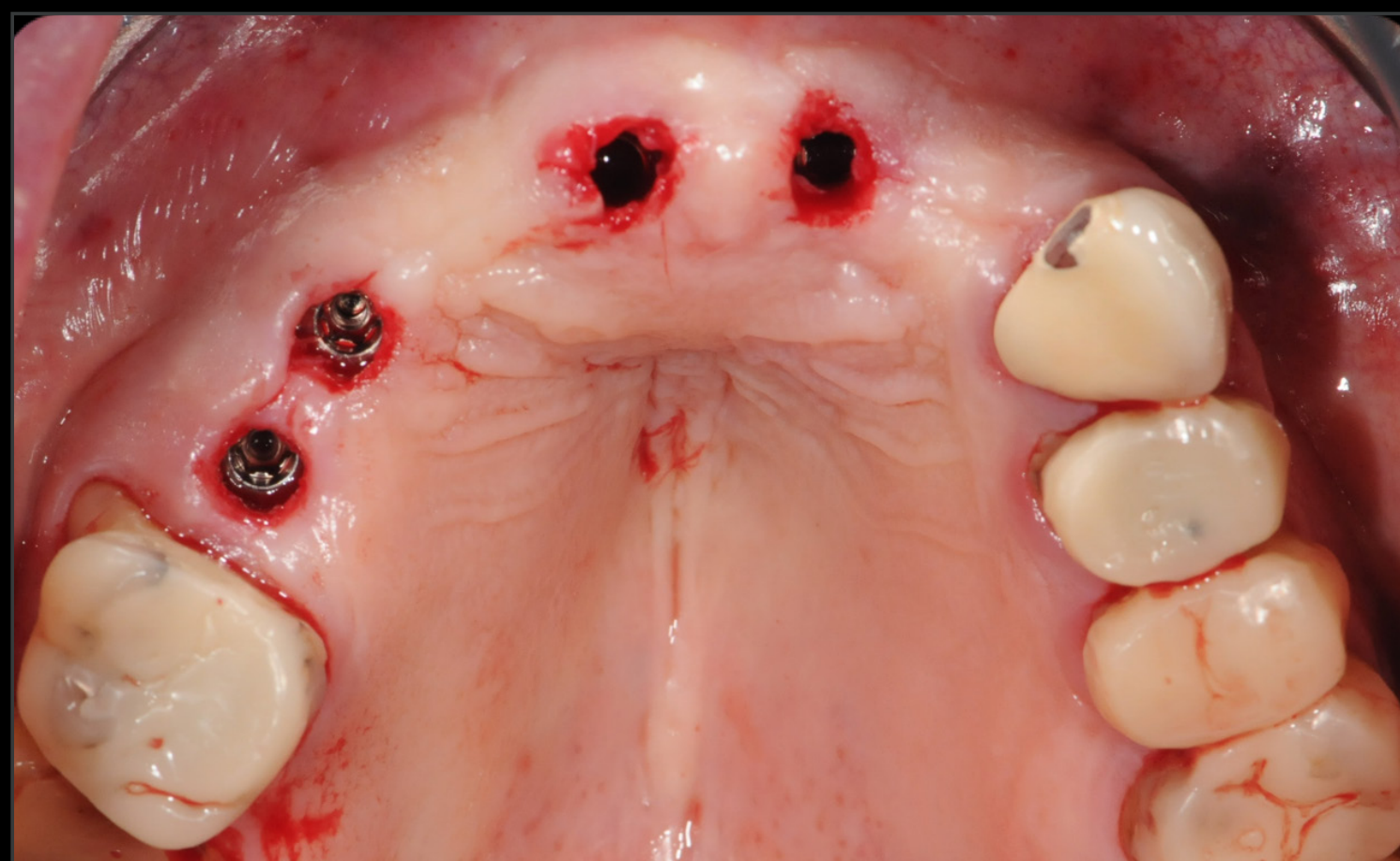
Guía quirúrgica



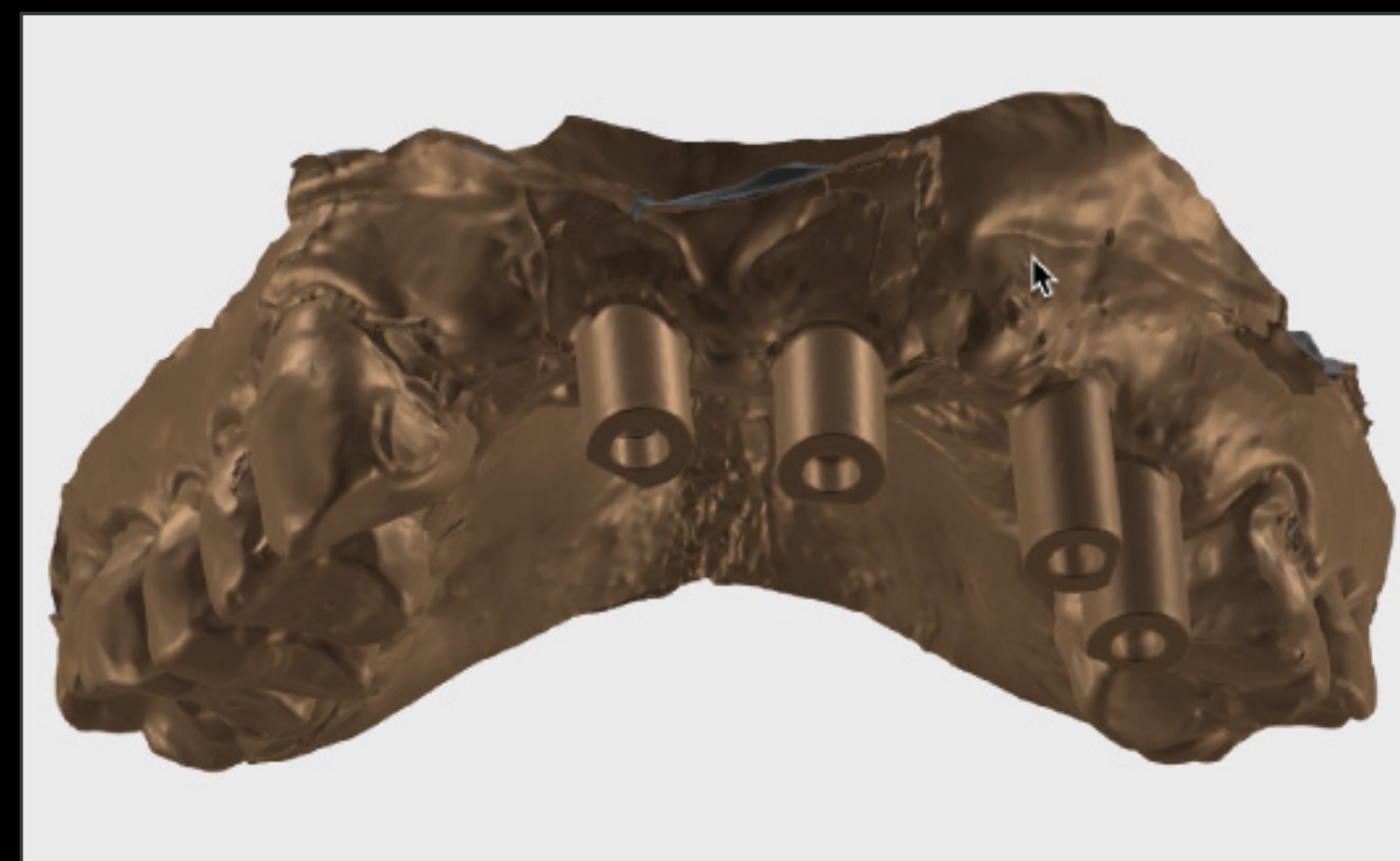Guía quirúrgica en posición



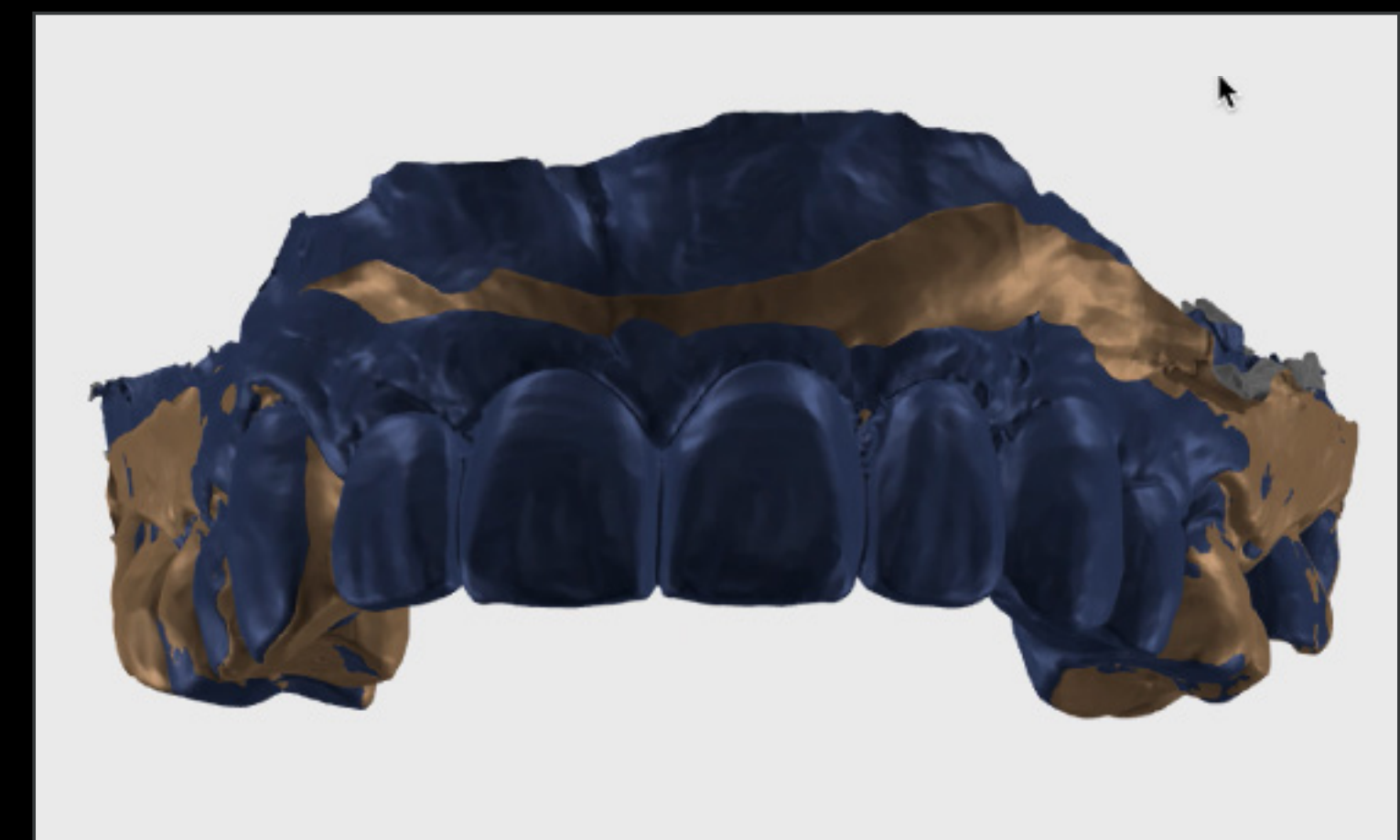
Posición precisa del implante mediante cirugía guiada



Vista oclusal tras la colocación del implante



Escaneos intraorales



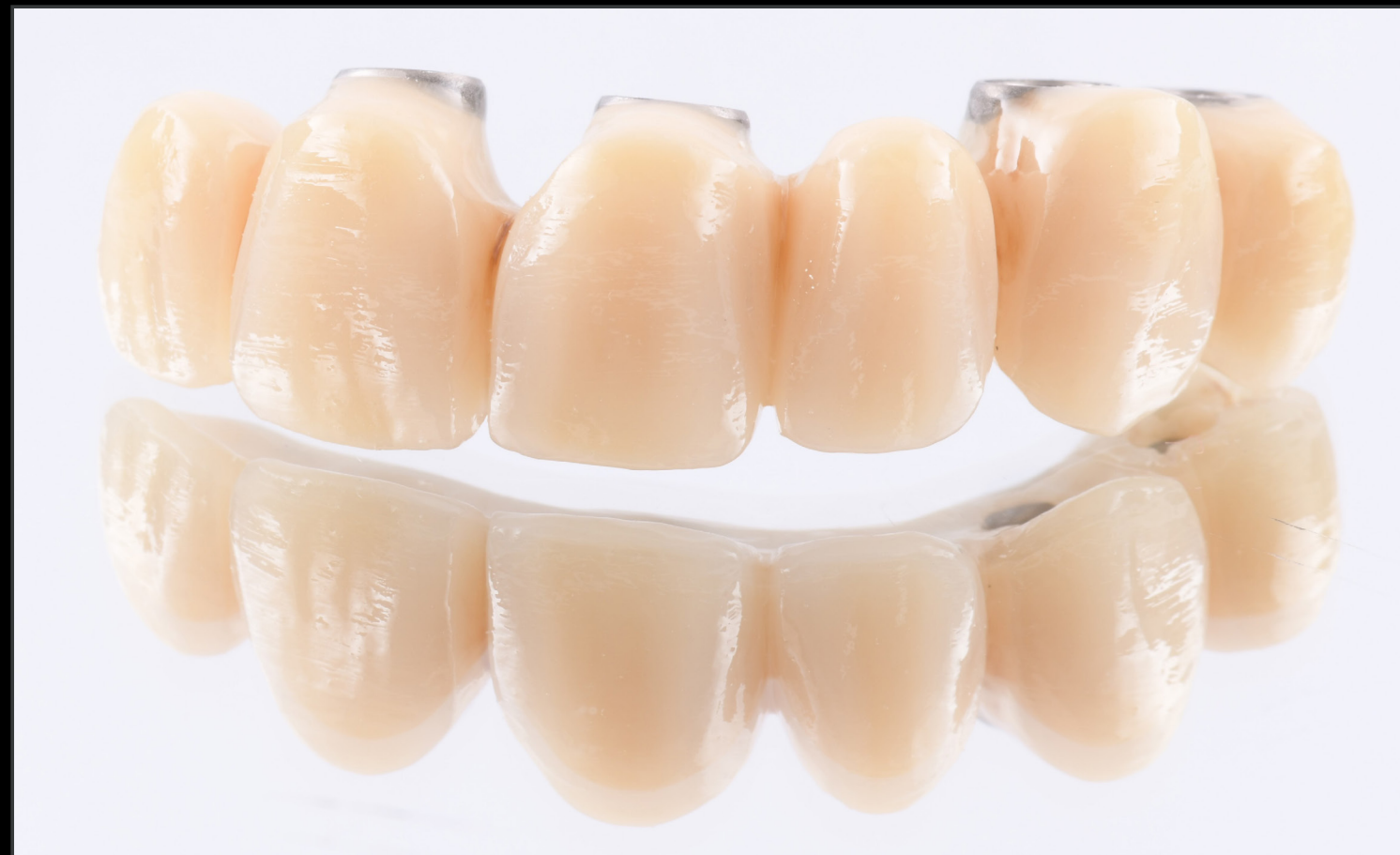Diseño digital

PUENTE MAXILAR ESTÉTICO EN UNA ZONA ÓSEA REGENERADA CON CARGA INMEDIATA CON STRAUMANN BLC

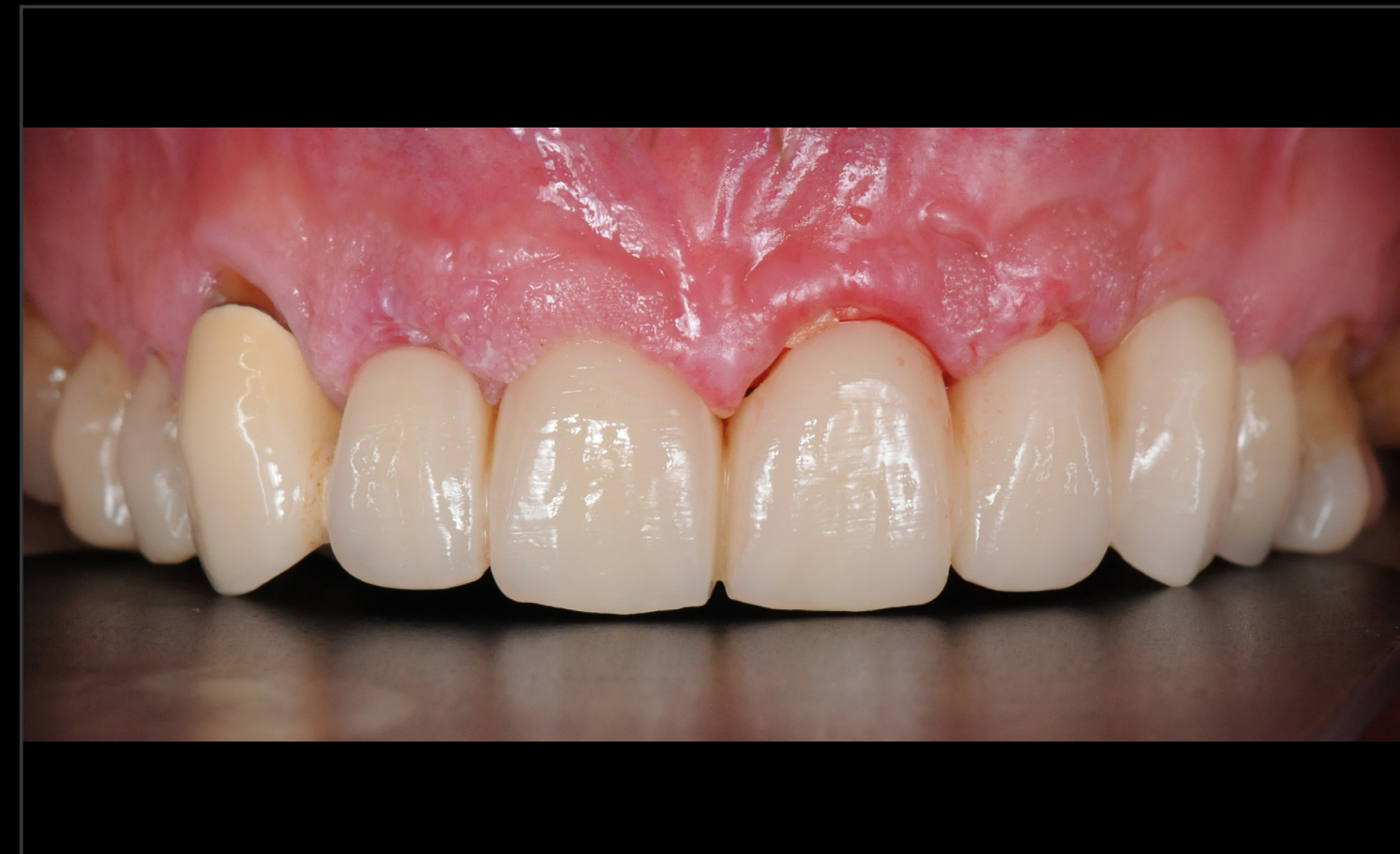INFORME DE UN CASO CLÍNICO DE FRANCE LAMBERT, BÉLGICA

DETALLES

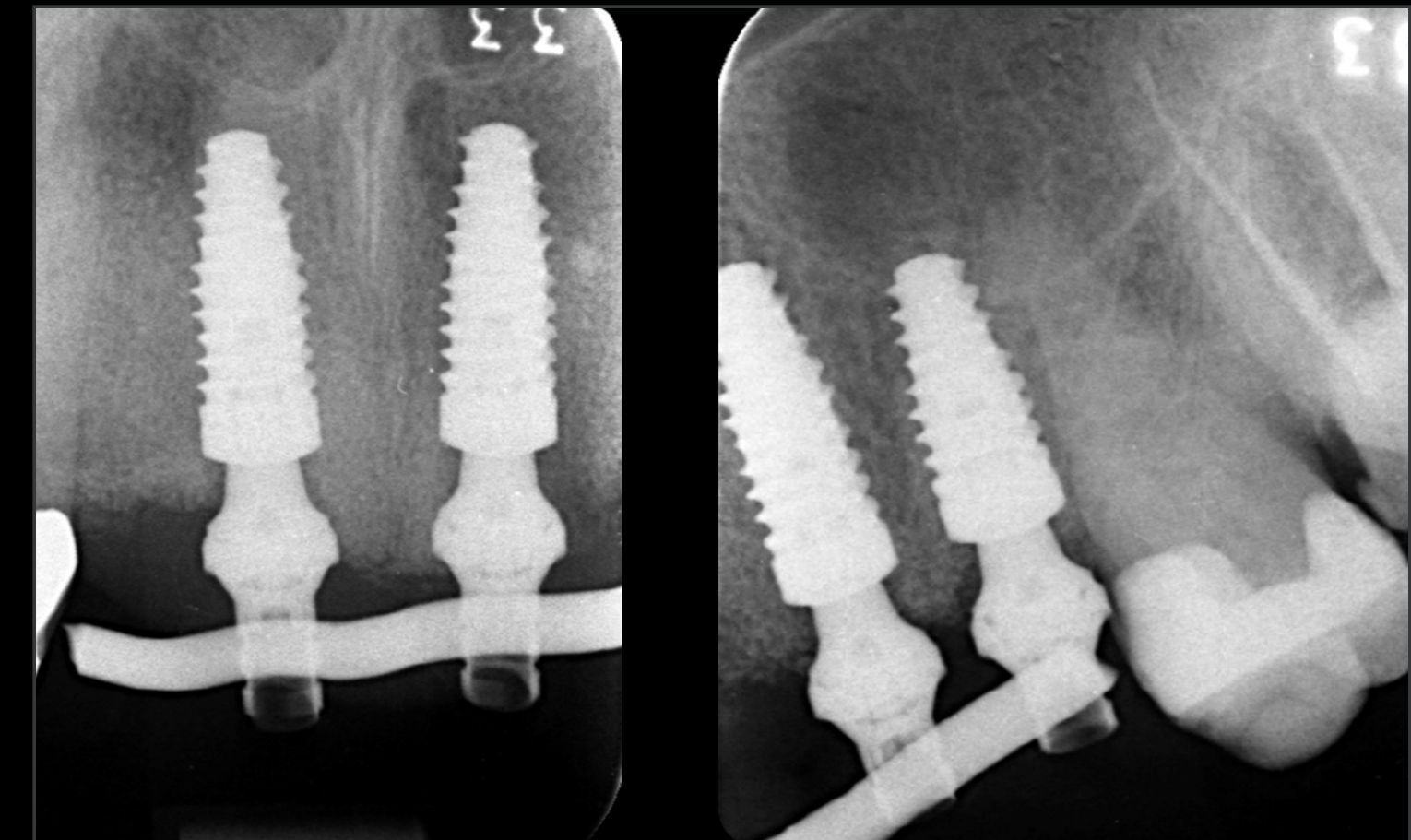
Procedimientos quirúrgicos y protésicos



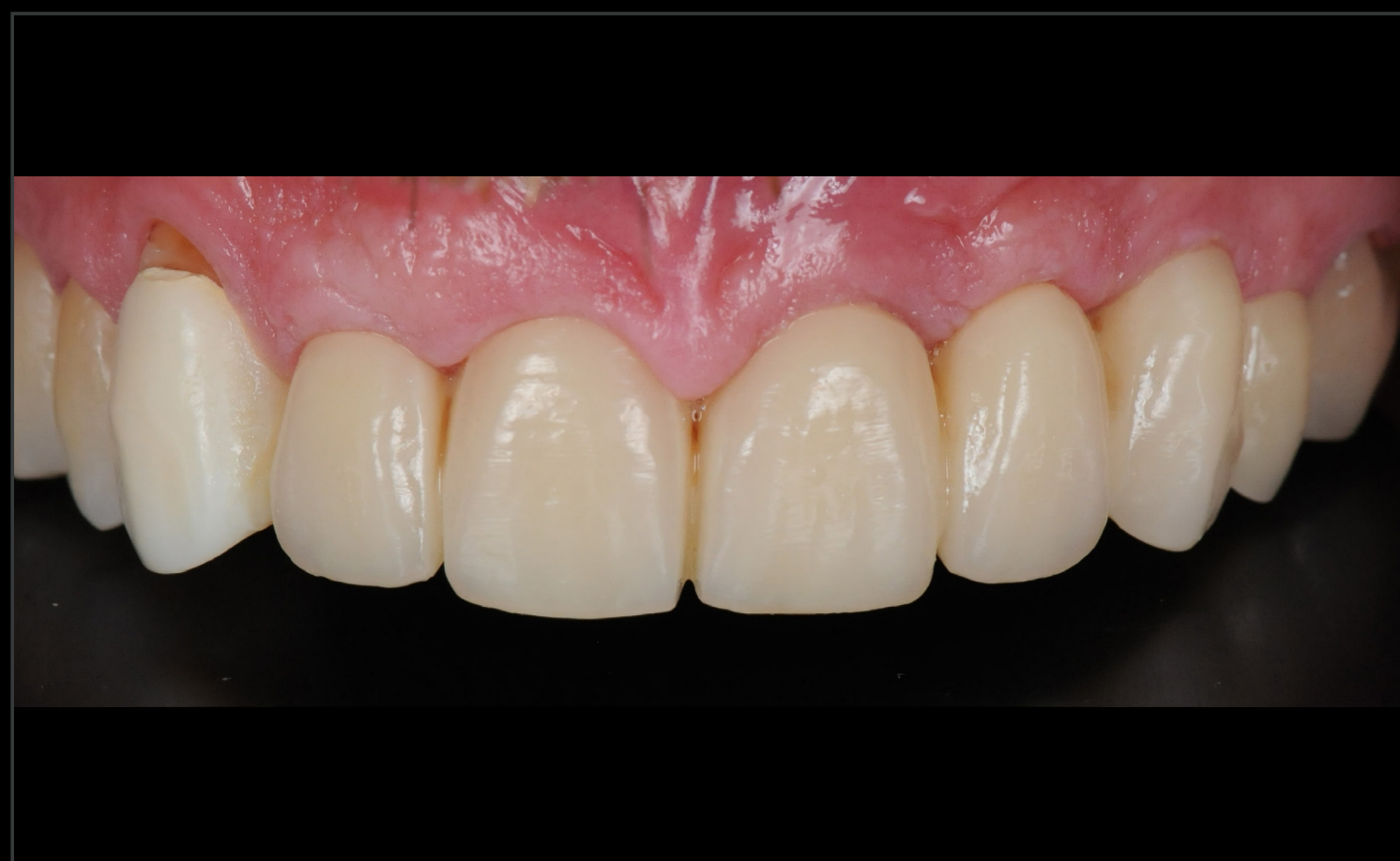Restauración provisional



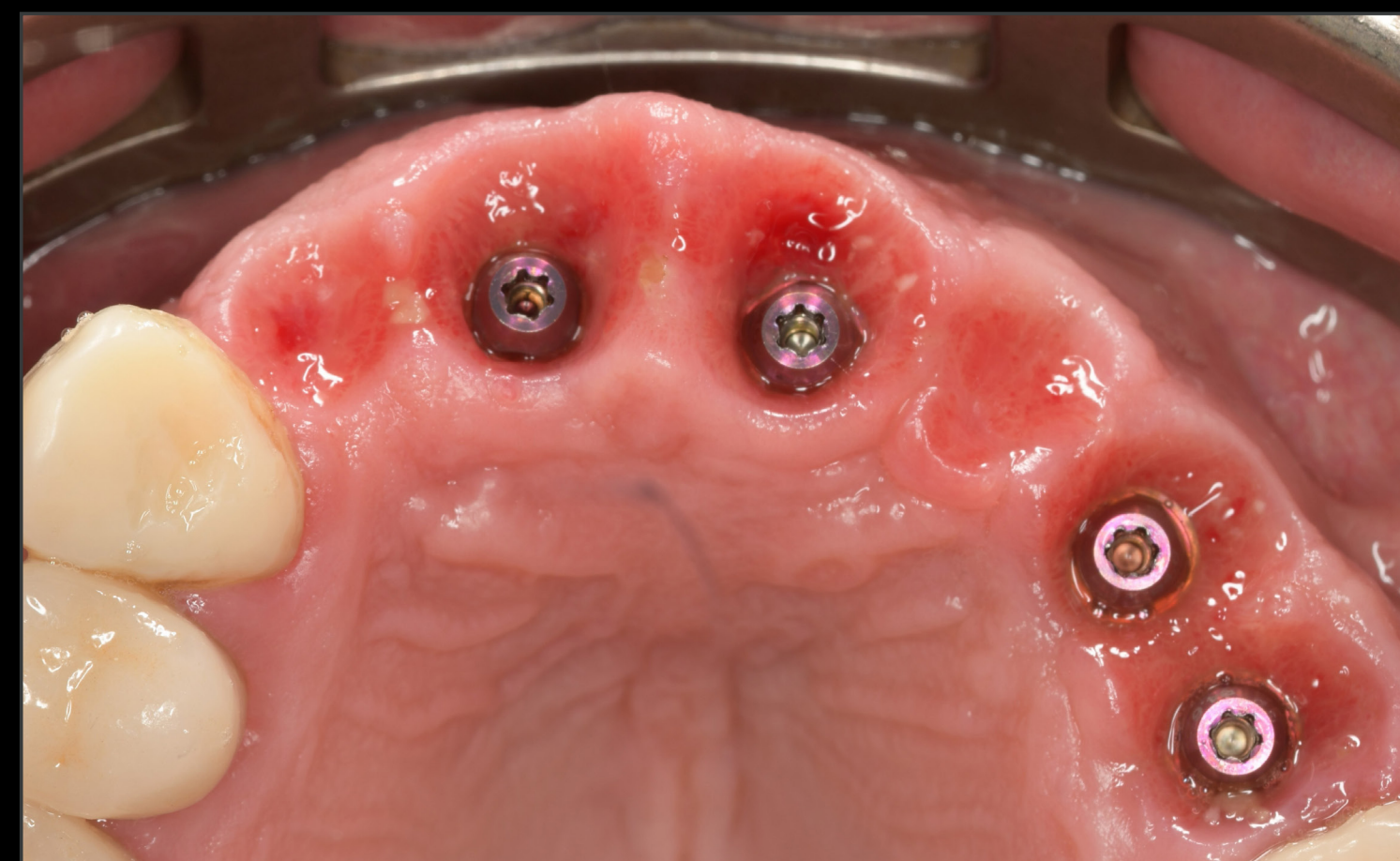Puente provisional inmediato



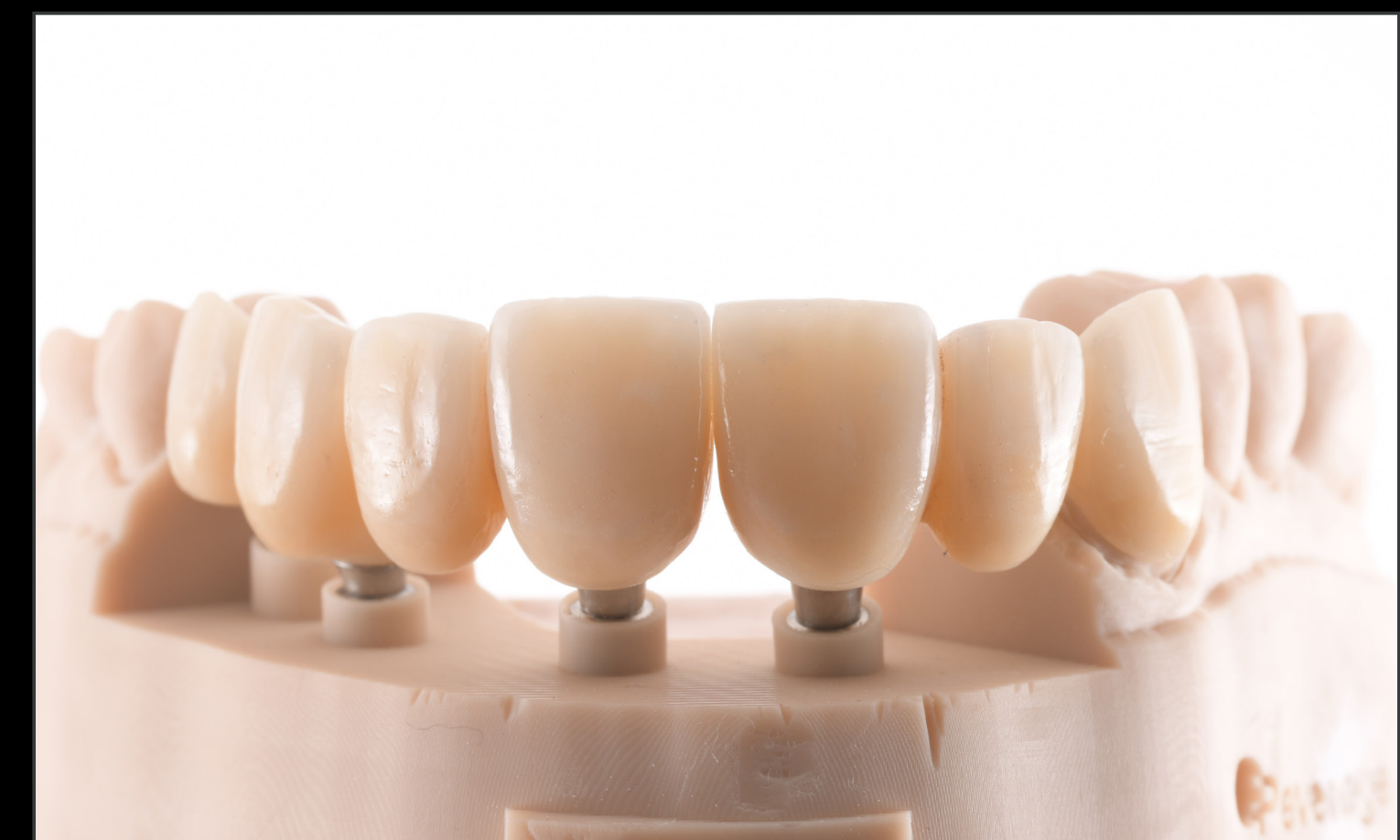Control radiográfico



Control al cabo de 8 meses



Control al cabo de 8 meses



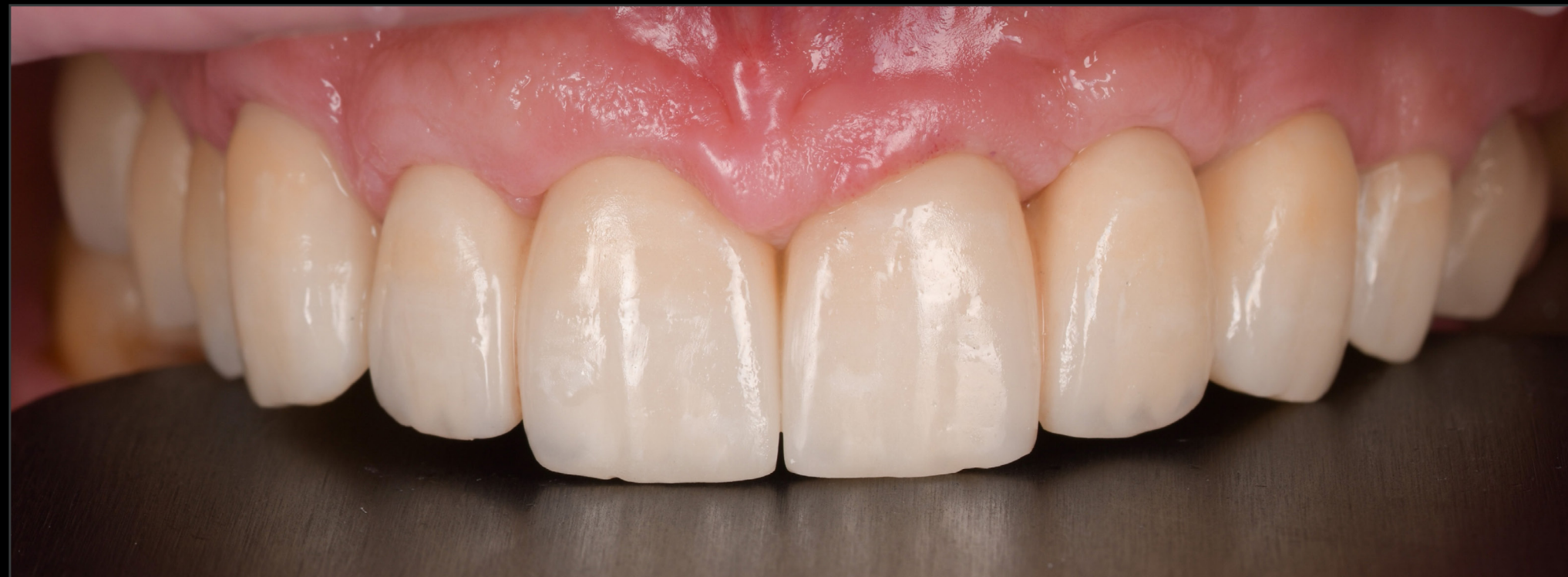Restauración definitiva

PUENTE MAXILAR ESTÉTICO EN UNA ZONA ÓSEA REGENERADA CON CARGA INMEDIATA CON STRAUMANN BLC

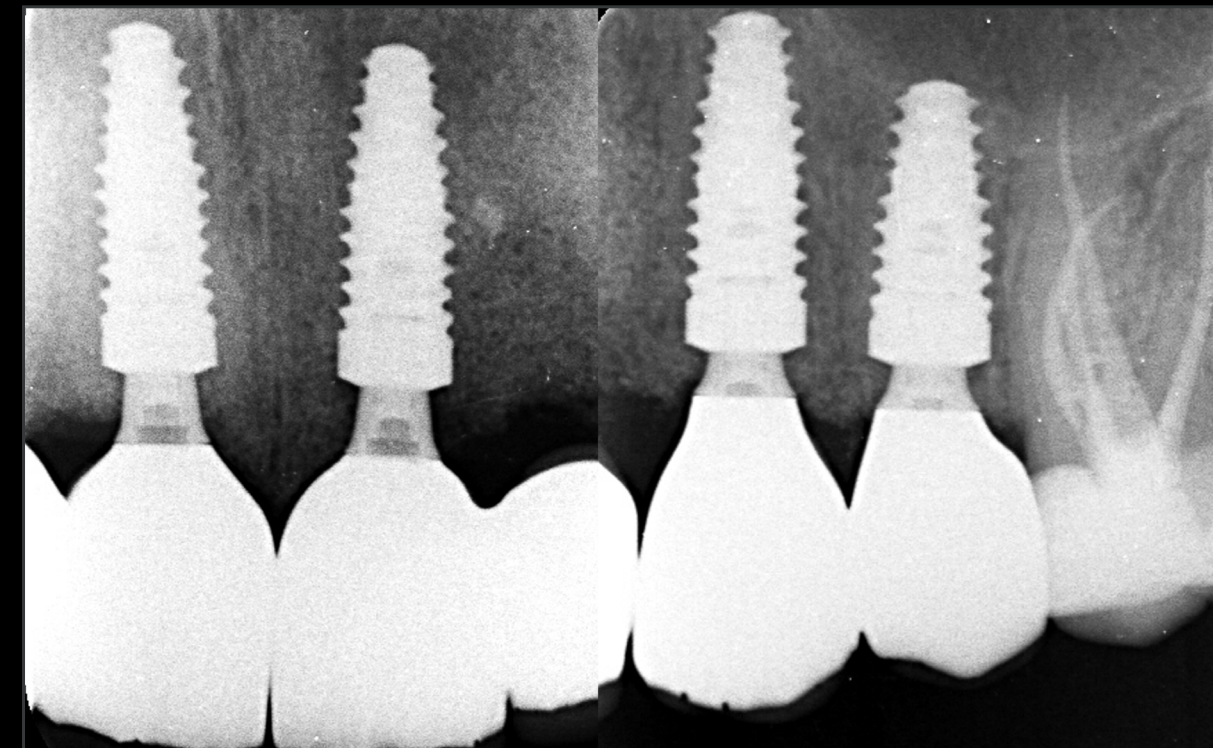
INFORME DE UN CASO CLÍNICO DE FRANCE LAMBERT, BÉLGICA

DETALLES

Resultado del tratamiento



Puente de implante atornillado definitivo



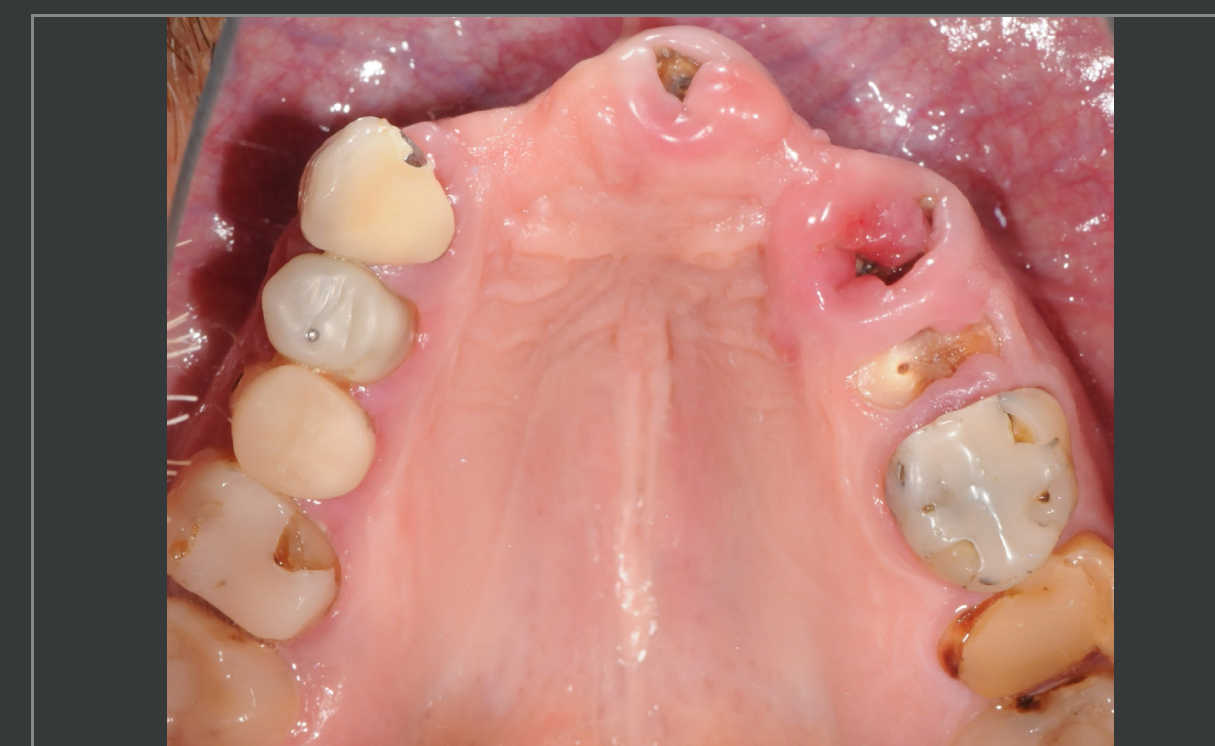Control radiográfico. Puente final

France Lambert

«Estos implantes son adecuados para muchas indicaciones»

«Un implante versátil»

Antes



Restauración definitiva

