

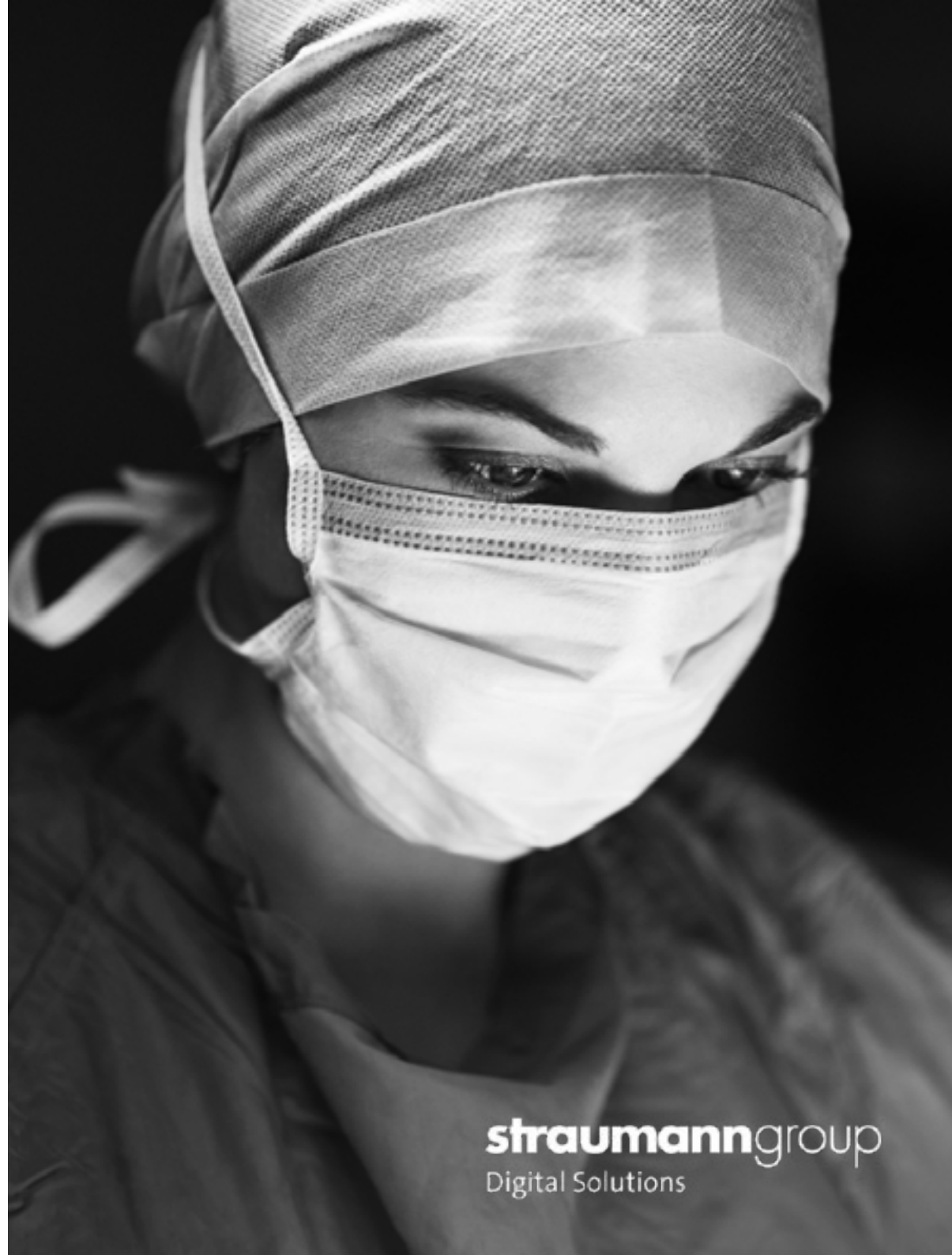# Booklet

DIGITAL <sup>TM</sup>

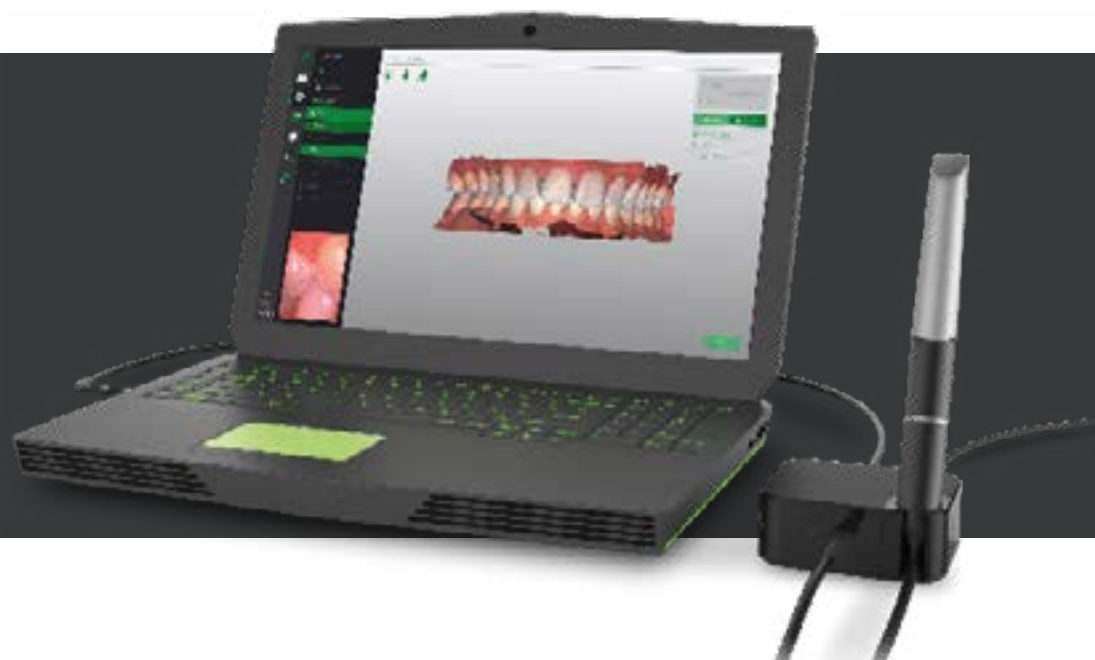# Olá! Doutor(a)

As mudanças proporcionadas pela tecnologia digital, podem ser observadas nas mais diversas áreas da odontologia. Ao mesmo tempo em que a tecnologia torna possível práticas mais confortáveis, produtivas e precisas, ela também eleva os níveis de competitividade e diferenciação. Portanto, para se manter no topo da profissão, é fundamental abraçar as possibilidades que a tecnologia oferece. Isso envolve, também, saber como destacar os diferenciais para o paciente.

O grupo Straumann, como líder mundial em implantes, está sempre desenvolvendo e disponibilizando soluções com o mais alto nível de tecnologia. O objetivo é estar sempre a frente, permitindo que nossos parceiros proporcionem tratamentos World Class. Dentre as principais soluções, destaca-se o Scanner Intraoral Straumann Virtuo Vivo, que tem sido a porta de entrada para o mundo digital, para vários dentistas.



**straumann**group  
Digital Solutions



O uso do Virtuo Vivo permite a revolução da prática clínica, trazendo mais produtividade, simplicidade, flexibilidade e rentabilidade. Na sua versão mais recente, o software do Virtuo Vivo apresentou atualizações que contribuem ainda mais para facilitar e melhorar a prática clínica.

Esse e-book detalha alguns casos clínicos, explorando o uso do Virtuo Vivo em diferentes situações. Os casos são provenientes de beta users, que foram desafiados a apresentar o planejamento, os procedimentos e a conclusão de cada caso. A partir destes relatos, esperamos inspirar você a adotar o que o digital oferece de melhor: eficiência, previsibilidade e rentabilidade.

Boa leitura!

# Índice de conteúdo

---

# O que é Odontologia Digital e seus Benefícios?

Com o uso de diversas tecnologias aplicadas aos tratamentos odontológicos, encontramos a odontologia digital que traz mais segurança aos procedimentos além de torna-los cada vez mais eficazes, indolores e rápidos. A tecnologia está cada vez mais presente nos consultórios odontológicos e nos laboratórios de próteses. Além de facilitar a vida de dentistas e protéticos, a odontologia digital ainda melhora a experiência do paciente, pois reduz o desconforto durante os tratamentos dentários, além de reduzir o tempo de espera para concluir um procedimento.

O Fluxo Digital inclui o uso de imagens 3D obtidas através do escaneamento intraoral da cavidade bucal e da Tomografia Computadorizada de Feixes Cônicos. Além disso, inclui o uso de softwares para auxiliar no planejamento do tratamento, bem como impressoras 3D ou sistemas de fresagem e usinagem de cerâmicas, que através da prototipagem permitem a produção de modelos, guias cirúrgicos, restaurações ou próteses provisórias e definitivas.

A automação na odontologia pode ser dividida em três processos distintos: CAI, CAD e CAM. O termo CAI (Computer Aided) significa o início do fluxo digital com a obtenção das imagens, já o termo CAD (computer aided design) é designado à criação e análise por computador, enquanto CAM (computer aided milling) se refere à etapa de produção comandada pelo computador, como a fresagem e usinagem.

Obtendo o fluxo digital em seu consultório você estará oferecendo uma experiência diferenciada e soluções personalizadas caso a caso para seus pacientes.

## Vantagens no fluxo digital:



| **Maior facilidade na transmissão de dados à outros profissionais e laboratórios;**



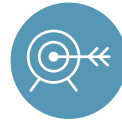| **Menos desconforto ao paciente.**  
A odontologia digital reduz ânsia, dificuldade respiratória, sensibilidade periodontal e desconforto durante a boca aberta.



| **Maior facilidade de manipulação da imagem.**



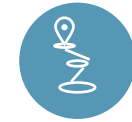| **Redução de tempo de cadeira e aumento produtividade.**



| **Fluxo de trabalho mais simples e assertivo.**



| **Novo posicionamento da clínica perante o mercado.**



| **Clareza do tratamento ao paciente.**





# Casos Clínicos

Todos os casos aqui apresentados seguiram os protocolos recomendados:

- 1 - Limpe os espelhos da ponteira antes de cada escaneamento;
- 2 - Evite a saliva no escaneamento, utilize o sugador se necessário;
- 3 - Evite luz direta sobre o escaneamento, menos iluminação é melhor para a captura de imagem;
- 4 - Procure utilizar a angulação da peça de mão para capturar áreas mais difíceis;
- 5 - Utilize a técnica de scaneamento “rock and roll”, oscilando o ângulo da peça de mão 45 graus pra cada lado do arco dentário;
- 6 - Scanbodies: fazer a validação dentro da biblioteca do scanner no momento do escaneamento, para confirmação;
- 7 - Faça o teste de integridade com frequência (pelo menos uma vez por semana);
- 8 - Sempre escanear com o notebook conectado à tomada;
- 9 - Sempre conecte a peça de mão ao POD para escanear;
- 10 - Verifique se a versão do software está atualizada.

**straumann**group  
Digital Solutions

## 2.1 Facetas e coroas



### Dr. Rafael Gama

Mestrando em Odontologia Digital  
Speaker Digital Straumann  
Membro SBO Digital  
Especialista em Implantodontia  
Especialista em Ortodontia  
Pós-Graduado em Periodontia  
Pós-Graduado em Endodontia

### Relato do caso

Paciente sexo masculino, tabagista, compareceu ao consultório decidido a ser submetido a um tratamento estético de grandes mudanças.

Na avaliação clínica foi detectada a necessidade de alinhamento do zênite do elemento 21, leve apinhamento nos incisivos centrais inferiores, leve overjet mais pequena relação classe 2.

### Planejamento

Exames de imagens;

Fotografias;

Cirurgia estética periodontal elemento 21;

Escaneamento dos arcos com o scanner Virtuo Vivo;

Planejamento e enceramento virtual;

Impressão 3D dos modelos para mock-up e provisórios;

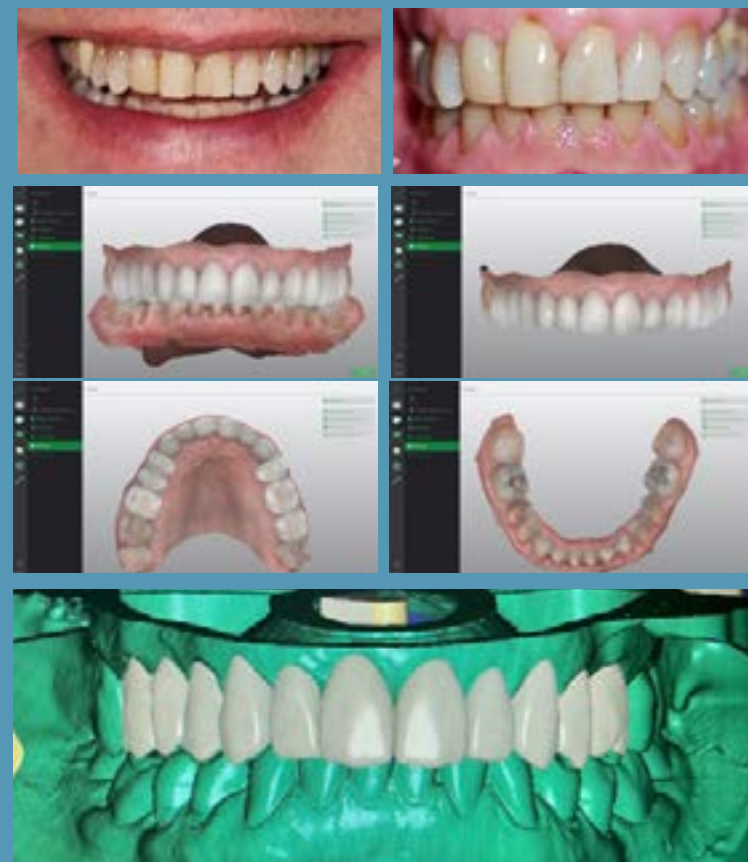Preparos dos elementos dentários mais escaneamento;

Planejamento digital das peças definitivas;

Impressão dos elementos dentários com resina calcinável;

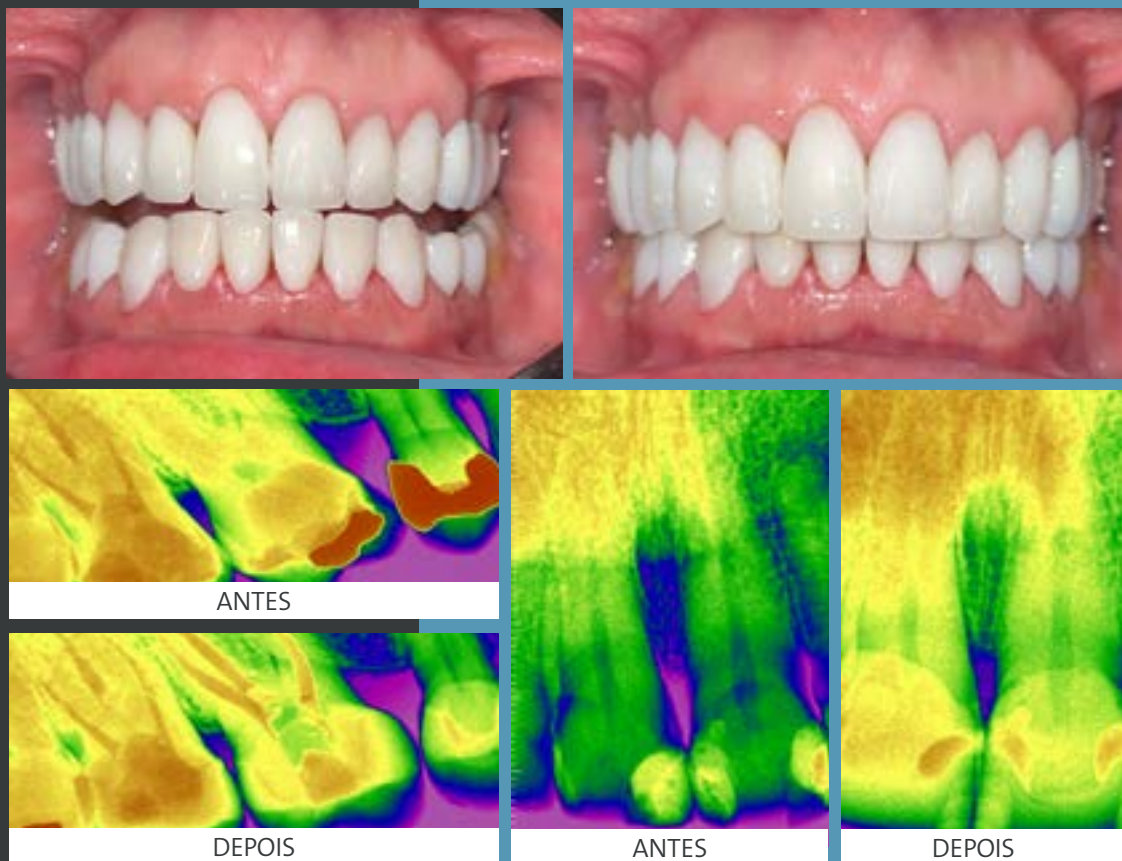
Injeção de E.Max;

Cimentação, ajustes, acabamento e radiografias pós cimentação.





## 2.1 Facetas e coroas

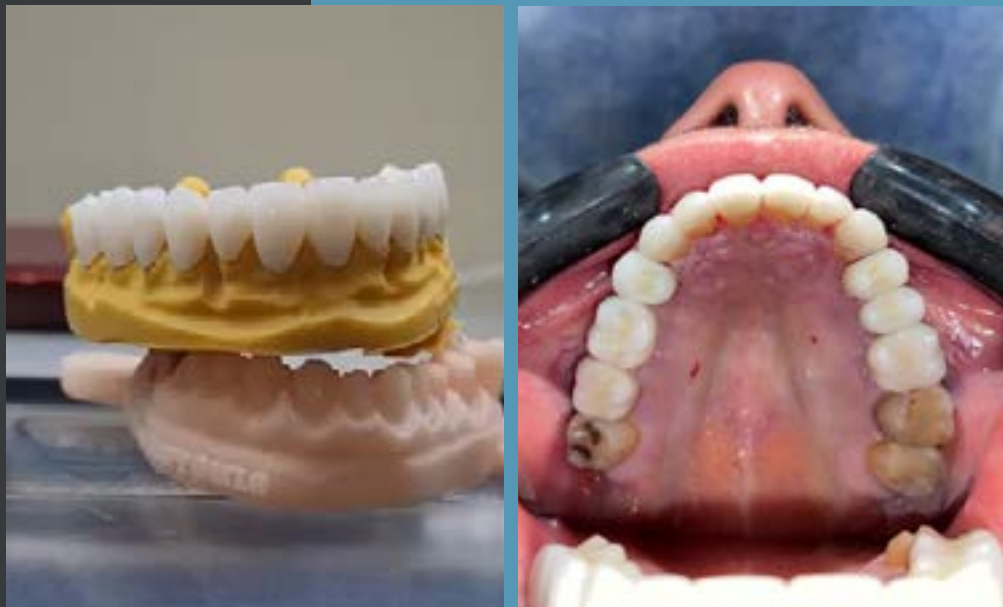

### Procedimento

Foi realizada inicialmente uma gengivoplastia associada com uma osteotomia sem retalho na unidade 21, com objetivo de alinhar o zênite gengival. Após trinta dias, entramos na etapa protética realizando o escaneamento inicial que foi associado as fotografias em um software de planejamento para validação do futuro projeto de um novo sorriso. Foi realizada uma impressão 3D do planejamento proposto que serviu de mock-up e para confecção dos provisórios com resina bisacrílica após os preparos. No laboratório foi feito por meio de um software o refinamento do enceramento realizado inicialmente e a impressão das peças em resina calcinável, para posterior injeção da cerâmica, E.Max. Seguimos com a cimentação, leves ajustes e radiografias finais para avaliar a precisão na adaptação.



## 2.1 Facetas e coroas



### Conclusão

O fluxo digital com o uso do Virtuo Vivo tem demonstrado excelentes resultados, proporcionando ao cirurgião dentista e ao paciente uma experiência jamais existente no fluxo analógico. A cada dia que passa a evolução e surgimento de novas técnicas estão acontecendo mais rápido, impulsionadas pela eminente exigência da sociedade em busca de agilidade e precisão nos tratamentos.

## 2.2 One tooth one time



### Dr Luiz do Carmo

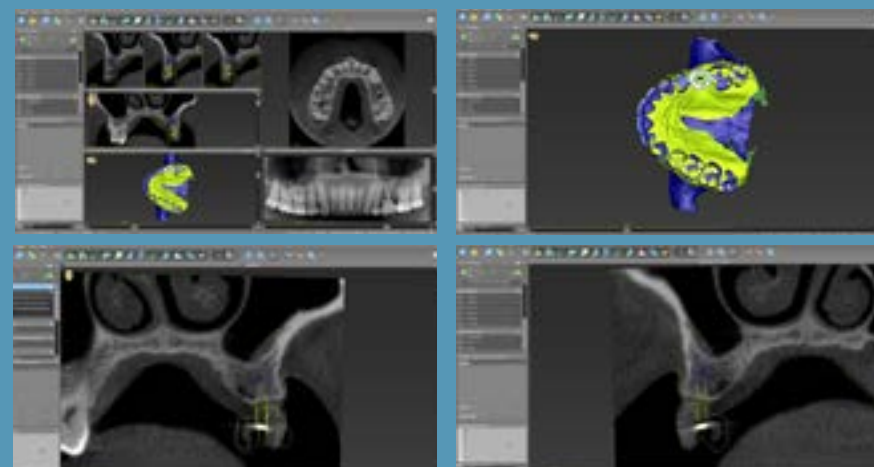
Especialista em Periodontia  
- AONP/PR, Especialista em  
Implantodontia - Univ. Norte do  
Paraná, Mestre em Implantodontia  
- SLMandic, Doutor em  
Odontologia - FOP Unicamp, ITI  
Fellow, ITI Speaker, ITI Study Club  
Director e Professor Universidade  
Positivo

### Relato do caso

Paciente sexo masculino 32 anos apresentando ausência do elemento 25 causada por fratura. O tecido ósseo se apresentava totalmente cicatrizado, com dimensões de 9,5mm da crista alveolar até a cortical do seio maxilar, e 8,5mm da parede óssea vestibular á palatina e densidade óssea média de 431HU. As dimensões mesio-distais se apresentavam compatíveis com as dimensões do elemento perdido e boa quantidade e volume de tecido queratinizado.

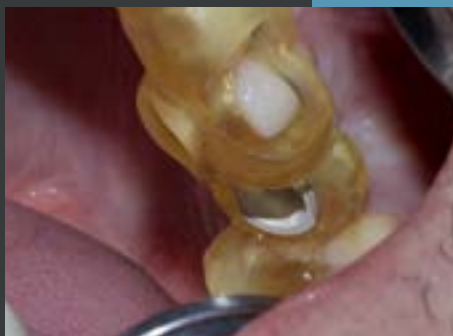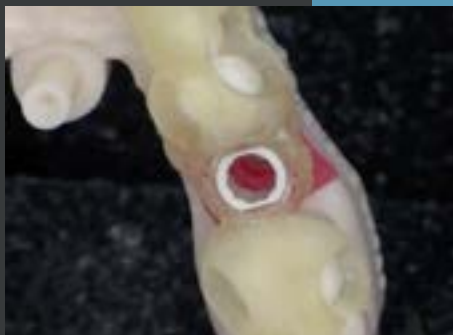
### Introdução

A reabilitação de edêntulo totais ou parciais com implantes dentários é uma prática já bem documentada e utilizada na prática clínica diária. Porém o período de espera para a reabilitação protética sempre trouxe desconforto ao paciente. Com o avanço tecnológico, esse período vem diminuindo no decorrer dos anos, com a melhora na resposta biológica e rápida evolução da estabilidade secundária. E mais recentemente a associação da superfície SLActive com a macrogeometria dinâmica, trouxe segurança e confiabilidade ao carregamento imediato. A confiabilidade alcançada revolucionou a reabilitação oral contemporânea, trazendo o conceito “ONE TOOTH ONE TIME”. Este conceito visa muito mais que reestabelecer a coroa protética, ele visa reestabelecer todo o conjunto estético que constitui o elemento dentário perdido. Também a sua aplicação otimiza o processo de obtenção do perfil de emergência e distancias biológicas em um processo único. Sem dúvida a melhor e mais rápida forma de realizar uma reabilitação oral.





## 2.2 One tooth one time



### Procedimento cirúrgico

Foi realizada a anestesia infiltrativa no local da ausência dentária. O guia foi instalado e foi observado a sua justaposição aos elementos dentários de suporte.

Utilizando o kit cirúrgico BLX Guide Surgery, foi removido com o puch rotatório apenas o local onde será realizado a fresagem.

Seguindo o protocolo cirúrgico do implante planejado, foi realizada a sequencia de fresagem, variando comprimento de brocas e “handles” para o correto posicionamento do implante.

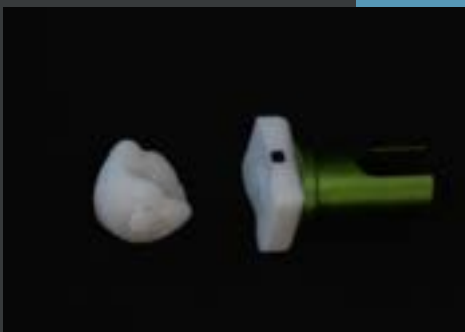Após a realização do protocolo o implante foi instalado alcançando um torque de 50Ncm ao final do preparo. Este torque apresentado garante uma estabilidade inicial ótima para o carregamento protético imediato.

### Procedimento protético

Após o procedimento cirúrgico, foi instalado o abutment Variobase  $\varnothing 4,5\text{mm}$  GH1,5mm sem torque e a prova da coroa previamente fresada. Com o posicionamento aferido e os contatos proximais ajustados, é realizado o condicionamento ácido(ácido Fluorídrico) na interface interna da coroa vitro cerâmica, e realizada a cimentação da mesma no abutment selecionado. É removido o excesso de cimento e um novo polimento nos bordos. Finalizado o acabamento a coroa é instalada e novamente conferido os contatos oclusais para evitar qualquer sobrecarga ao implante instalado.



## 2.2 One tooth one time

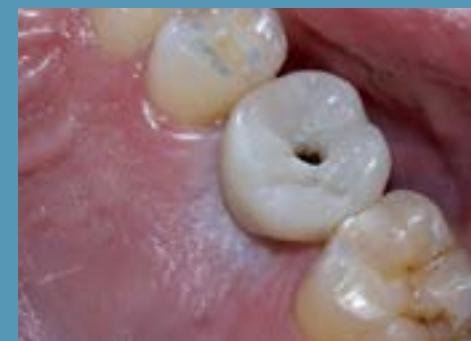
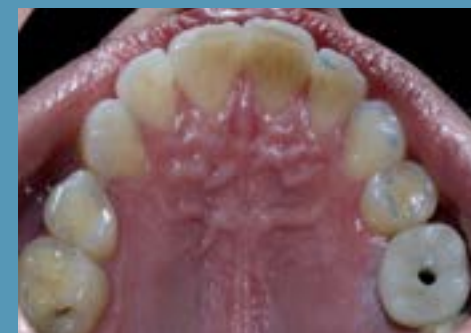
### Resultado do tratamento

Realizados os procedimentos, a coroa é instalada com torque de 35Ncm. O paciente foi reavaliado após 6 semanas para osseointegração e condição periimplantar. Foi observado uma excelente condição periimplantar e contorno cervical. O paciente também relatou extremo conforto trans e pós operatório além de segurança durante todo o processo de planejamento e execução.

### Conclusão

O conceito “ONE Tooth ONE Time” apresenta nos dias de hoje uma grande revolução da reabilitação sobre implantes. Com a utilização dos implantes BLX que apresentam o estado da arte em macrogeometria e superfície, trazendo extrema confiança para o carregamento imediato, aliado ao “workflow Digital” com os softwares coDiagnostix® e Cares Chairside que proporciona precisão e conforto ao procedimento, diminuindo muito o desconforto trans e pós operatório, aliado a agilidade a todas as etapas. Sem dúvida o conceito “ONE tooth One Time” irá se tornar o “gold standart” nas reabilitações sobre implantes.



## 2.3 Implante dentário guiado

### Relato do caso

Paciente do sexo masculino, 44 anos, apresentava fratura longitudinal no elemento dentário 15 (fig 1), confirmada no exame de tomografia computadorizada cone beam, sendo indicada a remoção cirúrgica do mesmo e instalação de um implante imediato.

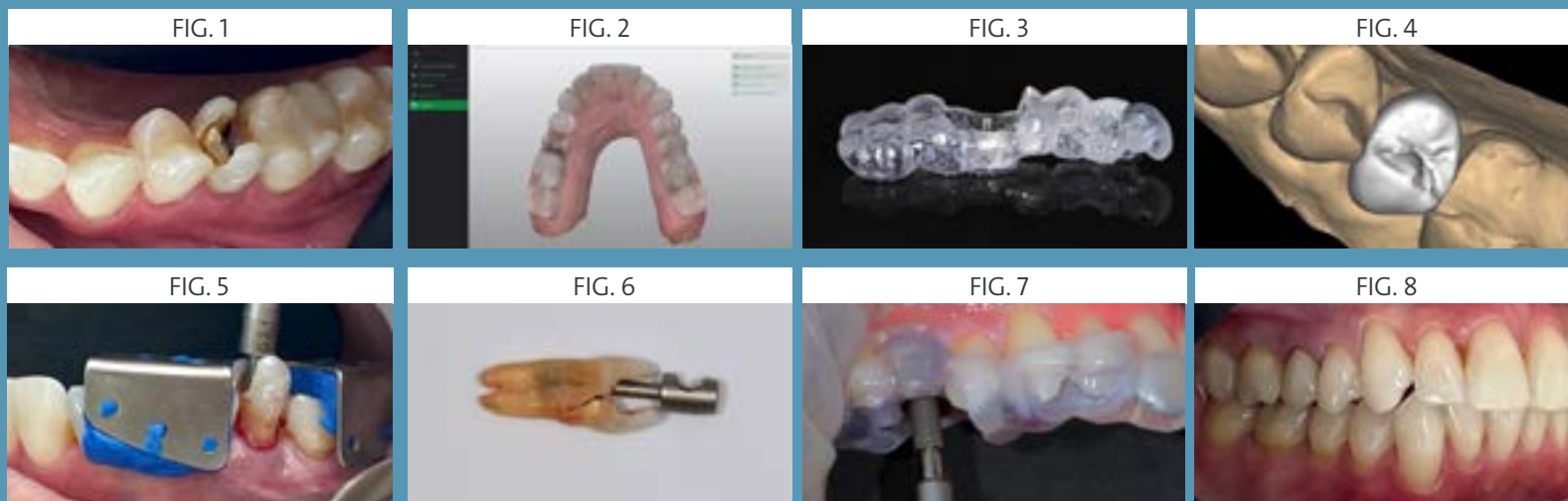### Introdução

Uma das opções para tratamento com implante dentário é a cirurgia de implante guiada, executada por meio de um planejamento digital onde é necessário um arquivo DICOM (tomografia) e um STL (escaneamento intraoral). No caso citado, foi utilizado o scanner VirtuoVivo (fig 2) e com o arquivo obtido por ele, realizado o planejamento no coDiagnostiX, gerando um guia cirúrgico (fig 3), e um provisório (fig 4) desenhado no software Straumann Cares Visual, fresado para ser instalado após a cirurgia.



#### Dr. Fernando Lopes

Técnico em Prótese Dentária (1999), Cirurgião Dentista (2007) Especialista em Implantodontia (2015), ITI Member (2015) Speaker Digital Neodent Straumann (2017) e CEO Digital Center Lab



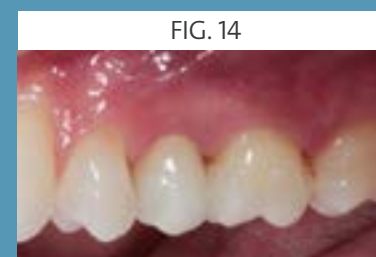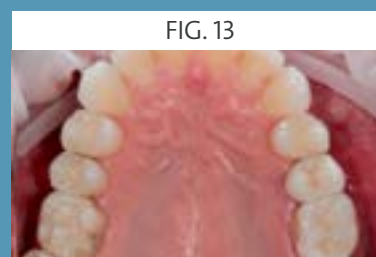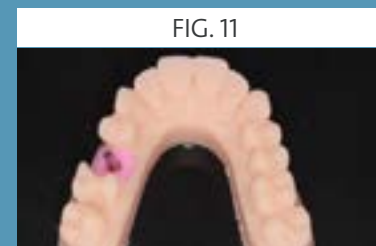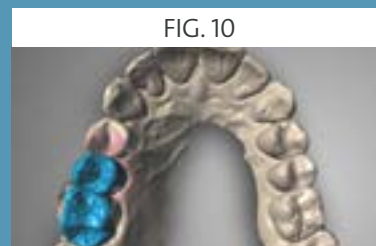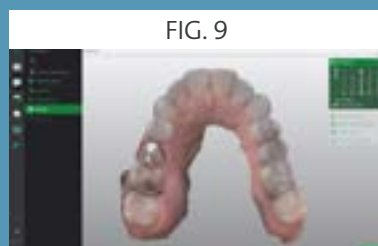## 2.3 Implante dentário guiado

### Procedimento

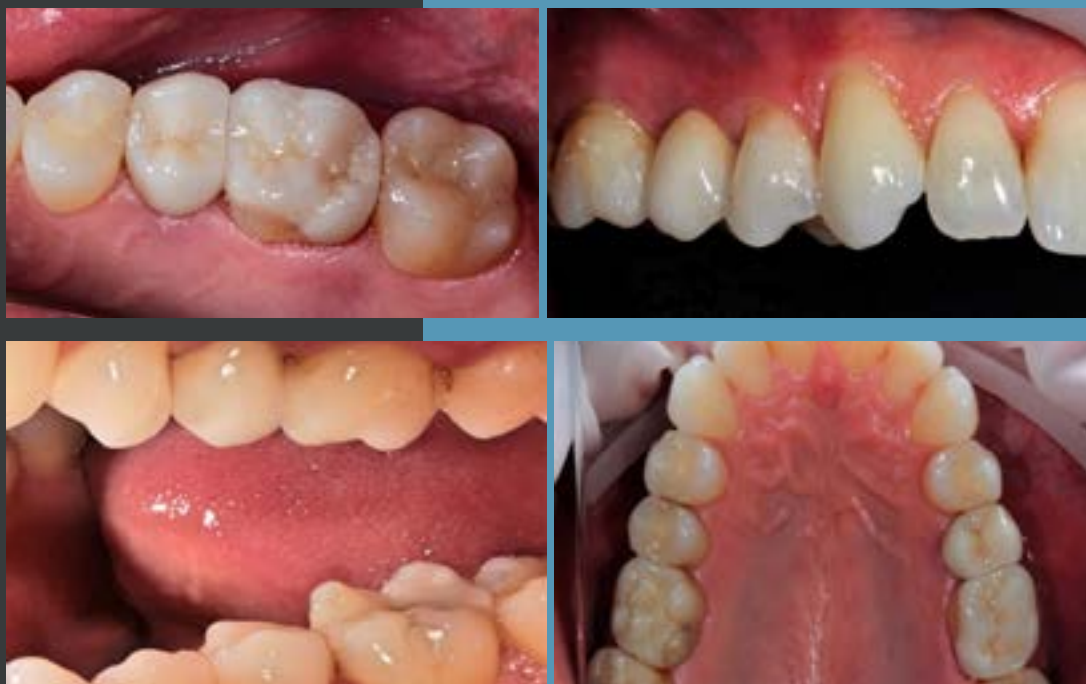Remoção atraumática com o extrator dentário Neodent (fig 5 e 6), instalação implante GM Hélix 3,75x13mm (fig7), instalação de coroa provisória sobre munhão universal 3,3x6x 2,5 (fig8).

Após 45 dias paciente retornou para confecção de prótese definitiva no dente 15 e onlay no dente 16. Após a seleção do scanbody e preparo, foi realizado o escaneamento com o VirtuoVivo (fig 9), desenho no Straumann Cares Visual (fig 10), impressão dos modelos (fig 11) e fresagem das peças utilizando blocos Straumann n!ce (fig 12) .

Caso finalizado (fig 13 e 14).



## 2.3 Implante dentário guiado



### Conclusão

O procedimento de colocação de implante imediato pós-exodontia dentária preserva altura e espessura óssea, reduz tempo e custo de tratamento, além de manter a arquitetura gengival, que é de suma importância para o sucesso estético da futura reabilitação protética.

Com ajuda da tecnologia envolvendo tomografia, scanner, software de planejamento, impressora e fresadoras contribui pra uma odontologia com previsibilidade na execução dos procedimentos diminuindo o risco de erro.



## 2.4 Placa de bruxismo

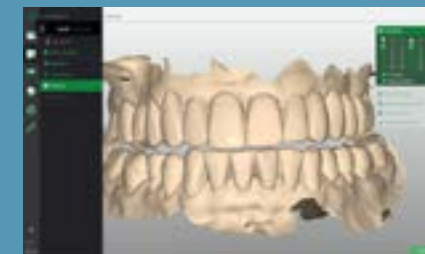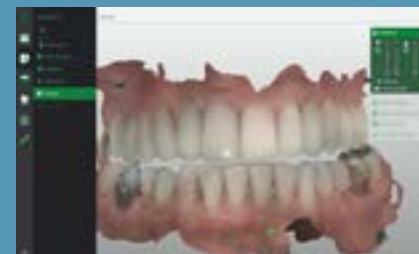


### Dr. Eduardo Romagna

Especialista em Implantodontia  
Mestrando em Implantodontia  
Especialista em Odontologia  
Digital no ILAPEO  
Professor de Odontologia Digital

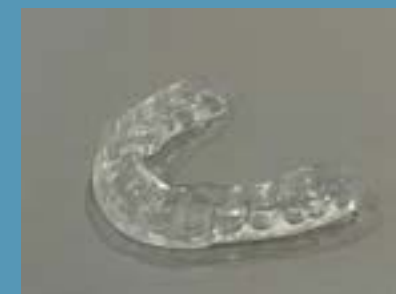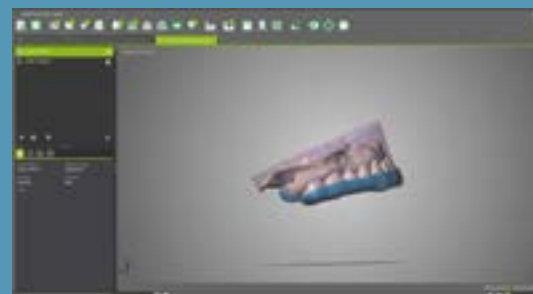
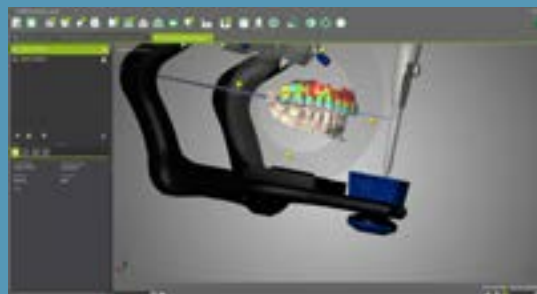
### Relato do caso

Paciente com cerâmica em toda bateria superior, com necessidade de placa bruxismo para aumentar a durabilidade e manutenção das peças protéticas. Escaneamento realizado pelo Virtuo Vivo versão 3.4.

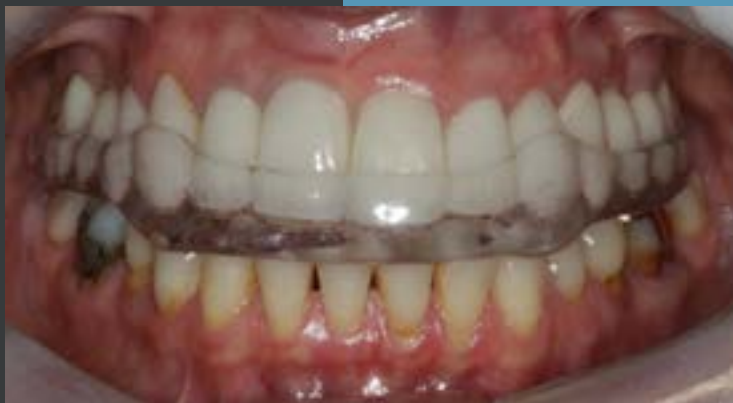

### Introdução

Obtivemos um excelente resultado com a geração dos arquivos STL e PLY, sem necessidade de opacificação, mesmo com diversos materiais encontrados em boca. Os arquivos foram enviados para o laboratório DLab Digital que utilizou o software CARES Visual onde o desenho da placa foi realizado e fresado.



## 2.4 Placa de bruxismo



### Resultado do tratamento

A adaptação foi perfeita tanto com relação a contato oclusal quanto as áreas lisas, vestibular, lingual e palatina com necessidade insignificante de ajuste.

### Conclusão

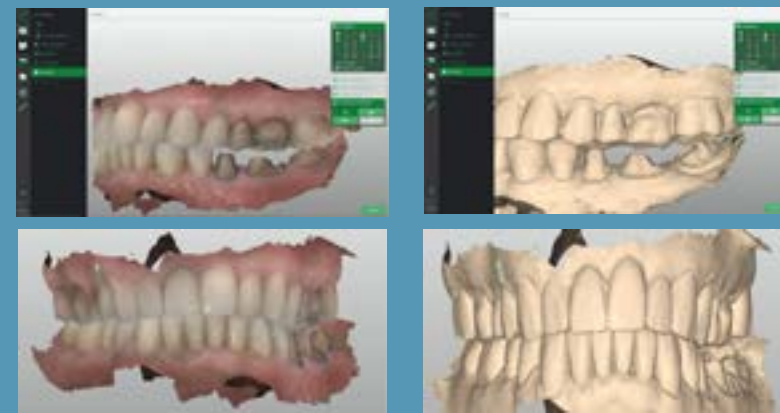
A confiabilidade encontrada em um registro de mordida realizado previamente onde determina-se a altura protética e ou levante de mordida realizado através do Virtuo Vivo me oportuniza um fluxo com uma assertividade muito acima de casos realizados de forma analógica. Trazendo uma experiência única de domínio e praticidade em meu dia a dia.

## 2.4.1

### Múltiplas próteses sobre dente

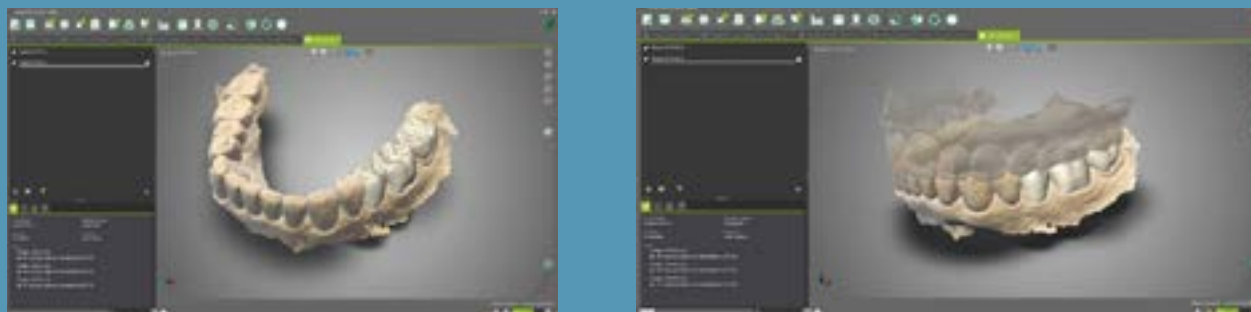
#### Relato do caso

Paciente reabilitado com próteses laminadas anteriores em bateria superior e inferior, em processo de troca de próteses posteriores. Preparos e afastamento de tecido mole em término de preparo realizado com a técnica de 2 fios, onde o escaneamento foi realizado após a remoção do fio mais superficial e permanência do primeiro fio em posição. O escaneamento foi realizado com o Virtuo Vivo versão 3.4



#### Introdução

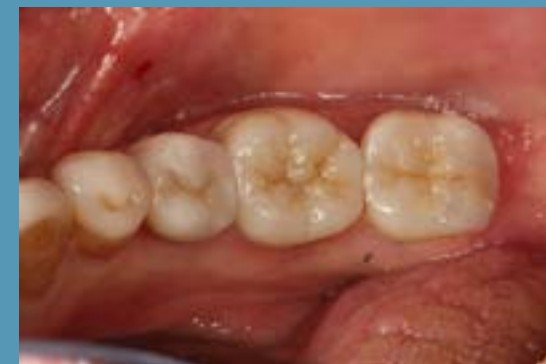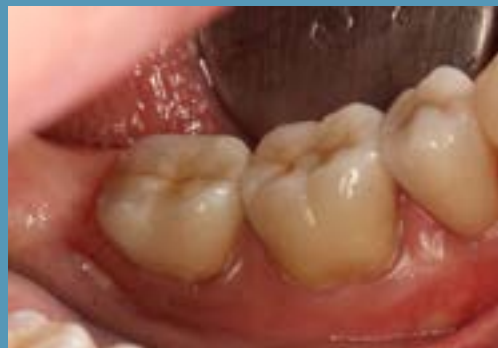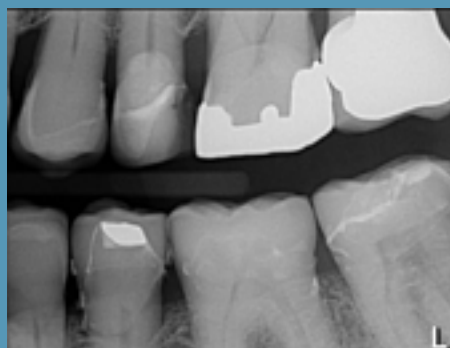
Planejamento realizado no software Cares Visual pelo laboratório DLab Digital de Curitiba. O processo foi extremamente rápido, prático e sem nenhuma dificuldade, mesmo com diferentes materiais aplicados em boca.



## 2.4.1 Múltiplas próteses sobre dente

### Procedimento cirúrgico

A instalação foi realizada sem necessidade de ajustes oclusais nem próximas com uma adaptação perfeita e com linha de cimentação ideal



### Conclusão

O Virtuo Vivo me traz uma excelente experiência quanto ao fluxo digital, oferecendo uma previsibilidade e assertividade ideal para inúmeros casos realizados em diversas complexidades. Diminuindo o tempo clínico, cirúrgico operatório e retornos do paciente, oferecendo uma enorme satisfação para o paciente e para mim.



## 2.5

# Implante guiado com pilar e coroa temporária personalizados imediatos

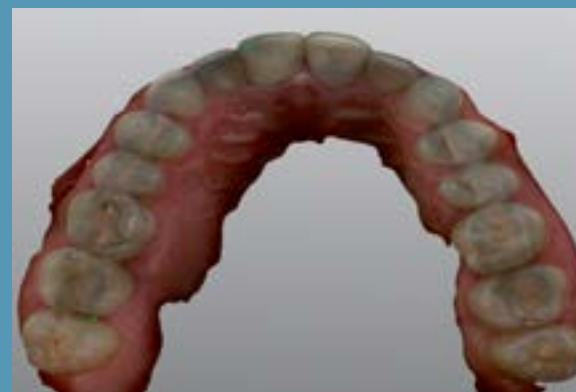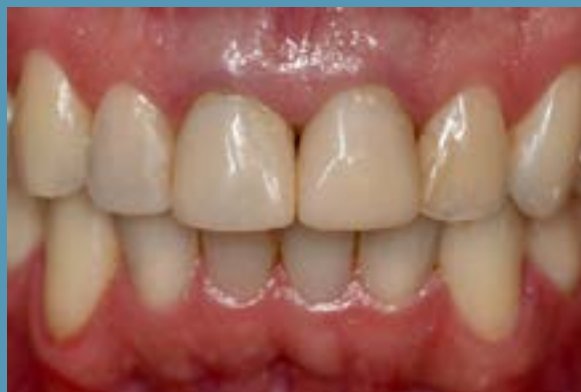### Relato do caso

Abreviação do nome do paciente: EXN, Sexo do paciente: Masculino, Idade do paciente / ou ano de nascimento: 1965 . O paciente foi indicado para Clínica Dinato de Odontologia para reabilitação do incisivo central superior esquerdo, pois apresentava reabsorção externa na mesial da raiz. Chegou à clínica com coroas provisórias e endodontia em ambos os incisivos centrais superiores e núcleo metálico no 11. Paciente saudável, ASA 1 apresentando ausência de alterações orgânicas, fisiológicas, bioquímicas ou psiquiátricas.



#### Dr. José Cicero Dinato

Currículo Cirurgião-Dentista:  
Doutor em implantodontia –  
UFSC Mestre em prótese dentária  
– UNESP/SJC, Especialista em  
implantodontia e prótese dentária  
– CFO , Presidente da Academia,  
Gaúcha de Odontologia  
Consultor científico Neodent

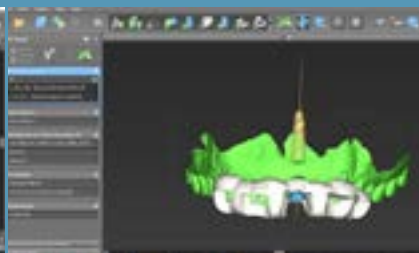
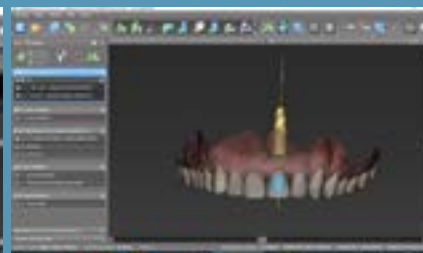
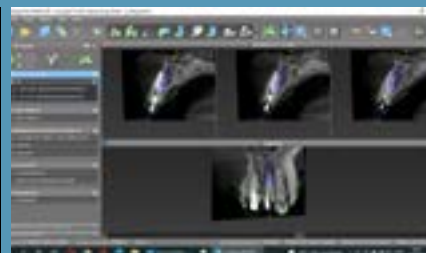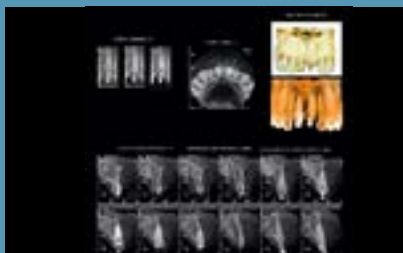

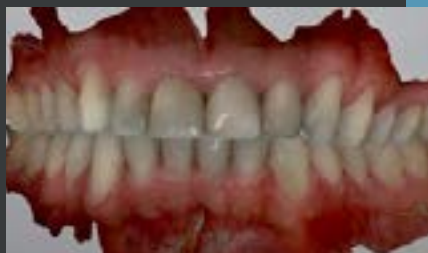
## 2.5

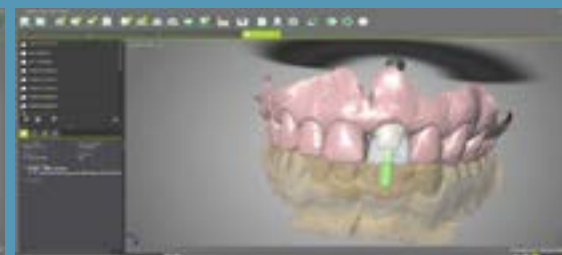
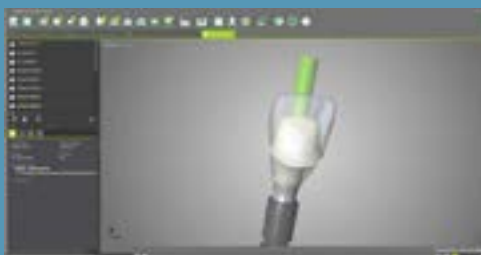# Implante guiado com pilar e coroa temporária personalizados imediatos

## Planejamento

Na primeira consulta realizamos radiografia periapical da região e escaneamento de ambas as arcadas e em oclusão com o escâner Virtuo Vivo (Dental Wings Montreal Canada). Em seguida solicitamos tomografia computadorizada de feixe cônico. Os arquivos STL/PLY dos escaneamentos e os arquivos Dicom da tomografia foram inseridos no software coDiagnoxTiX (Dental Wings Montreal Canada) para planejamento da cirurgia guiada e impressão prévia à cirurgia do guia cirúrgico na impressora P40 Straumann.



No momento que definimos a posição do implante no software de planejamento, podemos transferir essa posição para o software Straumann Cares Visual para fazermos o desenho de um pilar personalizado e uma coroa temporária. São gerados 3 arquivos STL para impressão em resina: modelo superior, modelo inferior e gengiva e 2 arquivos STL para fresagem: coroa provisória em PMMA e munhão de zircônia para ser cimentado na base de titânio.



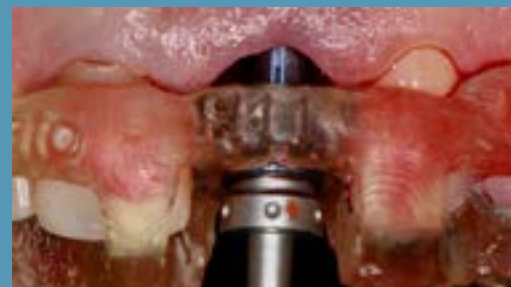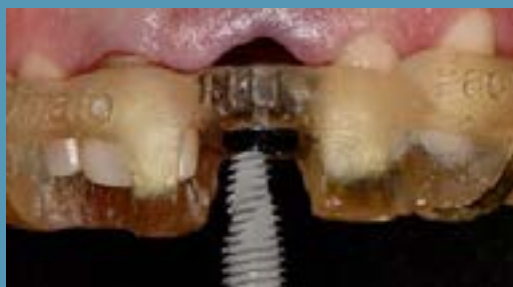## 2.5

### Implante guiado com pilar e coroa temporária personalizados imediatos

#### Procedimento

Ainda na primeira consulta informamos o paciente dos cuidados pré e pós operatório, assim como, receitamos 14 comprimidos de amoxicilina 875mg de 12 em 12 horas, para iniciar dois dias antes da cirurgia e após o procedimento tomar nisulid 100 mg de 12 em 12 horas durante 3 dias e paracetamol de até 8 em 8 horas se tiver dor.

Na segunda consulta o procedimento foi realizado com anestesia local utilizando cloridrato de articaína 4% 1:100.000 e a remoção da raiz minimamente traumática com extrator dentário. Depois de curetada a região foi colocado o guia cirúrgico, H 11, e a sequência de brocas utilizada foi de 2, 3,5 e 4,3 mm de diâmetro, do kit Neodent de cirurgia guiada GM com instrumentação de 18 mm de profundidade para colocação de um implante GM Helix neoporos, de 4,3 x 16 mm.

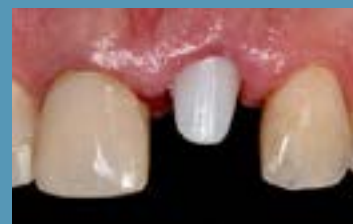
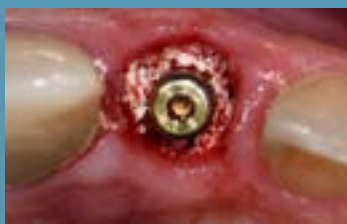
## 2.5

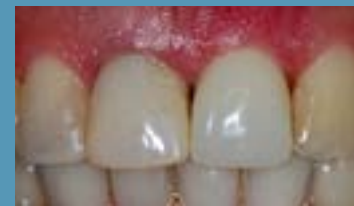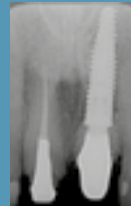
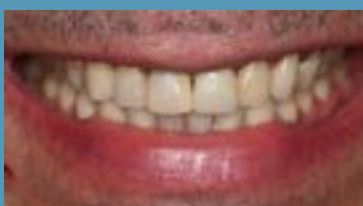## Implante guiado com pilar e coroa temporária personalizados imediatos

### Conclusão

O implante apresentou ótima estabilidade primária com travamento superior a 50 Ncm em osso tipo II. O GAP entre o implante e a tábua óssea vestibular foi preenchido com Botiss CeraBone Straumann, substituto ósseo xenógeno de hidroxiapatita (HA). A cirurgia foi feita sem retalho e sem sutura e o munhão de zircônia cimentado em base de titânio foi aparafusado imediatamente após a cirurgia confinando o enxerto no alvéolo. A coroa provisória foi ajustada para não comprimir as fibras elásticas da margem gengival e não tocar os dentes antagonistas em MIC e movimentos excursivos.



A integração entre os softwares de escaneamento, planejamento virtual, desenho CAD, impressão e usinagem CAM, permite planejarmos e executarmos a cirurgia de forma muito previsível, possibilitando ainda que o pilar protético personalizado e a coroa provisória sejam confeccionadas antes da cirurgia. O paciente é reabilitado imediatamente após exodontia com implante na posição ideal, otimizando a relação osso disponível e coroa, além do pilar personalizado permanente que acompanha o desenho da margem gengival em zircônia e coroa temporária fresada em PMMA.



O impacto psicológico para o paciente é extremamente favorável pois, apesar da lamentável perda do elemento dental, o paciente fica poucos minutos sem a coroa. Esse é o resultado que o alto nível de precisão que o fluxo digital associado a experiência clínica pode oferecer aos pacientes.



## 2.6 Implantes de Zircônia



**Dr. Bruno Matias**

Graduado em Odontologia UNISANTA;  
Especialista em Implantodontia;  
Professor dos cursos Pós-Graduação  
em Implantodontia-UNIMES; Membro  
efetivo do GSPI; KOL Straumann; Expert  
em Tecnologias Digitais



**Dr. José Marcio do Amaral**

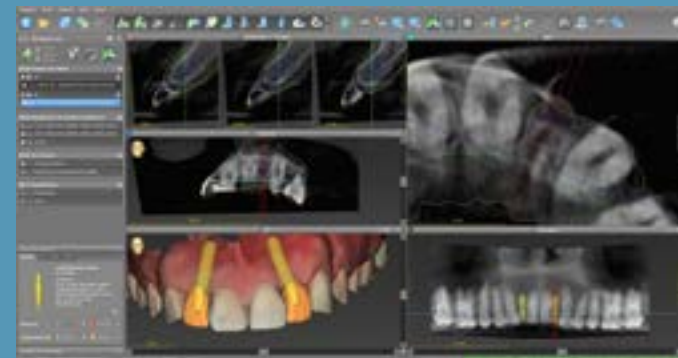
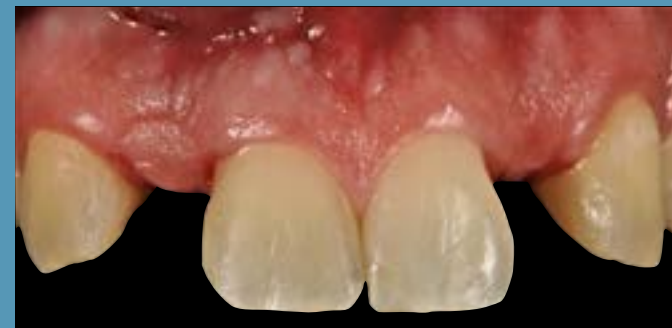Mestre e especialista em  
Implantodontia-USC; Coordenador de  
Especialização em Implantodontia-  
UNIMES; KOL Straumann; Expert em  
Tecnologias Digitais

### Relato do caso

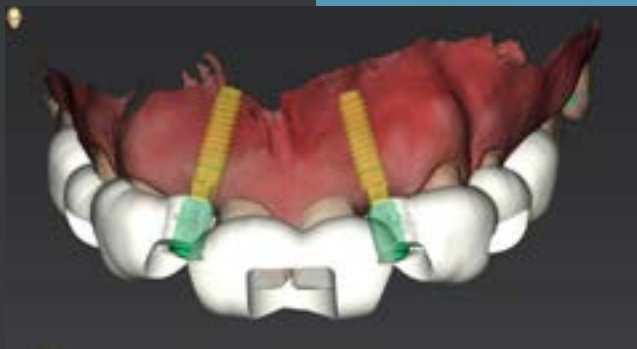Paciente do sexo masculino, XX anos, com agenesia dos dentes 12 e 22 procurou tratamento odontológico afim de reabilitar os dentes ausentes. Após tratamento ortodôntico com objetivo de recuperar os espaços coronais e radiculares propusemos como opção reabilitadora os implantes de zircônia, PURE Ceramic Straumann.

### Planejamento

A estratégia cirúrgica levou em consideração o pouco espaço entre as raízes dos dentes vizinhos. Com o objetivo de alcançar uma cirurgia mais assertiva, o planejamento cirúrgico foi feito no software coDiagnostiX. Para transferir as informações geradas no planejamento foi impresso um guia cirúrgico para garantir um posicionamento tridimensional ideal dos implantes, respeitando as raízes dos dentes vizinhos e possibilitar uma reabilitação protética estética e funcional.



## 2.6 Implantes de Zircônia



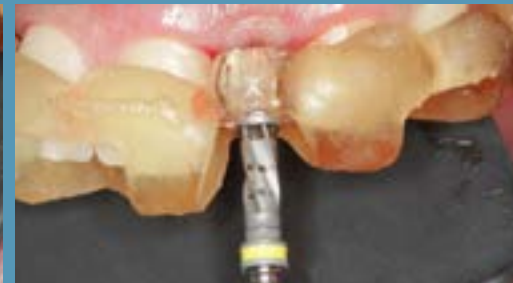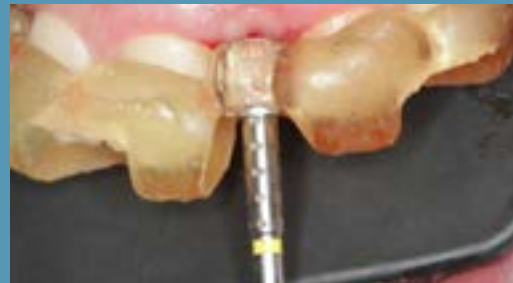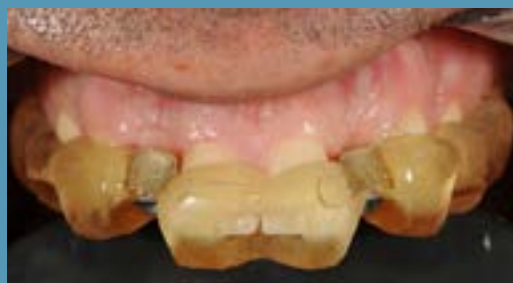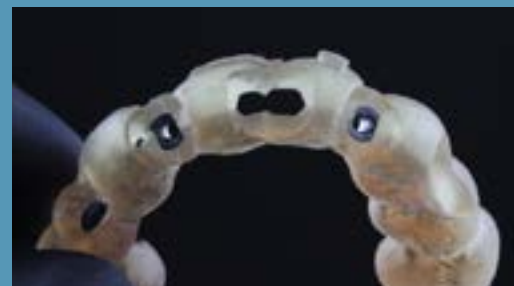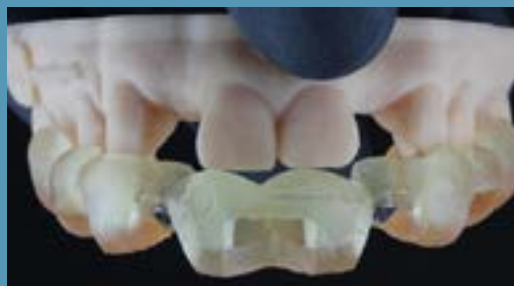### Planejamento

1. Escaneamento intra oral com Virtuo Vivo. Este procedimento vai gerar um arquivo em STL ou PLY
2. Tomografia Computadorizada vai gerar um arquivo em DICOM.
3. Software coDiagnostiX, de planejamento virtual, vai utilizar os arquivos STL e DICOM, possibilitando a análise da disponibilidade óssea e espaço protético.
4. Planejamento tridimensional do implante.
5. A coroas protéticas provisórias dos dentes 12 e 22 foram planejadas no software Cares Visual respeitando o posicionamento virtual dos implantes. Essa condição só foi possível graças ao software de integração Synergy, que unificou os planejamentos cirúrgicos e protéticos.

## 2.6 Implantes de Zircônia

### Procedimento

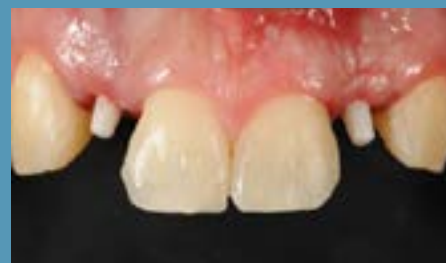6. Impressão do guia cirúrgico e elementos provisórios na P20
7. Instalação do guia em boca
8. Perfuração sequencial das fresas veloDrill



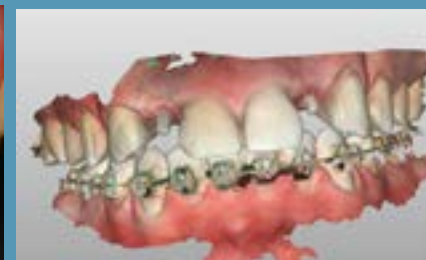## 2.6 Implantes de Zircônia

### Procedimento

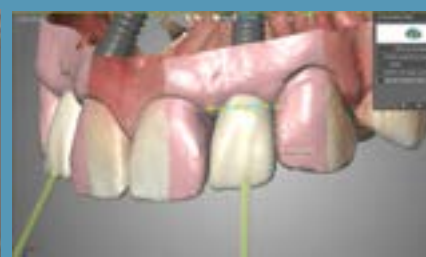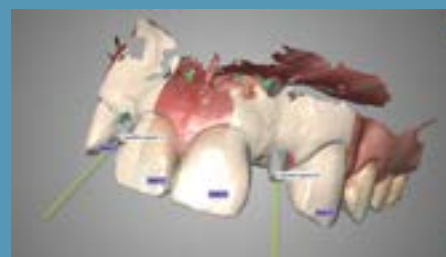#### 9. Instalação dos implantes



RESULTADO CIRÚRGICO IMEDIATO



ESCANEAMENTO PÓS CIRURGIA

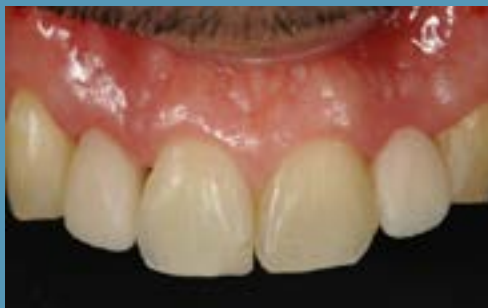

EDIÇÃO NO SOFTWARE CARES VISUAL

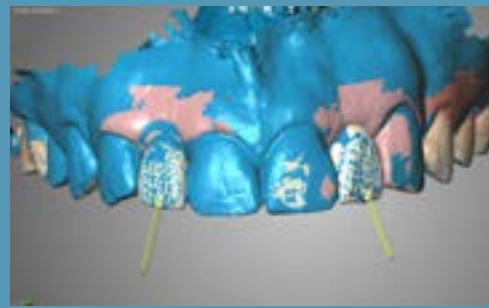
## 2.6 Implantes de Zircônia

### Procedimento protético

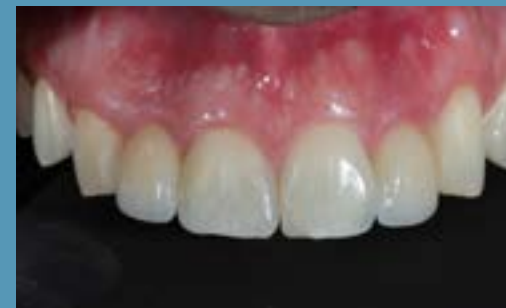#### 10. Instalação das coroas protéticas



PROVISÓRIOS INSTALADOS APÓS IMPRESSÃO NA IMPRESSORA STRAUMANN P20 E RESINA YLLER A1



APÓS 42 DIAS, REESCANEAMENTO E EDIÇÃO NO CARES VISUAL USANDO A FERRAMENTA DE CÓPIA



RESULTADO FINAL DAS COROAS FRESADAS EM EMAX CAD A2



## 2.7 Coroa sobre implante e facetas

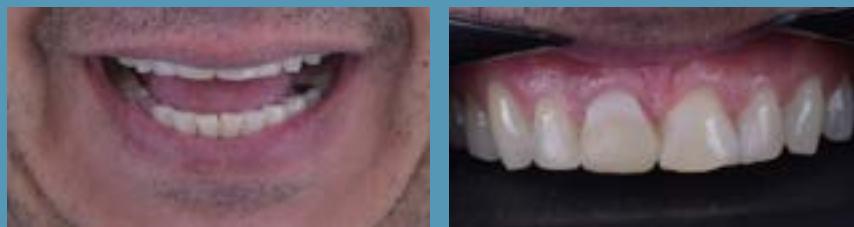
### Relato do caso

Paciente RL 52 anos se encontrava com implante BLT Roxolid® SLActive® Ø3,3 x 12 mm instalado na região do elemento 11 com devida provisória aparafusada no implante e perfil de emergência pronto para ser realizada a restauração definitiva. Após análise do caso foi decidido fazer 1 coroa sobre implante no elemento 11 e facetas de porcelana nos elementos 12, 21 e 22.



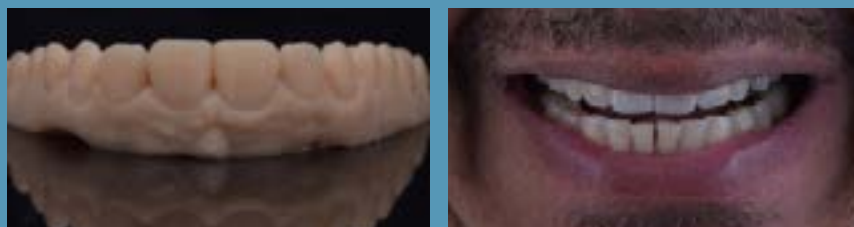
#### Dr. Fabio Persegani

Especialista em prótese dentária na ABO Caxias; Mestre em prótese dentária na UERJ; Pós graduação em implantes dentários e cirurgia plástica periodontal; Pós graduação em toxina botulínica e preenchimento facial.



### Planejamento

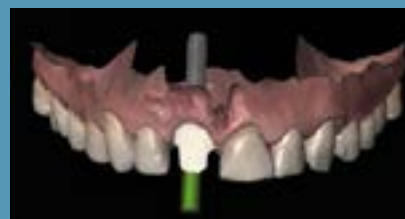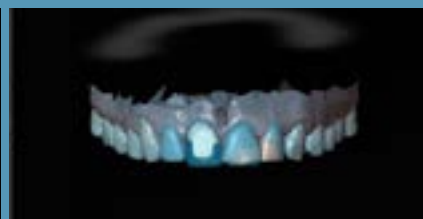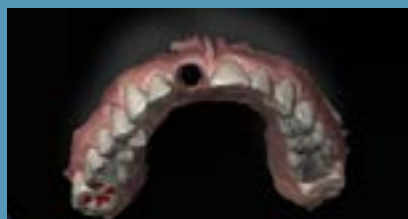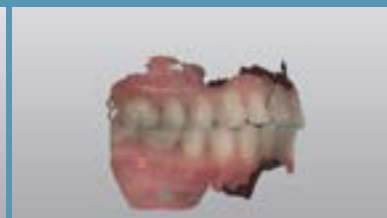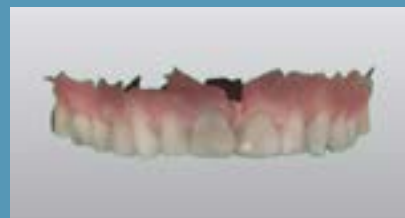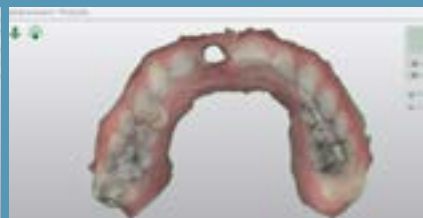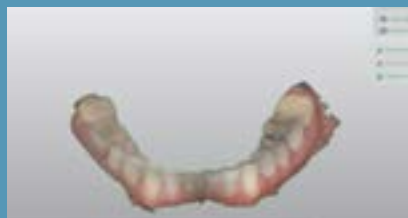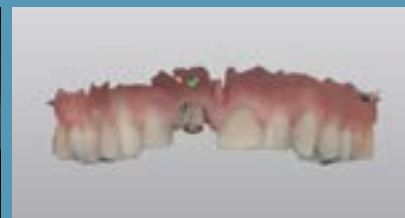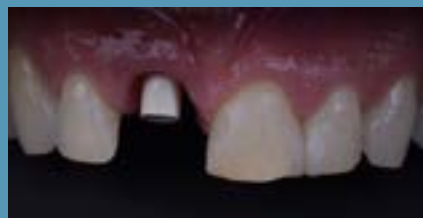Para planejamento do tratamento foi realizado escaneamento inicial com Straumann® Virtuo Vivo™ para enceramento digital e posterior impressão de modelo na Impressora P20 (Straumann® CARES® P Series) na resina P pro Dark Beige (Straumann® CARES® P Series Pro Resinas) para realização de Mock up.



## 2.7 Coroa sobre implante e facetas

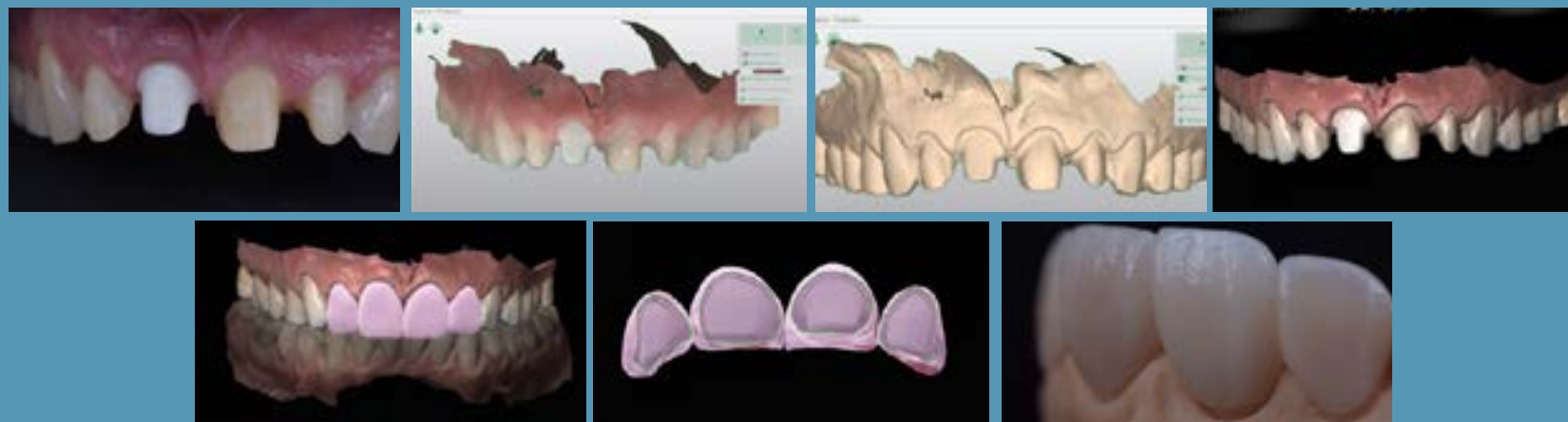### Procedimento

A partir do planejamento aprovado foi realizado o escaneamento do implante com uso de um Scanbody mono Straumann® CARES® para confecção do pilar em Zircônia. Esse foi desenhado no CARES® Visual software e enviado para confecção no laboratório Dlabdigital.



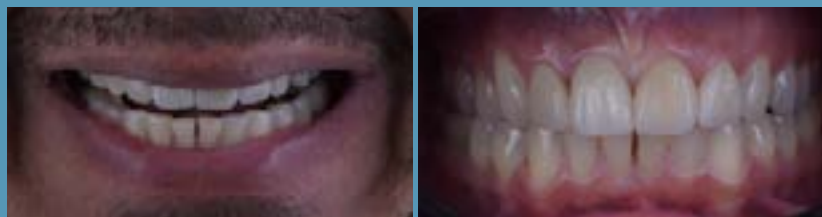
## 2.7 Coroa sobre implante e facetas

Com o pilar já instalado no implante os preparos foram executados e escaneados com o Straumann® Virtuo Vivo™ para confecção das restaurações definitivas que foram desenhadas também no CARES® Visual software e Fresadas na Straumann® C series em blocos de dissilicato de lítio IPS e.max CAD MT A1 (Ivoclar Vivadent) e posteriormente maquiados pela maquiagem MiYO Esthetic (Odontomega).



### Conclusão

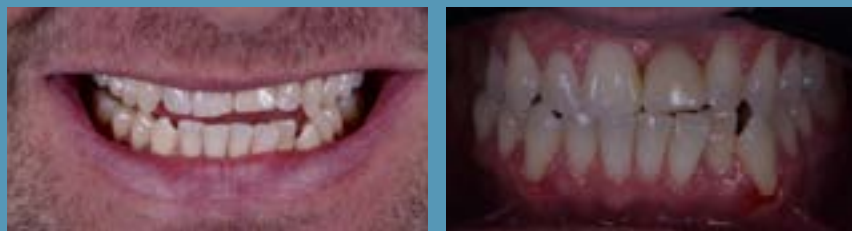
Restaurações foram cimentadas com cimento resinoso Variolink® Esthetic cor Warm.



## 2.7.1 Alinhadores ClearCorrect e facetas

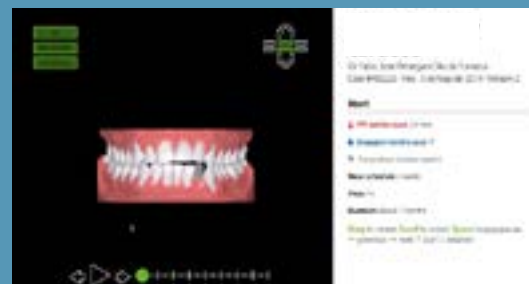### Relato do caso

Paciente TV 35 anos possuía um implante CM já instalado na região do elemento 21 com provisória cimentada sobre munhão universal. Paciente também apresentava severo desalinhamento dentário anterior inferior com presença de incisivo inferior supranumerário e caninos mau posicionados. Após análise foi decidido que seria feito uso de alinhadores Clearcorrect® para melhorar a relação entre arcadas, com exodontia do elemento supranumerário.



### Planejamento

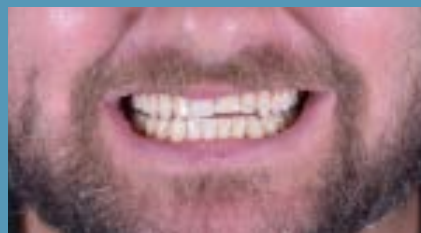Após o upload dos dados na plataforma Clearcorrect® e set up virtual, foram determinadas 14 placas para o caso.



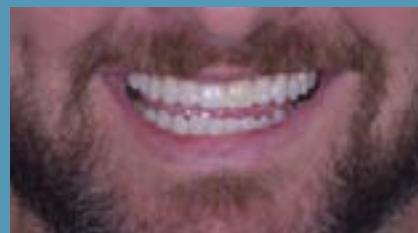## 2.7.1 Alinhadores ClearCorrect e facetas

### Planejamento

Após o tratamento com alinhadores novo escaneamento foi realizado para confecção de planejamento virtual e mock up, onde foram planejadas 3 Restaurações de cerâmica do tipo laminados cerâmicos nos elementos 12, 11 e 22 além da coroa sobre implante no elemento 21.



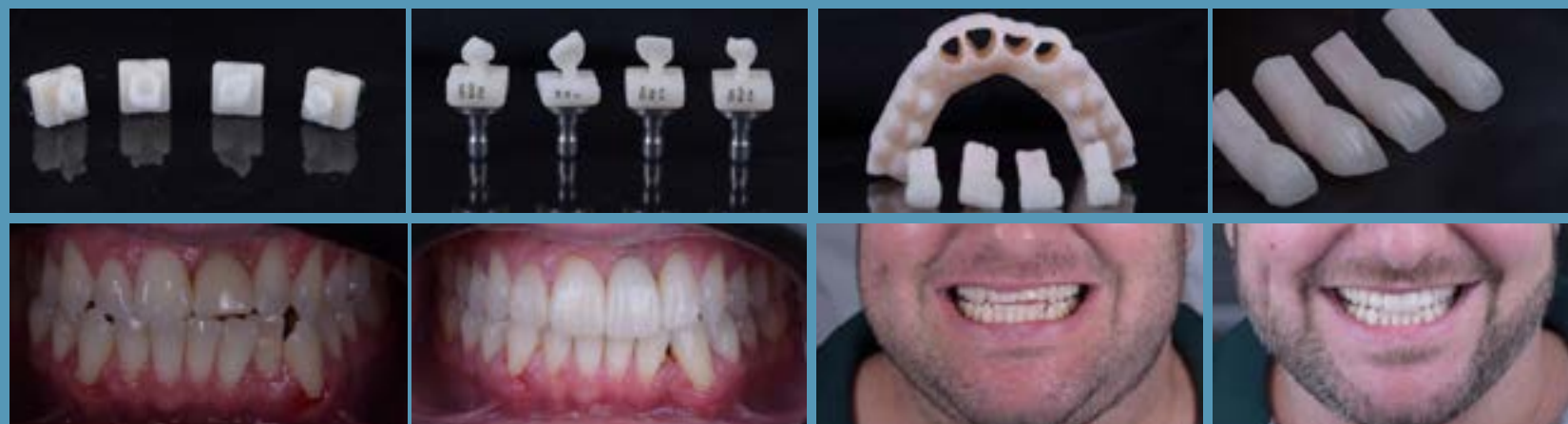PÓS TRATAMENTO COM CLEARCORRECT®



MOCK UP

### Procedimento

OS preparos foram escaneados com Straumann® Virtuo Vivo™ enquanto as restaurações desenhadas no CARES® Visual software e Fresadas na Straumann® C series em blocos de Empresa multi A1 (Ivoclar Vivadent). Os modelos de trabalho impressos na Impressora P20 (Straumann® CARES® P Series) .





# straumanngroup

## Digital Solutions

Dentistas experientes realizaram os procedimentos apresentados. Os dentistas são totalmente responsáveis pela confiabilidade das informações e pelos procedimentos e resultados relatados. Qualquer revisão, disseminação, distribuição, cópia ou outro uso dessas informações por pessoas ou entidades, sem permissão prévia por escrito, é proibida. O material apresentado pode ser sujeito a revisões sem aviso prévio. Nenhuma responsabilidade é aceita por quaisquer erros ou omissões no conteúdo.

É de responsabilidade exclusiva do clínico avaliar as condições de saúde do paciente e a viabilidade do tratamento. A reprodução destes casos clínicos não implica o sucesso do tratamento, pois dependerá da condução e capacidade do clínico, bem como das condições e colaboração do paciente durante o tratamento.